

RAPPORT SUR ...

Imagerie médicale

en France dans les hôpitaux publics



MINISTÈRE DU TRAVAIL
ET DES AFFAIRES SOCIALES
DIRECTION DES HÔPITAUX



Expertise Collective

INSERM

Imagerie médicale

en France dans les hôpitaux publics

Imagerie médicale

en France dans les hôpitaux publics



Dans la collection « Expertise collective » :

La Grippe : Stratégies de vaccination. 1994

Artériopathie des membres inférieurs : Dépistage et risque cardiovasculaire. 1994

Rachialgies en milieu professionnel : Quelles voies de prévention ? 1995

Sida, maladies associées. Pistes pour de nouveaux médicaments. 1995

Catalogage Electre-Bibliographie

INSTITUT NATIONAL DE LA SANTE ET DE LA RECHERCHE MÉDICALE (France)

L'imagerie médicale en France dans les hôpitaux publics : rapport de l'INSERM. – Paris :

INSERM, 1996

ISBN 2-85598-677-X

RAMEAU : imagerie pour le diagnostic : France

Hôpitaux : France : emubles, équipements, etc.

DEWEY : 617.6 : Chirurgie et sujets connexes. Équipement, appareils de chirurgie et de médecine

Public concerné : Spécialiste du domaine

© Les Éditions Inserm, 1996

101, rue de Tolbiac

75013 Paris

ISBN 2 85598677-x

ISSN 1264-1782

Ce document présente les travaux réalisés dans le cadre de la mission d'étude confiée à l'INSERM par la Direction des Hôpitaux du Ministère des Affaires Sociales, de la Santé et de la Ville sur l'imagerie Médicale en France.

Cette étude se proposait deux objectifs distincts:

- établir un bilan de l'existant dans un domaine où les informations sont rares et analyser la demande présente et à venir,
- envisager la mise en place d'un observatoire de l'imagerie permettant d'éclairer les processus de décision, notamment en matière de diffusion de matériels lourds soumis à carte sanitaire.

Les questions sous-jacentes à ces objectifs concernent aussi bien l'état des techniques, leurs indications, les possibilités globales de substitution, les caractéristiques des opérateurs et des prescripteurs, que les modes d'organisation ou les budgets mis en jeu. Une place particulière est donnée à l'analyse des rapports entre “ radiologie ” et “ urgence ”.

Un Comité Scientifique a assuré la mise en place et le suivi continu des travaux visant à répondre à ces interrogations Il a été assisté pour ce faire par le Bureau des expertises collectives (Département du partenariat pour le développement économique et social de l'INSERM) s'appuyant sur les services de documentation de l'INSERM pour les recherches bibliographiques indispensables (Département information communication).

Deux approches complémentaires ont été mises en œuvre:

- D'une part, une enquête nationale portant sur les moyens et l'activité des services d'imagerie exclusifs dans les hôpitaux publics et ceux participant au service public hospitalier a été réalisée avec l'aide de la Société CEMKA Une vision d'ensemble des résultats de cette enquête est présentée dans la première partie de ce rapport La dimension statistique de cette dernière a été validée par des équipes compétentes de l'INSERM. Par ailleurs, la qualité des redressements finaux a été vérifiée par recoupements avec les données externes disponibles La représentation de l'activité d'imagerie ainsi élaborée se situe au niveau de la France entière, sans pouvoir en donner les spécificités locales et régionales. Elle n'intègre pas l'activité de la radiologie privée (en clinique ou en cabinet) qui n'a pas participé à l'enquête.
- D'autre part, une procédure d'expertise collective a été mise en place par l'INSERM. L'expertise collective INSERM est une approche permettant de réaliser rapidement (6 mois à 1 an), un état des connaissances scientifiques aussi complet que possible sur un thème donné

Elle repose sur la constitution de groupes d'experts multidisciplinaires qui s'attachent à analyser de façon extensive et critique la littérature internationale, établie et communiquée par les services de l'INSERM, afin d'en dégager les lignes de force, les points de consensus et ceux sur lesquels il y a débats ou absence de données validées. Dans le cas présent, la réflexion des experts s'est appuyée, de plus, sur les résultats de l'enquête nationale

Quatre groupes de travail se sont centrés sur l'évolution de l'imagerie dans les grands domaines suivants

- pathologies du système nerveux central et du rachis;
- pathologies vasculaires;
- pathologies cardiologiques;
- organisation de l'urgence en radiologie.

Un sous-groupe appuyé sur le groupe de travail pathologies du système nerveux a analysé les connaissances existantes concernant les effets biologiques secondaires des radiations et champs magnétiques, ainsi que des agents de contrastes. Ces travaux en sont rapportés à la fin de l'ouvrage car, en finale, ils concernent l'ensemble des méthodes d'imagerie.

La confrontation des résultats de l'enquête et des réflexions prospectives de ces groupes apporte indiscutablement un éclairage nouveau sur l'imagerie médicale dans les hôpitaux publics. Elle se propose ainsi de répondre à la demande formulée par la Direction des hôpitaux visant à disposer de bases scientifiques pour affiner sa stratégie et mieux définir sa prospective dans le domaine de l'imagerie médicale.

Comité scientifique

André AURENGO, Médecin nucléaire, CHU Pitié-Salpêtrière, Service Biophysique 2 - Paris

Michel CARVIN, Radiologue, CHU Pontchaillou, Département d'imagerie Médicale - Rennes

J.L. COATRIEUX, Université de Rennes I, CEF INSERM LTSI – Rennes Robert

DI PAOLA, CHU Pitié-Salpêtrière, INSERM U. 66 - Paris

Guy FRIJA, Radiologue, CHU Laënnec, Service de Radiologie - Paris, Vice-Président du Comité scientifique

Patrick GARANCE, Radiologue, CH René Dubost, Service de Radiologie - Cergy-Pontoise

Paul JANIAUD, Directeur de Recherche, DPES INSERM - Paris

Francis JOFFRE, Radiologue, CHU Rangueil, Service Central de Radiologie - Toulouse

Jean-Louis LANOÉ, CHU de Bicêtre, INSERM U. 357 - Le Kremlin-Bicêtre

Jean-Marc LHOSTE, CNRS UMR 9955/INSERM U. 414, Centre de Biologie Structurale - Faculté de Pharmacie de Montpellier, Président du Comité scientifique

Coordination générale

Francine BELAISCH, directeur du Département du partenariat pour le développement économique et social de l'INSERM (DPES) Paul JANIAUD, directeur de recherche, chargé de mission expertises au DPES Christine BERLING, chargée d'affaires GBM au DPES Mohamed BOUSSAAD, documentaliste au DPES Catherine CHENU, documentaliste au DPES

Assistance bibliographique

Denise GALY, chargée de recherches bibliographiques, Réseau DIC-DOC, INSERM

Myriam CACHELOU, chargée de recherches bibliographiques, Réseau DIC-DOC, INSERM

Réalisation de l'enquête

Francis FAGNANI, directeur scientifique de la société CEMKA

Bruno DETOURNAY, responsable de l'étude, CEMKA

Sylvie CROS, gestion des données, CEMKA

Béatrice RICHARD, assistante, CEMKA

Préface

La dynamique de diffusion des nouvelles technologies innovantes en imagerie médicale et leurs répercussions sur l'organisation de l'hôpital représentent un domaine où les connaissances disponibles sont insuffisantes et les questions nombreuses et importantes.

Aussi, la Direction des Hôpitaux et l'INSERM ont-ils souhaité s'associer en vue de lancer une consultation d'experts sur l'imagerie médicale dans les hôpitaux français en 1995. Ce livre en est le résultat.

Ce travail a reposé sur un dispositif à double détente:

- une enquête de terrain visant à fournir une photographie, représentative sur le plan national, des équipements et de l'activité des services d'imagerie dans les hôpitaux publics, à laquelle les services hospitaliers ont très largement répondu,
- une expertise collective réalisée par quatre groupes d'experts chargés de réaliser la synthèse critique des connaissances actuelles sur les indications des technologies innovantes d'imagerie en matière de diagnostic pour trois familles de pathologies (pathologies du système nerveux central et du rachis, pathologies vasculaires, pathologies cardiaques) et pour la problématique spécifique de l'urgence.

La méthode suivie a permis de mettre en perspective l'analyse critique de l'ensemble de la littérature scientifique mondiale sur le sujet avec l'expérience clinique et les caractéristiques principales du parc d'imagerie existant dans les établissements publics hospitaliers.

Pour parvenir à ce résultat, les quatre groupes d'experts se sont appuyés sur un large éventail de compétences scientifiques et technologiques allant de la biophysique à la radiologie clinique et incluant des chercheurs et des cliniciens spécialisés dans les diverses pathologies explorées, ainsi que des ingénieurs et des gestionnaires d'hôpitaux. Leurs travaux ont été coordonnés par un comité scientifique qui a veillé à la cohérence de ce dispositif mixte d'enquête sur sites et d'expertise collective des connaissances.

L'objectif premier de ce travail est de mettre à la disposition des administrations de la santé, des médecins et des directions de structures hospitalières une analyse réaliste de l'intérêt, des potentialités et des limites des technologies d'imagerie diagnostiques les plus modernes, afin d'apporter des éléments d'appréciation utiles à la gestion prévisionnelle des équipements

Mais il nous semble important qu'au-delà du champ de l'hospitalisation publique, les résultats de ces travaux d'expertise soient rendus accessibles à l'ensemble des acteurs du système de santé, en favorisant une diffusion large du présent ouvrage, Notre souhait est que ce travail puisse être lu et commenté par toutes les parties prenantes, afin d'apporter sa contribution à une réflexion collective sur l'usage raisonné de l'innovation dans les dispositifs de soins,

Claire Bazy-Malaurie
Directeur des Hôpitaux

Claude Griscelli
Directeur Général
de l'INSERM

X

Sommaire

SYNTHÈSE GÉNÉRALE	1
ENQUÊTE IMAGERIE 1994-1995	13
EXPERTISES COLLECTIVES SUR :	
I IMAGERIE DANS LES PATHOLOGIES DU SYSTÈME NERVEUX CENTRAL ET DU RACHIS	51
II IMAGERIE DANS LES PATHOLOGIES VASCULAIRES	127
III IMAGERIE DANS LES PATHOLOGIES CARDIAQUES (Y COMPRIS ANTÉNATALES)	191
IV ORGANISATION DES URGENCES EN RADIOLOGIE	283
V EFFETS INDÉSIRABLES EN IMAGERIE	323
LISTE DES ABRÉVIATIONS	357

Synthèse générale

Synthèse générale

1

Conduite l'enquête et de l'expertise collective

C'est au cours de l'été 1993 que la Direction des hôpitaux, associée à la Direction générale de la santé et avec l'accord de la Caisse nationale d'assurance maladie, étudia la possibilité de confier à l'INSERM une étude sur l'existant et les perspectives de l'imagerie médicale en France. Dans un premier temps, il s'agissait de réaliser une enquête par échantillonnage représentatif au niveau national, et si possible régional, de l'activité et de l'environnement des équipements lourds d'imagerie utilisant les rayonnements ionisants (radiologie conventionnelle, scanners, angiographie numérisée et coronarographie, médecine nucléaire) et la résonance magnétique (IRM). L'imagerie ultrasonore très dispersée, en dehors des services exclusifs d'imagerie, devait également être prise en compte en raison de l'importance accordée dans l'étude envisagée aux problèmes de substitution des techniques. La radiologie interventionnelle et, surtout, l'imagerie médicale en urgence devaient constituer des domaines privilégiés de l'enquête. On évoquait déjà la possibilité d'une extension ultérieure vers la création d'un observatoire permanent de l'imagerie.

Une convention fut signée entre la Direction des hôpitaux et l'INSERM fin novembre 1993, précisant les conditions de réalisation de cette étude et en fixant les objectifs dans un cahier des charges. L'INSERM, s'appuyant sur son expérience de l'expertise collective et sur ses comités d'interface avec les sociétés médicales, mit en place un comité scientifique chargé de l'organisation et du développement de l'étude. La Direction des hôpitaux constitua une équipe projet regroupant les représentants des administrations et les professionnels, chargée du suivi périodique et de la validation finale. Faute de moyens techniques appropriés en son sein pour la réalisation matérielle de l'enquête, l'INSERM fit appel à une société prestataire de services: deux furent sélectionnées sur les cinq ayant répondu à l'appel d'offres, et la société CEMKA fut finalement retenue. Elle devait travailler par la suite très étroitement avec le comité scientifique.

La première tâche réalisée consista à définir les objectifs généraux de l'enquête, puis à en valider la méthodologie. La Direction des hôpitaux souhaitait disposer d'une analyse critique des phénomènes de substitution dans des pathologies mettant en œuvre des équipements soumis à autorisation afin de mieux anticiper les choix et préparer des décisions sur des bases objectives argumentées.

Ce souhait impliquait que l'activité soit analysée en termes de pathologies plutôt qu'en termes de modalités d'imagerie, avec des priorités axées sur:

- des thèmes: pathologies du système nerveux central et rachis, pathologies vasculaires et cardio-vasculaires, pathologies ostéo-articulaires, pathologies à prévalence évolutive (cancer et sida), la grossesse prenant une place originale dans cet ensemble;

ou,

- des contextes particuliers: Il s'agissait surtout de l'imagerie dans l'urgence (Avec un fort aspect organisationnel) et de la radiologie interventionnelle (dont les limites sont très évolutives).

Le comité scientifique, en liaison directe avec la Direction des hôpitaux, approuvé ensuite par l'équipe projet, dut limiter ces objectifs et décida d'une approche en deux temps correspondant d'une part, à la réalisation d'une enquête descriptive et, d'autre part, à la mise en place d'une procédure d'expertise collective.

Enquête

L'enquête proprement dite a concerné les services exclusifs d'imagerie des hôpitaux publics ou conventionnés, à l'exclusion du secteur privé qui ne souhaitait pas participer, mais qui sera tenu informé. Sa méthodologie fut conçue en étroite concertation, entre CEMKA, expérimentée en ce domaine, et le comité scientifique, surtout lors de la phase de conception des questionnaires. Le détail de la méthode retenue et les problèmes posés sont exposés plus loin. L'enquête a été conçue par échantillonnage à trois niveaux: 376 établissements, 518 services et 463 salles spécialisées, tirés au sort. L'activité des salles a été abordée à travers un dernier questionnaire portant sur une semaine complète d'activité ou cinquante actes successifs. Les notions de salle, de service (surtout lorsque les équipements sont partagés), ou d'actes et la dimension des échantillons variable selon les techniques, ont posé, au demeurant, des problèmes d'interprétation statistique tout au long de cette étude. La méthode de recueil et d'analyse des données a été examinée et validée du point de vue statistique par le Pr J. Lelouch, directeur de l'Unité 169 de l'INSERM. Le sondage stratifié à plusieurs niveaux et les bases différentes selon les techniques ne permettent pas d'introduire simplement des intervalles de confiance; la qualité des réponses a été jugée satisfaisante ainsi que les taux de réponses obtenus. Même si ces derniers varient selon les types d'établissements, l'ensemble est jugé statistiquement très significatif, avec plus de 20 000 actes décrits dans le questionnaire sur l'activité. Enfin, les redressements finaux ont pu être croisés avec les données globales externes accessibles. Les discordances mises en évidence ont fait l'objet d'une attention particulière.

Cette enquête, annoncée conjointement par le Directeur des hôpitaux et le Directeur général de l'INSERM a été achevée en mai 1995, après plusieurs rapports d'étapes (et un avenant à la convention qui prévoyait initialement sa remise fin 1994). Les réponses aux trois questionnaires ont été soigneusement analysées par le comité scientifique pour en réaliser avec CEMKA une synthèse finale, validée par l'équipe projet (voir Enquête imagerie, p. 13). L'ensemble des données initiales reste par ailleurs à la disposition d'études futures, avec trois dossiers annexes:

- Q1 sur la sélection des établissements,
- Q2 sur les services et salles exclusives d'imagerie,
- Q3 sur l'activité en radiologie et en médecine nucléaire.

En ce qui concerne l'enquête, deux remarques doivent être faites par rapport aux objectifs initiaux:

- l'impossibilité, à ce stade, d'introduire une analyse régionale;
- le caractère limité des données obtenues sur les méthodes ultrasonores, en obstétrique comme en cardio-vasculaire, principalement lié à la très large distribution de la technique (14 000 équipements environ) en dehors des salles spécialisées d'imagerie.

La simple lecture des résultats bruts de l'enquête, présentée principalement sous la forme de données objectives tabulées, appelle déjà des réflexions sur les moyens mis en œuvre et l'utilisation clinique qui en est faite. Cependant, il est très vite apparu qu'une étude prospective pouvant orienter les choix et décisions des responsables de la santé, en matière d'équipements soumis à autorisation mais pouvant aussi faire éventuellement évoluer les pratiques médicales, nécessitait une analyse plus approfondie de ces données. Celle-ci pourrait être effectuée de manière plus transversale par des spécialistes médicaux ou d'économie de la santé dont les conclusions seraient publiées dans les revues professionnelles. Cette possibilité, la mise à jour et l'extension de l'enquête, constitue d'ailleurs la démonstration de faisabilité, demandée dès le départ de l'étude, d'un observatoire permanent de l'imagerie médicale sur lequel nous reviendrons. Sans attendre ces prolongements futurs et afin de répondre au mieux aux questions posées dans le cahier des charges, le comité scientifique a mis en place quatre groupes d'experts chargés d'apporter des conclusions nécessairement plus subjectives sur l'activité d'imagerie en termes de pratiques médicales et sur ses perspectives au plan de l'évolution des stratégies diagnostiques et des mécanismes de substitution.

Expertise collective

Cette procédure d'expertise collective a considérablement bénéficié de l'étroite collaboration des chercheurs de l'INSERM et des spécialistes de l'imagerie médicale réunis de façon permanente au sein du comité d'interface INSERM/Sociétés d'imagerie médicale (Société française de radiologie, le Collège des enseignants en radiologie de France, la Société française de médecine nucléaire).

Le cahier des charges et les objectifs généraux de l'étude furent communiqués aux quatre groupes d'expertise créés. Ces groupes ont bénéficié d'un soutien bibliographique portant sur la littérature mondiale (Département information et communication et Service de fourniture de documents de l'INSERM), ciblé précisément sur leurs objectifs et exhaustif depuis 1990. Ainsi, le texte intégral d'environ 2 000 références fut communiqué à chaque groupe d'experts. Toutes les disciplines ne pouvaient être traitées simultanément dans cette première étape d'analyse des données, surtout celles concernant l'activité, les personnels prescripteurs ou opérateurs, ou les aspects organisationnels. Quatre "priorités" ont, dès lors, été sélectionnées par le comité scientifique, en accord avec la Direction des hôpitaux: le vasculaire, le cardio-vasculaire, le système nerveux central et le rachis, et l'imagerie en urgence. L'analyse des autres domaines initialement identifiés (cancer, sida, ostéo-articulaire, grossesse) a été reportée pour des raisons pratiques liées à l'importance du travail requis par l'expertise collective. Ce report résulte également de l'identification de recouvrements importants, de la complexité variable des problèmes posés par les différents types de pathologie et de difficultés d'analyse quantitative pour certains équipements ne relevant pas de la carte sanitaire. La médecine nucléaire, abordée par un questionnaire particulier lors de l'enquête, se retrouve naturellement dans les analyses effectuées, mais son large domaine d'application en cancérologie n'est pas explicitement traité. L'imagerie interventionnelle, avec ses problèmes de nature d'activité, voire de nomenclature, et de lieux des pratiques n'a pu être abordée par cette procédure d'expertise. Son évolution très rapide et les incertitudes qui demeurent concernant son devenir technique surtout en imagerie par résonance magnétique ne permettent pas, à ce jour, une analyse stratégique et prospective comparable à celle des autres domaines sélectionnés. Elle n'a pas été ignorée pour autant, mais traitée par un colloque d'animation de la recherche de l'INSERM*, qui lui a été entièrement dédié et dont les conclusions prospectives sont publiées par ailleurs.

Bien que totalement libre pour son mode de travail, chaque groupe a finalement centré son analyse et ses conclusions ou propositions sur les problèmes de stratégie diagnostique et sur les conditions de l'activité d'imagerie (personnels impliqués dans la prescription, l'acquisition et l'interprétation des images) en s'appuyant largement sur les données objectives de l'enquête décrite précédemment mais en y ajoutant l'expérience personnelle de chacun des experts. On trouvera dans ce rapport la présentation exhaustive des documents préparés par ces groupes sur les organes, pathologies ou méthodes et, surtout, la synthèse établie par chacun des groupes dans le domaine le concernant.

* Mini colloques 1995 (5e Campagne d'animation de la recherche) " Recherche en imagerie interventionnelle", F Joffre et M. Sapoval, Paris, juin 1995.

Ces synthèses comprennent un résumé des situations particulières, des conclusions sur le bilan des équipements et des personnels, une analyse des perspectives d'évolution dans les pratiques diagnostiques liées aux progrès techniques rapides et à leurs conséquences sur les modalités d'enchaînement et de substitution des méthodes d'imagerie

Le mode de travail du groupe “ urgence ”, plus préoccupé de problèmes organisationnels, a abouti à un rapport unique où l'analyse chiffrée de la situation actuelle des moyens matériels, des personnels et de l'activité est équilibrée par onze propositions détaillées pour l'amélioration d'une situation difficile.

L'un des rôles des groupes d'experts fut aussi d'affiner et en général de confirmer les données quantitatives de l'enquête. Le comité scientifique, bien qu'ayant laissé toute liberté de réflexion et de rédaction aux groupes d'expertise collective a entendu leurs conclusions finales. Sous des formes parfois différentes, elles convergent vers les objectifs initiaux, en mettant l'accent sur les pathologies et les pratiques de l'imagerie plutôt que sur les appareillages, comme il avait été demandé. Les problèmes posés par les équipements ne sont cependant pas absents des conclusions car leur évolution, qualitative et quantitative, est au cœur de celle des stratégies d'imagerie.

Constat - conclusions générales

On constate ainsi:

- La place toujours importante de l'imagerie conventionnelle.
- Une stabilité quantitative de l'échographie, en sachant que les 2/3 du parc, au moins, se situent en dehors des services de radiologie, mais avec des progrès techniques importants surtout dans les applications Doppler, ce qui lui laisse une place dominante en cardiologie et en vasculaire où l'imagerie par résonance magnétique présente encore quelques faiblesses
- Une évolution de l'utilisation des scanners, où la technique “ spirale ” se généralise rapidement, avec des inégalités d'emploi selon l'âge des patients
- Une place très rapidement croissante de l'imagerie par résonance magnétique et du scanner spirale en pathologie vasculaire et dominante, voire exclusive, en neuroradiologie. Cette situation pose très directement le problème de la nature des actes de première intention et de l'évolution quantitative et qualitative du parc du fait de l'obsolescence méthodologique rapide des équipements.
- La persistance d'une orientation forte de la médecine nucléaire, dont le parc a très sensiblement vieilli, vers la cancérologie. La médecine nucléaire doit mieux s'intégrer, avec les autres techniques “ lourdes ”, dans des plateaux techniques interdisciplinaires, en cardiologie par exemple.
- On sent, généralement, une poussée des méthodes ultrasonores et de l'imagerie par résonance magnétique, pour l'analyse anatomique de certains organes ainsi que pour leur exploration fonctionnelle.

- En cardiologie, plus spécifiquement, on note un déplacement de l'imagerie coronaire vers des centres spécialisés. Il en est de même pour la radiologie interventionnelle. Pour ces centres spécialisés, le problème du choix des équipements futurs d'imagerie par résonance magnétique reste très ouvert, même pour leur conception (haut ou bas champ magnétique, aimants ouverts...). Une attention continue doit être apportée à cette évolution.
- Le rôle structurant des nouvelles techniques, avec la constitution de plateaux techniques intégrés pluridisciplinaires, a souligné le besoin en nombre et en qualification du personnel médical et paramédical. Il pose aussi des problèmes plus qualitatifs mais importants de redéfinition des personnels prescripteurs et opérateurs, de leurs rapports et de leurs pratiques.
- L'urgence en imagerie ne peut être analysée indépendamment de l'organisation de l'ensemble du secteur. Les propositions faites, reposant pour une large part sur l'expérience des SAMU, ramènent finalement aux problèmes sensibles des effectifs médicaux et paramédicaux autant qu'à la révision des pratiques. La réponse à la question de la mise en place de moyens d'imagerie spécifiques paraît plus nuancée. Ainsi s'achève une phase importante de l'étude des moyens et des pratiques de l'imagerie médicale. Une première année a été indispensable pour affiner ses objectifs, pour les limiter parfois devant l'ampleur rapidement révélée du domaine, et pour lancer cette enquête par large échantillonnage sur les moyens comme sur l'activité. La deuxième année a permis d'en exploiter les données et de mettre en œuvre, parallèlement, une analyse plus prospective des pratiques par l'expertise collective.

Quelques difficultés persistent

- sur le plan statistique, où une extrapolation nationale n'est pas permise du fait de l'absence d'information sur l'activité privée (50 % ?, probablement distribués différemment) et où le raffinement régional n'a pas été possible, même pour le secteur public et conventionné;
- au plan des thématiques et pratiques médicales.

Cependant, cette étude constitue une réserve de données jamais encore réunie, dont l'exploitation, la complémentation et la mise à jour devraient se poursuivre. Nous tenterons, ci-dessous, de suggérer quelques voies pour cela, en tirant des conclusions au plan de la planification hospitalière et en précisant les conditions possibles de création d'un observatoire permanent.

2. Conséquences au plan de la planification hospitalière

La loi du 31 juillet 1991 portant sur la réforme hospitalière a mis en place un nouveau dispositif de régulation du système de soins et modifié en profondeur le dispositif de planification sanitaire des équipements lourds d'imagerie

Désormais

- La carte sanitaire ne fixe plus que la “ nature et l'importance ” des installations. Leur implantation figure dans les schémas d'organisation sanitaire, normalement régionaux, parfois nationaux ou inter-régionaux.
- Cartes et schémas sont établis sur “ la base d'une mesure des besoins de la population et de leur évolution, compte tenu des données démographiques et des progrès des techniques médicales et après une analyse quantitative et qualitative de l'offre de soins existante ”.
- Les procédures d'autorisations relèvent, pour une grande partie des équipements, de décisions régionales prenant en compte les besoins locaux, les objectifs fixés par les schémas régionaux, la nature et le contenu des contrats d'objectifs mis en place ainsi que les orientations fixées par les ministères responsables

Quatre ans après la promulgation de cette loi, un certain nombre de difficultés gênent encore sa mise en œuvre sur le terrain. Ces difficultés ont trait à la rareté de l'information pertinente, à l'insuffisance des procédures d'évaluation et à la non prise en compte des conclusions de ces évaluations. Il s'ensuit une large absence d'éléments partagés, et donc des processus d'opposition, voire de résistance des élus locaux protégeant un outil en finale mal adapté, et des réticences vives de certains professionnels de santé.

Les résultats de l'enquête Imagerie 1994-95 et de la procédure d'expertise collective conduite par l'INSERM peuvent constituer des outils utiles pour surmonter certains de ces obstacles. Au plan de la connaissance du secteur de l'imagerie, la masse des données quantitatives recueillies fournit un éclairage puissant de l'existant, tandis que la vision prospective des experts rend perceptible les évolutions attendues telles qu'on peut les apprécier à l'automne 1995.

Ces informations, inaccessibles jusqu'alors, peuvent être utilisées désormais par l'ensemble des acteurs impliqués dans le processus de planification de l'imagerie, tant au niveau local que national

En particulier, les perspectives tracées à travers la synthèse médicale du rapport et développées dans les différents chapitres de ce dernier, peuvent être articulées logiquement avec le dispositif mis en place par la loi hospitalière.

A l'issue de l'étude, il apparaît que les évolutions mises en évidence, et qui concernent les équipements scanographiques, échographiques et de radiologie conventionnelle (y compris l'angiographie), peuvent être gérées à un échelon régional, intégrant les besoins réels ou ressentis ainsi que les situations locales. En effet, les conclusions des expertises collectives montrent que les décisions vis-à-vis de ces équipements peuvent se traduire par une modernisation du parc sans accroissement de l'offre. Une réduction de cette dernière est même envisageable, lorsqu'il y a sous-utilisation manifeste ou lorsque les technologies mises en œuvre ne sont plus adaptées aux schémas diagnostics optimaux actuels. Compte tenu de la nature essentiellement loco-régionale des éléments à prendre en compte, les SROSS (Schéma Régional d'Organisation Sanitaire et Sociale) semblent constituer un cadre approprié pour la réalisation de tels ajustements.

Inversement, l'unité de décision régionale apparaît peu qualifiée dès lors qu'il s'agit de considérer le développement d'équipements lourds à haute technicité et à coût encore élevé (imagerie par résonance magnétique, scintigraphie, angiographie interventionnelle). Ce constat est d'autant plus prégnant que la mise en œuvre officielle de ces technologies ne peut, le plus souvent, être envisagée que dans le cadre de plateaux techniques complexes offrant une gamme complète d'équipements et un personnel hautement spécialisé.

Ainsi, se dégage l'idée de pôles " lourds " d'imagerie rassemblant en leur sein toutes les spécialités, équipements, moyens de stockage et d'analyse de l'information recueillie. Ces pôles spécialisés relèvent d'une réflexion nationale quant à leur nature et leur répartition nationale ou inter-régionale. Ces pôles doivent naturellement accueillir en leur sein les activités indispensables au développement de l'imagerie que sont la recherche, la formation et l'évaluation de technologies dont la place et l'intérêt dans un ensemble diagnostic et/ou interventionnel restent à préciser.

Dans ce contexte, les groupes d'experts estiment qu'il serait possible simultanément:

- D'assurer à tous les patients dont l'état le nécessite un accès aux technologies de pointe en imagerie.
- D'organiser au niveau adapté les analyses et l'évaluation des techniques, avec les partenaires compétents.
- D'éviter la trop grande diffusion de techniques insuffisamment évaluées et de promouvoir celles encore insuffisamment mises en œuvre.
- D'améliorer la qualité des prestations fournies dans ce domaine.

Ces conclusions s'articulent logiquement, avec l'esprit de la loi hospitalière, réaffirmé à maintes reprises, visant à constituer des réseaux gradués et coordonnés, notamment au niveau local, en matière d'offre de soins.

Les résultats obtenus dans cette étude effectuée par l'INSERM ne constituent qu'une mise à plat initiale, indispensable mais encore insuffisante pour évaluer de façon fine les besoins en imagerie médicale et déterminer les modalités de leur satisfaction. Ces insuffisances ont trait à la fois :

- Aux obstacles pratiques qui ont restreint le champ étudié au seul secteur public et aux seuls services exclusifs d'imagerie. Une part non négligeable de l'offre en matière d'imagerie (équipements échographiques des services cliniques, appareils vasculaires des services de cardiologie) n'a pu, de ce fait, être prise en compte
- À la complexité de l'organisation de l'imagerie dans le secteur public qui pose un certain nombre de problèmes méthodologiques évoqués dans l'enquête.
- A la multiplicité des techniques étudiées, allant de la radiologie conventionnelle “ de base ” aux technologies sophistiquées du futur.
- À l'évolutivité d'un secteur où les informations doivent être mises à jour en permanence.

Face à ces difficultés, la mise en place d'un observatoire permanent de l'imagerie sur la base de ces travaux constituera sans doute un élément de réponse indispensable.

Un tel observatoire pourra s'appuyer, d'une part, sur la constitution d'un panel d'unités de radiologie volontaires, publiques ou privées et “ représentatives ” au plan national déjà largement constitué à travers l'enquête; d'autre part, sur le recours régulier à un groupe d'experts multidisciplinaires, représentatif des différentes composantes du secteur de l'imagerie. On pourrait proposer, par exemple, de s'interroger sur la place et le rôle réel de la radiologie conventionnelle face à l'émergence constatée des techniques récentes de diagnostic

Ce dispositif aura un double objectif, de mesure rétrospective des évolutions de l'imagerie évaluations et d'analyse prospective du devenir des techniques utilisées. Il permettra de saisir les transformations globales du secteur, mais également de répondre au cas par cas aux interrogations nationales ou régionales concernant telle ou telle technique en émergence.

En ce sens, il pourra constituer un outil novateur au service de l'ensemble des acteurs impliqués, mais qui ne pourra vivre que s'il est soutenu par tous.

Enquête

Imagerie 1994-1995

Enquête Imagerie 1994- 1995

Sommaire

1. Méthodologie	17
2. Services d'imagerie	22
3. Equipements d'imagerie	23
4. Personnel des services d'imagerie	26
5. Activité totale d'imagerie services de radiologie et de médecine nucléaire	29
6. Répartition par type d'acte	31
7. Caractéristiques des patients des services d'imagerie spécialisés	38
8. Imagerie et urgence	39
9. Produits de contraste et marqueurs	41
10. Présentation de la méthode de redressement	42

1

Méthodologie

Base et taux de sondage

La méthodologie de l'enquête est celle d'un sondage stratifié à trois niveaux (hôpitaux, services, salles ou accès à un équipement lourd) effectué auprès d'un échantillon d'établissements publics et privés PSPH (Etablissements Participant au Service Public Hospitalier) sélectionnés par tirage au sort au plan national. L'enquête qui devait, à l'origine, concerner l'ensemble de l'imagerie médicale en France, n'a pu être réalisée que sur le seul secteur public. A chaque niveau de l'analyse, une ou plusieurs unités statistiques différentes sont définies et un type de questionnaire utilisé (Q1, Q2, Q3).

PREMIERE PHASE: QUESTIONNAIRE Q1

L'enquête porte sur un échantillon d'établissements hospitaliers définis en tant qu'entité géographique et non en tant qu'entité juridique. La base de sondage est constituée des établissements publics possédant plus de 50 lits de court séjour (MCO) figurant dans le Fichier National des Etablissements Sanitaires et Sociaux [FINESS]. Pour constituer l'échantillon initial d'établissements, un taux de sondage moyen de l'ordre de 50 % est choisi. Cependant, le tirage au sort est réalisé en surreprésentant les centres hospitalo-universitaires et régionaux (CHU-CHR) et les établissements de grande taille en termes de nombre de lits d'hospitalisation (le taux d'échantillonnage initial atteint 70 % pour les CHU-CHR). Les réponses au questionnaire Q1 sont obtenues auprès des Directions générales des établissements sélectionnés. A l'issue de cette première phase, le taux de réponse global constaté est de 73,9 %. Ces réponses correspondent à 35,4 % de l'ensemble des établissements hospitaliers publics de court séjour et 51,7 % des lits hospitaliers publics de court séjour. Le questionnaire utilisé permet d'identifier les services ayant une activité exclusive d'imagerie au sein des établissements, de recenser les équipements d'imagerie situés hors de ces services et de recueillir les principaux éléments budgétaires.

DEUXIEME PHASE: QUESTIONNAIRE Q2

Ce questionnaire s'adresse aux différents services d'imagerie (radiologie et médecine nucléaire). La notion de service retenue est celle qui a été décrite dans les réponses fournies par les directions des établissements lors de la première phase de l'enquête. La base de sondage est constituée de l'ensemble des services identifiés dans les établissements sélectionnés pour la première phase.

Le questionnaire Q2 est complété par les responsables de ces services (chefs de services). Le taux de réponse global est de 54,7 % pour les services de radiologie et de 62,0 % pour les services de médecine nucléaire. Les taux de sondage estimés sont respectivement de 27,6 % et 44,9 %. Ce questionnaire Q2 permet de recenser, de manière détaillée, les personnels et équipements dont disposent les services. Il permet également de préciser les modalités de l'organisation des services, en particulier au plan de la prise en charge des patients de l'accueil-urgence.

TROISIÈME PHASE: QUESTIONNAIRE Q3

L'unité statistique retenue pour cette phase correspond, soit à la salle (activité conventionnelle et vasculaire spécialisée), soit à l'appareil (activité échographique et de médecine nucléaire), soit à l'accès à un équipement (scanner et imagerie par résonance magnétique). Un tirage au sort est réalisé parmi les équipements (salles, appareils, accès) décrits dans les services qui ont répondu au questionnaire Q2. Le tirage est effectué sous la contrainte suivante deux équipements différents au maximum peuvent être sélectionnés dans un même service. Les questionnaires utilisés permettent d'enregistrer l'activité réalisée sur chaque équipement retenu pendant une semaine complète ou pour 50 actes consécutifs. Les taux de réponse obtenus s'échelonnent de 60,6 % (salles vasculaires) à 81,4 % (gamma-caméra). Les taux de sondage estimés varient de 2,6 % (salles conventionnelles) à 18,9 % (gamma-caméra).

Tableau 1 : Dénombrement des hôpitaux (Source FINESS)

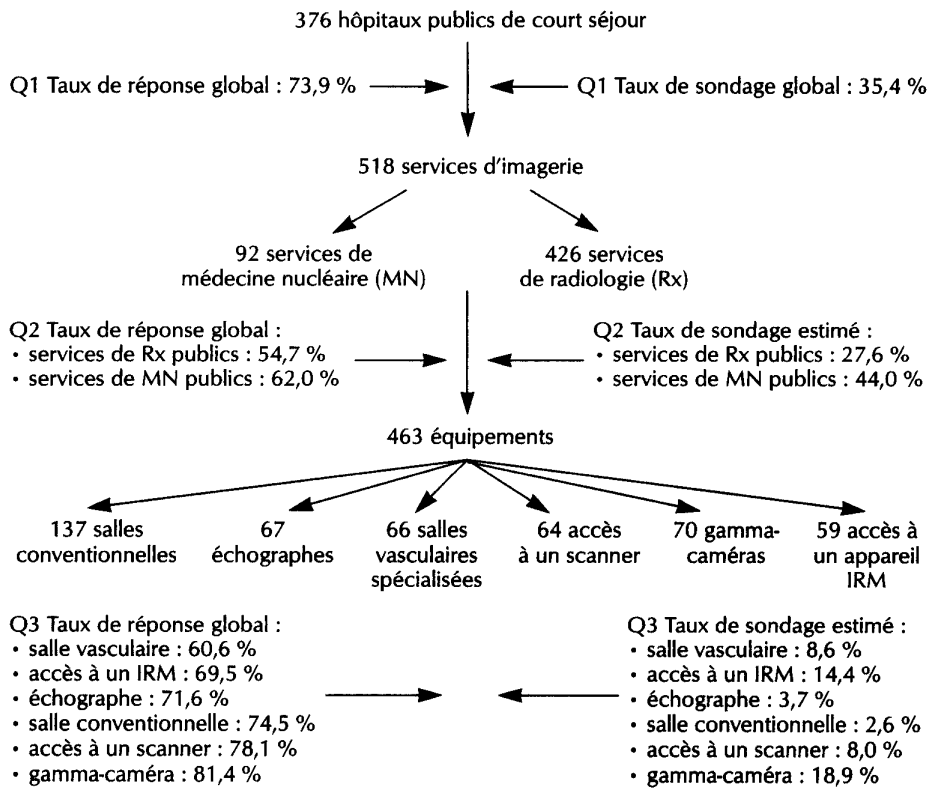
Établissements hospitaliers publics géographiques [*]	Nombre	Lits
CHU-CHR	140	69 593
CHG & autres hôpitaux	480	111 847
CAC	26	4 528
Établissements PSPH	139	17 418
Total	785	203 386

[*] Établissements de moins de 50 lits MCO exclus

Méthode de redressement des réponses

La méthodologie de l'enquête est conçue de manière à fournir une représentation de l'activité d'imagerie des hôpitaux publics au niveau France entière. Des analyses régionales ou locales ne peuvent être réalisées du fait du manque de puissance statistique. Tous les résultats présentés (à l'exception des caractéristiques et du nombre des établissements géographiques publics de court séjour qui proviennent de FINESS) sont des estimations obtenues à la suite d'un redressement visant à extrapoler les informations obtenues sur l'échantillon à la France entière. Ce redressement consiste à pondérer les réponses par un coefficient spécifique de chacune des unités statistiques retenues (voir p. 42).

Schéma 1 : schéma général de présentation de l'enquête



Difficultés rencontrées

L'enquête Imagerie 1994-95 constitue la première approche de mise en place d'un système d'information permanent, permettant un suivi des évolutions dans ce secteur. La réalisation de cette enquête a permis de mettre en évidence un ensemble de difficultés méthodologiques sur différents points.

BASE DE SONDAGE UTILISÉE

L'enquête a été réalisée sur la base du fichier FINESS des établissements définis en tant qu'entités géographiques (printemps 1994). Ces entités ne correspondent pas toujours à une réalité perceptible localement par les administrations et les services hospitaliers.

Ainsi, une structure hospitalière peut très bien être constituée de deux sites géographiques du point de vue FINESS alors que les bâtiments de ces deux sites sont voisins et forment un seul groupe d'immeubles. Cette situation a également un corollaire économique puisqu'un certain nombre d'entités juridiques n'ont aucune possibilité de dissocier, au niveau des agrégats comptables, les établissements géographiques qui la composent.

ORGANISATION ACTUELLE DE L'IMAGERIE DANS LES HÔPITAUX PUBLICS

La notion de service recouvre une réalité multiforme:

Il est particulièrement difficile d'isoler dans ce secteur des unités homogènes permettant des études descriptives. Les notions de pôle, de département, de service, de fédération de services, d'unité fonctionnelle (UF) recouvrent des réalités variables selon les sites. Il existe souvent un fossé entre l'organisation administrative des établissements et la perception de la répartition des responsabilités par les acteurs de ces mêmes établissements. Le degré d'autonomie des UF peut être très divers.

Les services eux-mêmes peuvent être implantés physiquement sur plusieurs sites à l'intérieur d'un hôpital ou dans des hôpitaux situés dans des lieux géographiques très différents, parfois très éloignés les uns des autres.

Les équipements lourds sont très fréquemment partagés:

Les modalités de ce partage sont très diversifiées. Un même équipement peut être utilisé par des médecins provenant de plusieurs services au sein d'un hôpital ou d'hôpitaux différents, voire du secteur privé, accompagnés ou non de leurs équipes paramédicales. Il n'y a pas toujours, de ce fait, un rattachement clair de l'équipement lourd à un service donné.

La notion même d'activité d'imagerie peut recouvrir, selon les établissements, des définitions différentes:

Les disciplines exercées au sein des services peuvent être relativement éloignées de l'appellation de ces services (par exemple, les services d'exploration fonctionnelle sont parfois assimilés à des services d'imagerie). Il en est de même lorsque l'on considère les orientations principales des salles d'imagerie décrites par les responsables de ces équipements (une salle équipée d'une table télécommandée avec un module vasculaire peut être considérée comme une salle de radiologie vasculaire alors que l'activité effective qui s'y déroule est à 95 % conventionnelle). L'activité d'analyse biologique in vitro des services de médecine nucléaire n'est pas toujours dissociée de l'activité d'imagerie in vivo.

QUALITÉ DES RÉPONSES FOURNIES

Si cette dernière apparaît satisfaisante au niveau des éléments médico-techniques, elle devient plus aléatoire lorsqu'il s'agit d'éléments d'activité ou à caractère financier. La nomenclature n'est pas appliquée partout de manière homogène. Certains services de radiologie cotent leur activité scanner en Z et en AMI, certains services de médecine nucléaire cotent un acte complet pour chaque temps d'un examen, voire pour chaque cliché réalisé sur un patient.

Par ailleurs, des règles de conversion sont parfois appliquées entre les coefficients (Z. K...) dans le but d'aboutir à une unité d'œuvre unique Il devient, dès lors, difficile de déterminer si le chiffre fourni d'activité annuelle en Z correspond à une donnée brute ou à un retraitement ultérieur. Ces problèmes de qualité des réponses se retrouvent également au niveau des décomptes de personnel, des estimations budgétaires...

L'ensemble de ces aspects constituent des sources d'imprécisions. Cependant, chaque fois que des anomalies ont pu être identifiées, des correctifs ont été apportés, le plus souvent par interrogation directe des services intéressés. Par ailleurs, les résultats obtenus ont été comparés quand cela était possible avec les données externes les plus valides. De telles comparaisons sont rendues délicates par les décalages existant entre les différentes études, au plan des univers et des périodes étudiés. Les écarts constatés restent toutefois peu importants (inférieurs à 10 %). Ainsi, les résultats obtenus en matière de nombre de Z produits sont cohérents avec les données de l'enquête H-80 faite en 1992, le nombre de gamma-caméras estimé est très proche des chiffres obtenus par la Société française de biophysique et de médecine nucléaire, le nombre estimé d'appareils scanners et d'IRM installés est peu éloigné des données de la Direction des hôpitaux.

Au total, les chiffres présentés constituent donc des estimations plausibles de la réalité et permettent de dégager un certain nombre de tendances lourdes.

MOBILISATION DES ÉQUIPES

Ainsi qu'il est précisé ci-avant, le taux de réponses aux différents questionnaires est très important. Il traduit, à n'en pas douter, un intérêt réel de tous les professionnels concernés par l'évolution du domaine de l'imagerie. Cette mobilisation a permis de garantir le bon niveau de fiabilité des estimations de cette étude, mais augure également du succès " potentiel " de la mise en place d'un observatoire.

Services d'imagerie

Parmi les 972 services d'imagerie sélectionnés, 845 sont des services de radiologie dont 40 % sont implantés sur plusieurs sites et 127 sont des services de médecine nucléaire.

Éléments budgétaires

Le rapport investissement-amortissement n'est pas constant selon les catégories d'établissement. Il est notamment fort dans les CHG, ce qui traduit l'effort d'investissement en matière d'équipement lourd de ces établissements.

Tableau 2 : Éléments budgétaires sur l'imagerie pour 1993

	CHU-CHR		CHG & autres hôpitaux		CAC & PSPH		Ensemble	
	Total MF	Montant moyen par Étab.* en KF	Total MF	Montant moyen par Étab.* en KF	Total MF	Montant moyen par Étab.* en KF	Total MF	Montant moyen par Étab.* en KF
Investissement	554	3 959	749	1 560	219	1 329	1 522	1 940
Amortissement	423	3 021	501	1 043	73	445	997	1 270
Fonctionnement dont :								
films	255	1 822	289	602	92	560	636	811
produits de contraste	146	1 041	105	219	88	535	339	432
isotopes	215	3 683	52	1 366	54	2 071	321	2 604

* Établissement géographique au sens FINISS.

Remarques sur les produits consommables

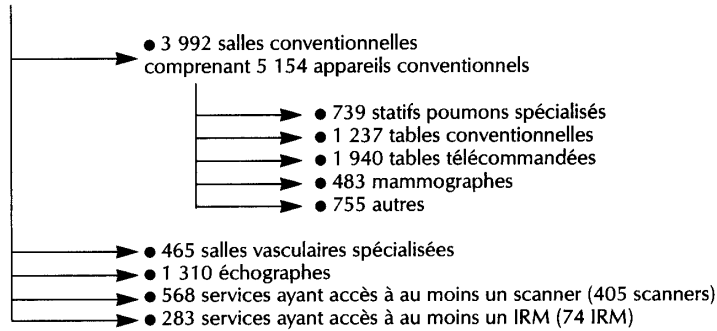
Les dépenses en isotopes et en produits de contraste ont un niveau d'ensemble équivalent. Les produits de basse osmolarité sont utilisés plus de 6 fois sur 10 au cours des examens scanographiques (essentiellement des produits non ioniques). Les recommandations effectuées par l'ANDEM et la Société française de radiologie dans ce domaine ne semblent pas être appliquées. Il y a peut-être lieu d'organiser une information complémentaire auprès des utilisateurs.

3

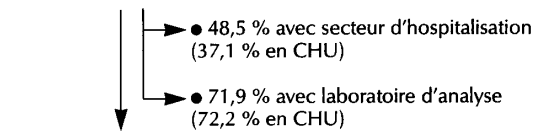
Equipements d'imagerie

Schéma : Estimations faites en France en 1994, hors équipements de statut privé implantés dans les établissements publics.

Services de radiologie (845)



127 Services de médecine nucléaire



302 Salles de médecine nucléaire

- 302 gamma caméras (2,4 par service)
- 29 ostéo-densitomètres (25 % des services ont au moins un appareil)
- 24 scintigraphes à balayage (17 % des services ont au moins un appareil)

Services cliniques

-
- 2 308 échographes (34 % en gynécologie obstétrique, 34 % en cardiologie vasculaire, 32 % dans d'autres services)
 - 73 ostéodensitomètres (85 % dans les services de rhumatologie, 15 % dans d'autres services)

Tableau 3 : Caractéristiques des équipements des services de radiologie et de médecine nucléaire

	Âge moyen (à partir de la date d'acquisition)			% d'appareils de plus de 10 ans			Commentaires
	Ensemble des services	Services des CHU	Services des CHU	Ensemble des services	Services des CHU	Services des CHU	
Statifs pourmons spécialisés	11,3	13,9	13,9	57,2	72,7	72,7	2,3 % des appareils sont numérisés (1,3 % en CHU) dont 72 % en numérisation directe
Tables conventionnelles	12,4	14	14	61,3	70,8	70,8	
Tables télécommandées	10,4	12,7	12,7	49,8	68,6	68,6	9,4 % des tables sont numérisées (10,3 % en CHU) dont 97 % en numérisation directe
Mammographes	5,3	4,3	4,3	13	9	9	
Salles vasculaires	9,2	11	11	41	53	53	<ul style="list-style-type: none"> • 60 % des statifs sont numérisés • 25 % des salles sont dédiées à une activité (cardiologie 62 %, neurologie 27 %) • 37 % des salles sont co-utilisées
Scanners	3,7	4	4	3,1	3,5	3,5	<ul style="list-style-type: none"> • 35 % des scanners ont 2 consoles • 70 % des scanners sont équipés de consoles monomodalités • 27 % sont à rotation continue • 71 % des scanners sont co-utilisés
IRM	3,6	4	4	-	-	-	<ul style="list-style-type: none"> • Tous les appareils IRM sont co-utilisés • 55 % ont un aimant \geq à 1 Tesla
Gamma-caméras	6,1	6	6	16	14	14	<ul style="list-style-type: none"> • 40 % des gamma-caméras ont un champ petit et moyen • 87 % ont une seule tête • 44 % sont équipées pour les examens cardiaques • 65 % des gamma-caméras sont tomographiques • 56 % permettent des balayages corps entier

Radiologie conventionnelle

Les salles de radiologie conventionnelle, qu'il s'agisse de statifs pulmonaires, de tables télécommandées ou de tables conventionnelles, sont relativement anciennes puisque la moyenne d'âge du parc se situe entre 10 et 12 ans. L'activité de ces salles est en moyenne de 20 patients par jour ouvrable, examen du poumon compris

Radiologie vasculaire

L'âge moyen des salles est de 9 ans, mais 40 % des appareils ont plus de 10 ans. Seuls 60 % des statifs sont numérisés. Les conditions de renouvellement de ce parc restent à étudier en tenant compte du fait que 37 % des salles sont co-utilisées (essentiellement avec des cardiologues) et que l'activité moyenne des salles de vasculaire est de 3 patients environ par jour ouvrable (voir p. 32). Ce chiffre descend à moins de 2 patients si l'on exclut l'activité cardiologique et les phlébographies des membres inférieurs. L'activité de radiologie interventionnelle est globalement marginale puisqu'elle ne représente que 20 % des examens (angioplastie 56,4 %; embolisation 21,7 %), c'est-à-dire en moyenne moins de 2 patients par semaine. L'opportunité du regroupement en matériel et en hommes basée sur des critères de compétences médicales et de politique régionale sera à envisager

Scanner

L'âge moyen du parc des scanners est de l'ordre de 4 ans et celui-ci est déjà constitué de 27 % d'appareils à rotation continue. La demande en matière de renouvellement sera certainement soutenue, compte tenu des évolutions techniques qui restent importantes. Il faut observer que 70 % des scanners actuels sont équipés de consoles monomodalités. La question de l'intérêt qu'il y aurait à développer l'acquisition de consoles multimodalités, dans l'optique des réseaux de transmission L'images, doit certainement être posée lors de toute acquisition de matériel.

IRM

L'âge moyen des appareils IRM est de 3,6 ans. 70 % d'entre eux ont bénéficié au cours des deux dernières années d'une mise à niveau en termes de logiciel. Tous les appareils sont co-utilisés et la moitié a un champ supérieur ou égal à 1 Tesla

4

Personnel des services d'imagerie

L'étude effectuée sur les examens d'urgence montre que l'interprétation des examens n'est pas réalisée de façon systématique en temps réel le jour (en moyenne seulement dans 56 % des cas), et la nuit de façon extrêmement inégale mais notoirement insuffisante (CHU 45 % - autres hôpitaux 26 %). Par ailleurs, 18 % des scanners, environ 44 % des IRM et presque 65 % des examens isotopiques sont réalisés par un manipulateur seul.

La réflexion sur le niveau minimal des postes nécessaires ne peut pas être menée sans évoquer également l'aspect organisationnel (rationalisation des demandes d'examen, organisation des plages horaires, rôle des manipulateurs...). La notion de productivité radiologique doit, de plus, être abordée en tenant compte des volumes réalisés, de la complexité des examens, et des missions d'urgence, d'enseignement et de recherche des différentes unités. Ce travail ne pourra être mené sans le concours des sociétés savantes

Ces considérations doivent donc conduire le lecteur à ne retenir que l'aspect descriptif de ces données et à se garder de toute interprétation hâtive.

Radiologie

Les effectifs moyens en personnel médical et non médical sont reportés dans les tableaux 4 et 5

Tableau 4 : Effectif moyen en personnel médical par service de radiologie selon la catégorie d'établissements

	CHU-CHR	Autres hôp.	CAC	Ensemble
Nombre de postes pourvus de PH temps plein ou radiologue temps plein	2,3	1,9	3,7	2,1
Nombre de postes pourvus de PH temps partiel ou radiologue temps partiel	0,6	0,7	0,4	0,7
Nombre de postes pourvus de Chef de clinique ou Assistants	1,5	0,2	0,2	0,5
Nombre de postes pourvus de DES	2,9	0,2	0,8	1,0
Nombre de postes pourvus de DIS	0,5	0,2		0,2
Nombre de postes pourvus de FFI	-	-	0,6	0,1
Nombre de vacations d'Attachés par semaine	24,4	4,4	1,1	9,5

Tableau 5 : Effectif moyen en personnel non médical par service de radiologie

	CHU-CHR	Autres hôp.	CAC	Ensemble
Surveillant-chef	0,6	0,2	0,1	0,3
Surveillants	1,7	0,9	1,4	1,1
Manipulateurs	22,1	10,7	9,9	13,6
Infirmières	0,7	0,3	0,5	0,4
Secrétaires médicales	3,6	2,6	3,6	2,9
Hôtesses	0,7	0,2	-	0,3
Aide-radio	2,6	1,3	0,5	1,6
AS, ASH, affectés au brancardage	3,9	1,2	0,4	1,8
AS, ASH (autres)	4,7	1,1	1,4	2,1
Autres	1,0	0,4	0,9	0,6

Médecine nucléaire

Les effectifs moyens en personnel médical ou non médical sont reportés dans les tableaux 6 et 7

Tableau 6 : Effectif moyen par service des différentes catégories de personnels médicaux (Services de médecine nucléaire)

	CHU-CHR	Autres hôp.	CAC	Ensemble
PH temps plein	2,9	1,5	1,0	2,1
PH temps partiel	0,9	0,2	2,7	1,1
Chef de clinique	0,9	–	0,2	0,5
DES	0,9	–	0,2	0,5
DIS	0,2	–	–	0,1
Attachés	12,2	2,0	2,2	7,1
Radiopharmaciens	0,1	0,1	–	0,1

Tableau 7 : Effectif moyen par service des différentes catégories de personnels non médicaux selon la catégorie d'établissement (Services de médecine nucléaire)

	CHU-CHR	Autres hôp.	CAC	Ensemble
Surveillant-chef	0,5	0,2	–	0,3
Surveillants	0,8	0,6	1,1	0,8
Physiciens	0,3	0,1	0,2	0,2
Manipulateurs	3,6	2,9	1,9	3,1
Infirmières	2,6	0,9	1,7	1,9
Secrétaires médicales	2,3	1,5	2,2	2,0
Hôtesse	0,3	0,1	0,4	0,2
Aide-radio	0,2	0,1	–	0,1
AS, ASH, etc. affectés au brancardage	0,8	0,3	0,2	0,5
AS, ASH, etc. non affectés au brancardage	2,2	0,8	0,5	1,4
Autres personnels non médicaux	2,7	1,0	1,0	1,8

5. Activité totale d'imagerie : services de radiologie et e médecine nucléaire

L'activité totale des services d'imagerie par type d'équipement est présentée dans le tableau 8

Tableau 8 : Activité totale des services d'imagerie par type d'équipement

Type d'équipement	Nombre de patients (en milliers)	Nombre d'actes (en milliers)	Nombre de Z (en milliers)	Z moyen par patient
Salles conventionnelles	21 319	26 878	504 693	23,7
Salles vasculaires spécialisées	333	542	68 748	206
Échographes	4 508	7 826	132 717*	29,4**
Scanners	1 968	2 191		
IRM	243	252		
Gamma-caméras	871	1 013	110 228	127

* Nombre de K ** K moyen/patient.

Tableau 9 : Nombre total de séances dans les services de radiologie et de médecine nucléaire par catégorie d'établissement (en milliers)

Équipement	CHU-CHR	Autres hôpitaux	CAC et PSPH
Salles conventionnelles	7 580 (35,6 %)	12 260 (57,5 %)	1 479 (6,9 %)
Salles vasculaires spécialisées	220 (66,1 %)	68 (20,4 %)	45 (13,5 %)
Échographes	1 358 (30,1 %)	2 170 (18,2 %)	980 (21,7 %)
Scanners	546 (27,7 %)	1 139 (57,9 %)	283 (14,4 %)
IRM	143 (58,9 %)	63 (25,9 %)	37 (15,2 %)
Gamma-caméras	427 (49,0 %)	188 (21,6 %)	256 (29,4 %)

L'activité annuelle moyenne par équipement est reportée dans le tableau 10.

Tableau 10 : Activité annuelle moyenne par équipement

	CHU-CHR	Autres hôp.	CAC et PSPH	Ensemble
Par salle conventionnelle (1994)	6 756	5 565	2 218	5 340
Par salle vasculaire (1994)*	1 089	404	485	716
Par appareil d'échographie (1994)	3 361	3 248	4 118	3 441
Par appareil scanner (1993)				5 950**
Par appareil IRM (1993)				3 228**
Par gamma-caméra (1994)	2 619	3 086	3 280	2 884

* Ces chiffres reflètent l'activité totale réalisée dans les salles vasculaires y compris l'activité cardiographique et phlébographique. Si l'on ne considère que les actes vasculaires (hors cœur et phlébographies mais y compris les cavographies et les examens de l'artère pulmonaire), le nombre annuel moyen de séances par salle vasculaire est d'environ 460 (à comparer à 716).

** Ces chiffres reflètent l'activité annuelle moyenne pour un équipement public qui serait utilisé à 100 % du temps par les seules équipes publiques. L'activité éventuellement effectuée par des équipes privées sur ces mêmes appareils n'est pas prise en compte. Le nombre annuel moyen de séances scanner par service ayant accès à au moins un scanner est de 3 902 et le nombre annuel moyen de séances IRM par service ayant accès à au moins une IRM est de 852.

6

Répartition par type d'acte

Activité des salles conventionnelles

Il faut noter une quasi-stabilisation du nombre d'examens par rapport à 1988 et une très importante diminution du nombre de clichés de thorax et de radiographies du crâne (tableau 11). On peut raisonnablement supposer que les incitations à diminuer la prescription dans ces deux domaines ont eu un effet positif. Le nombre d'examens mammographiques a considérablement augmenté par rapport à l'enquête de 1988, mais le sous-équipement du parc à cette époque et les campagnes d'information en matière de dépistage rendent compte probablement de ce différentiel important. Il reste que ces appareils sont encore très sous-utilisés.

Tableau 11 : Activité des salles conventionnelles

Type d'examen	Nombre d'examens en 1994 (en milliers)	%	Nombre d'examens en 1988* (en milliers)	%
Poumon thorax	8 346	31,1	10 173	39,6
Rachis	2 239***	8,3	1 747	6,8
Abdomen en (ASP) (sans préparation)	1 980	7,4	1 293	5,0
Crâne sinus maxillaire dont crâne	1 971 1 345	7,3 5,0	2 027	7,9
Mammographie	676	2,5	145	0,6
Contraste digestif	413	1,5	417	1,6
UIV (urographie intraveineuse)	280	1,0	350	1,4
Autres**	10 973	40,8	9 528	37,1
Total	26 878	100 %	25 680	100 %

* Source : Enquête INSERM U 240. Étude prospective sur l'imagerie médicale en France. Y. Charpak, C. Macchia, F. Fagnani, Rapport n° 31, Novembre 1988.

** Membres inférieurs (16,1 %), Membres supérieurs (12,4 %), Bassin (6,6 %)...

*** Z moyen : 40 (1994) ; 33 (1988 donc avant le changement de la nomenclature intervenu en 1991).

Activité des salles vasculaires

- 21,8 % des séances ont une finalité thérapeutique. Il s'agit alors d'angioplastie dans 56,4 % des cas et d'embolisation dans 21,7 % des cas;
- 84,6 % des séances font appel à la numérisation.

La faible activité moyenne des salles de vasculaire situées dans les services de radiologie est très surprenante; il est probable que ces chiffres ne peuvent permettre d'estimer l'activité des centres véritablement orientés vers la radiologie vasculaire car cette activité tient compte d'un parc de radiologie vasculaire sans doute extrêmement dispersé. Quoi qu'il en soit, l'activité de radiologie vasculaire interventionnelle est marginale puisqu'un examen sur cinq a une finalité thérapeutique au sein de laquelle l'angioplastie est très largement prédominante. Il faut aussi souligner que cette technique de radiologie interventionnelle est aujourd'hui extrêmement diffuse et pratiquée par l'ensemble des centres qui ont une activité de radiologie vasculaire. Si l'on exclut les examens à visée cardiologique et les phlébographies des membres inférieurs et supérieurs, l'essentiel de l'activité des salles de radiologie vasculaire est centré sur le bilan de l'artériosclérose et se résume en pratique à l'étude des vaisseaux du cou, de l'aorte abdominale, et des artères des membres inférieurs. Il y a lieu de s'interroger en termes de substitution sur l'angiographie à visée diagnostique dans le cadre de l'artériosclérose. Les examens beaucoup plus spécialisés portant sur l'encéphale correspondent à 4,2 % de l'activité. Au vu de cette activité relativement faible des salles de vasculaire, et du nombre moyen d'examens à finalité thérapeutique effectués par salle, il y a lieu de s'interroger sur la pertinence de la répartition du parc en termes de justification économique et compétences médicales (tableau 12).

Tableau 12 : Activité des salles vasculaires spécialisées

Type d'examen	Nombre d'examens en 1994 (en milliers)	%
Cœur	144	26,6
Gros vaisseaux	110	20,3
Membres inférieurs et supérieurs	106	19,5
Cou	32	5,8
Phlébographies (membres inférieurs et supérieurs)	31	5,8
Cavographies	27	5,0
Encéphale	23	4,2
Artère pulmonaire	20	3,6
Autres	50	9,2
Total	543	100

Activité échographique

L'échographie vasculaire ne représente que 8 % de l'activité alors que les indications abdominales en constituent près de 67 %. Il n'y a pas de comparaison possible en termes de volume d'activité par rapport à 1988, mais il faut noter que les examens sont quasiment toujours effectués par un radiologue associé ou non à un manipulateur et que l'activité moyenne de 14 examens par jour requiert l'intervention d'un senior. y a donc lieu de tenir compte très directement de l'activité échographique comme un indicateur essentiel dans l'évaluation du nombre de seniors nécessaires pour l'encadrement d'un service de radiologie (tableau 13).

Tableau 13 : Activité échographique

Type d'examen	Nombre d'examens en 1994 (en milliers)	%
Pathologie abdominale	5 214	66,7
dont : foie	2 067	26,4
reins	1 609	20,6
autres	1 538	19,7
Pathologie gynécologique	782	10,0
Pathologie prostatique	442	5,6
Vasculaire artériel	362	4,6
Vasculaire veineux	236	3,0
Cardiaque	36	0,5
Autres	754	9,6
Total	7 826	100

Activité scanner

L'examen de la tête et du cou représente 50 % des indications des scanners, le rachis seulement 10 % (tableau 14). En ce qui concerne le rachis, on peut noter que les indications cliniques vagues de type douleurs chroniques ou autres et sans précision représentent moins de 15 % des indications. L'indication intitulée douleurs chroniques représente une activité marginale des scanners (de l'ordre de 1 %), bien loin derrière les indications relatives à des objectifs de mensurations (environ 5 %) L'intérêt des mensurations effectuées en scanner reste pourtant faible au vu des possibilités thérapeutiques et de leur efficacité. Il faudrait susciter dans ce domaine la mise au point de recommandations par l'ANDEM ou une conférence de consensus réunissant les différents partenaires impliqués 10 % des scanners thoraciques (ce qui fait moins de 2 % des indications globales) sont destinés à faire une angiographie (tableau 17);c

ce chiffre, déjà élevé notamment au regard du fait que le parc n'est constitué à l'heure actuelle que de 27 % de scanners à rotation continue, doit être pris en compte, notamment en termes d'incidence sur l'activité des salles de vasculaire car certains examens pourraient venir en substitution de l'angiographie.

AUTRES DONNÉES SUR L'ACTIVITÉ DES APPAREILS SCANNERS

- 1,6 % des actes ont une finalité thérapeutique (mais près de la moitié de ces actes correspondent à des ponctions);
- le mode spirale est utilisé lors de 5,8 % des séances;
- les patients sont anesthésiés dans 1,6 % des séances.

Tableau 14 : Activité scanner globale

Type d'examen	Nombre d'examens en 1994 (en milliers)	%
Tête et cou	1 020	46,6
Abdomen	401	18,3
Thorax	303	13,8
Rachis	218	9,9
Membres	102	4,7
Pelvis	83	3,8
Autres	64	2,9
Total	2 191	100

Tableau 15 : Indications des examens scanner de la tête et du cou

Indications*	% des examens de la tête
Accidents vasculaires cérébraux	20,6
Sinus	12,7
Troubles du comportement	12,2
Crânes tumoraux	11,9
Crânes traumatiques	10,8
Céphalées, migraines	10,1
ORL	8,5
Épilepsies	1,8
Neuro-sida	1,8
Autres crânes	11,6

* Plusieurs réponses possibles.

Tableau 16 : Indications des examens scanner du rachis

Indications*	% des examens du rachis
Syndromes radiculaires lombaires	67,6
Syndromes radiculaires cervicaux	17,9
Douleurs chroniques (lombalgies)	8,7
Traumatismes	5,6
Tumeurs	4,3
Syndromes radiculaires dorsaux	1,8
Autres et sans précision	5,5

* Plusieurs réponses possibles.

Tableau 17 : Indications des examens scanner du thorax

Indications*	% des examens du thorax
Bilans pathologie broncho-pulmonaire	42,5
Bilans cancer	37,0
Angiographies	9,2
Autres (traumatisme) et sans précision	18,2

* Plusieurs réponses possibles.

Activité IRM

L'essentiel de l'activité en IRM est représenté par la tête et le cou (environ 50 %), le rachis (environ 25 %) et l'appareil ostéo-articulaire (environ 17 %) (tableau 18). Les examens à visée angiographique sont marginaux et ceci s'explique probablement par le fait que cette méthode diagnostique est en cours de validation. En ce qui concerne les indications abdominales essentiellement centrées sur l'étude du foie, il y a lieu de s'interroger, en termes budgétaires, sur l'incidence des nouveaux agents de contraste en IRM, sur le développement des indications de l'IRM hépatique car les dépenses générées en consommables risquent d'être très importantes.

Un examen sur deux comporte une injection d'un chélate de gadolinium et la tendance est à l'augmentation des doses, notamment dans le domaine de la recherche des métastases cérébrales.

AUTRES DONNÉES SUR L'ACTIVITÉ DES APPAREILES IRM

- la synchronisation cardiaque est utilisée dans 2,8 % des séances;
- les patients sont anesthésiés dans 7,2 % des séances.

Tableau 18 : Activité IRM globale

Type d'examen	Nombre d'examens en 1994 (en milliers)	%
Tête et cou	123	48,9
Rachis	63	24,8
Ostéo-articulaire	43	16,9
Thorax	5	2,2
Abdomen	8	3,0
Pelvis	4	1,8
Autres	6	2,4
Total	252	100

Tableau 19 : Indications des examens IRM de la tête et du cou

Indications*	% des examens de la tête et du cou
Crânes tumoraux	28,1
Épilepsies	13,4
Accidents vasculaires cérébraux	9,8
ORL	8,5
Céphalées, migraines	3,6
Neuro-sida	2,4
Troubles du comportement	1,8
Crânes traumatiques	1,4
Autres crânes	36,2

* Plusieurs réponses possibles.

Tableau 20 : Indications des examens IRM du rachis

Indications*	% des examens du rachis
Syndromes radiculaires lombaires	33,0
Syndromes radiculaires cervicaux	20,9
Tumeurs	19,3
Douleurs chroniques	12,9
Syndromes radiculaires dorsaux	7,6
Traumatismes	5,9
Autres et sans précision	22,0

* Plusieurs réponses possibles.

Activité sur les gamma-caméras

Quatre groupes d'examens seulement (cardiologie: 20 %; ostéo-articulaire: 35 %; endocrinologie: 19 % et pneumologie 20 %) représentent 93 % des examens pratiqués en médecine nucléaire (tableau 21). L'évolution des pratiques, en particulier la diminution probable des examens thyroïdiens concurrencés par l'échographie et la possible augmentation des examens neurologiques favorisés par des nouveaux traceurs, devra être appréhendée.

AUTRES DONNÉES SUR L'ACTIVITE DES GAMMA-CAMÉRAS

- 2,2 % des actes ont une finalité thérapeutique;
- un quart des séances font l'objet de coupes tomographiques.

Tableau 21 : Activité sur les gamma-caméras

Type d'examen	Nombre d'examens en 1994 (en milliers)	%
Cardiologique	199	19,7
Ostéo-articulaire	352	34,8
Thyroïde	184	18,1
Pneumologique	249	19,7
Autres	29	7,7
Total	1 013	100

7

Caractéristiques des patients des services d'imagerie spécialisés

Les patients, environ 45 %, ont plus de 60 ans en échographie, en scanner et en médecine nucléaire. Plus d'un sur deux est hospitalisé et environ 30 % sont considérés comme non valides. Ces chiffres sont différents en IRM où les patients sont, en moyenne, plus jeunes, moins souvent hospitalisés et plus souvent considérés comme valides

Le nombre de patients ambulatoires est proche de 50 %. Cette proportion importante a certainement des répercussions sur la conception de l'accueil dans les services d'imagerie. Le dimensionnement des équipes d'interprétation et de secrétariat pour optimiser le rendu des résultats, doit prendre en compte ce facteur.

Tableau 22 : Caractéristiques des patients des services d'imagerie spécialisés

Activité	% de séances concernant des			
	Patients de + de 60 ans	Patients hospitalisés	Patients en ambulatoire	Patients valides*
Salles conventionnelles	31,9	41,7	58,3	-
Salles vasculaires spécialisées	60,0	97,0	3,0	31,5
Échographie	42,2	54,5	45,5	64,7
Scanner	44,9	53,4	46,6	66,2
IRM	20,9	33,5	66,5	85,4
Médecine nucléaire	47,5	44,3	55,7	78,1

* Un patient valide est défini comme ne nécessitant ni brancard ni chaise roulante pour ses déplacements.

8

Imagerie et urgence

- 90,7 % des services de radiologie participent à l'accueil-urgence et 46,2 % des services de radiologie possèdent au moins une salle réservée aux patients de l'accueil-urgence.
- 10% seulement des services de médecine nucléaire peuvent recevoir des patients la nuit (12 % le week-end).

Le pourcentage de séances non programmées réalisées en dehors des périodes d'ouverture (8 heures - 20 heures) pendant les jours de semaine varie de 6 % pour la médecine nucléaire à 17 % pour le scanner (vasculaire: 15 %; échographie 8 %). Cette activité non programmée est peut-être sous-évaluée par rapport à la pratique.

Tableau 23 : Activité non programmée (*)

Type d'examen	% de séances non programmées	Nombre de séances non programmées (en milliers)	% de séances non programmées réalisées de 8 h à 20 h du lundi au vendredi
Salles conventionnelles	42,9	9 146	93,6
Salles vasculaires	19,2	64	84,6
Échographies	17,7	798	91,9
Scanners	16,0	315	82,9
IRM	5,7	14	91,5
Médecine nucléaire	7,9	69	94,0

(*) La notion d'actes en urgence a été définie dans l'enquête par opposition à l'acte programmé. Tous les actes non programmés, c'est-à-dire prescrits et réalisés en moins de 24 heures, sont considérés comme des urgences.

Tableau 24 : Interprétation des clichés standards réalisés pour les patients de l'accueil-urgence

% de services de radiologie participant à l'accueil-urgence où :	CHU-CHR	Autres hôpitaux	CAC & PSPH	Ensemble
● L'interprétation est réalisée par un médecin du service de radiologie	69	64	80	67
● L'interprétation est réalisée par un médecin du service des urgences	31	36	20	33
● L'interprétation est réalisée en temps réel le jour	75	48	70	56
● L'interprétation est réalisée en temps réel la nuit	45	26	10	26,6

% de services de médecine nucléaire participant à l'accueil-urgence où :	CHU-CHR	Autres hôpitaux	CAC & PSPH	Ensemble
● L'interprétation des scintigraphies est réalisée par un praticien diplômé en médecine nucléaire	100	100	100	100
● L'interprétation est réalisée en temps réel de jour comme de nuit	100	100	100	100

Produits de contraste et marqueurs

Tableau 25 : Répartition des examens selon le type de produit de contraste utilisé

Activité	% de séances avec utilisation de produit de contraste	Répartition des examens selon le type de produit de contraste utilisé (*)				
		Gadolinium %	Baryte %	Haute osmolarité %	Basse osmolarité ionique %	Basse osmolarité non ionique %
Salles conventionnelles	4,2	-	36,7	27,4	21,3	14,6
Salles vasculaires	98,0	-	-	9,8	47,8	42,4
Échographies	0,3	-	-	-	-	-
Scanners	56,4	-	-	31,8	2,7	65,5
IRM	43,4	~ 100 %	-	-	-	-

(*) Les valeurs présentées ici ont paru incohérentes par rapport aux données du marché. Toutefois, la vérification effectuée n'a pas permis d'identifier d'anomalies au niveau de l'enquête.

En médecine nucléaire, les marqueurs les plus utilisés sont

- Technetium 99 m (^{99m}Tc): 64,1 % des examens;
- Thallium 201 (^{201}Tl): 16~7 % (84 % des examens myocardiques);
- Iode 123 (^{123}I): 10,1 % (50 % des examens thyroïdiens).

10

Présentation de la méthode de redressement

Première phase: questionnaire Q1

DÉFINITION DES UNITÉS ÉTUDIÉES

Etablissements publics géographiques (au sens FINESS) d'hospitalisation de court séjour (MCO) appartenant aux catégories FINESS (nouvelle classification 101, 355, 131, 122, 127, 128, 129, 365), ne retenant que les établissements ayant plus de 50 lits MCO dans les catégories FINESS 101 et 355.

ÉCHANTILLON ET STRATIFICATION

L'échantillon est sélectionné sur la base d'une stratification en 10 classes de l'univers total des établissements. Ces Lasses sont déterminées en se fondant sur le type d'établissement (CHU-CHR, autres centres hospitaliers, Centres Anti-Cancéreux (CAC) et établissements PSPH) et sur le nombre de lits pour les hôpitaux appartenant aux catégories 1 et 2. Cette stratification est choisie pour tenir compte du fait qu'il existe une relation probable entre l'activité d'imagerie des hôpitaux, la catégorie d'établissement et la taille de ces derniers exprimée en nombre de lits de court séjour

COEFFICIENTS DE REDRESSEMENT

Les coefficients (K1n) sont égaux à l'inverse des taux de sondage dans chacune des strates choisies.

$$K1n = \frac{\text{Nombre d'établissements de la strate (n) en France}}{\text{Nombre d'établissements de la strate (n) ayant répondu à Q1}}$$

Tableau 26 : Table des coefficients K1n utilisés pour le redressement des réponses à Q1

Catégorie	Nombre de lits de l'établissement				
	moins de 50	de 50 à 300	de 300 à 550	de 550 à 800	plus de 800
CHU-CHR	-	4,5	1,9	1,6	1,7
CHG, Autre	-	3,6	1,4	1,4	1,3
CAC			4,3		
PSPH			11,6		

Deuxième phase: questionnaire Q2

DÉFINITION DE L'UNITÉ STATISTIQUE

Services d'imagerie ayant une activité exclusive dans ce domaine Cette définition suppose que les services cliniques qui ont une activité propre d'imagerie ne sont pas inclus dans cette phase de l'enquête. A l'inverse, les services qui ont une activité exclusive d'imagerie dans des domaines spécifiques comme les ultrasons ou la résonance magnétique nucléaire sont inclus comme des services de radiologie.

ÉCHANTILLON ET STRATIFICATION

L'échantillon de services a été déterminé en retenant l'ensemble des services d'imagerie situés dans les établissements de l'échantillon initial d'établissements. Les services étudiés sont répartis selon les strates d'établissements auxquels ils appartiennent. De plus, on a distingué à ce niveau de l'analyse les services de radiologie des services de médecine nucléaire.

COEFFICIENTS DE REDRESSEMENT

Les coefficients (K2n) sont égaux à l'inverse du taux de sondage dans chacune des strates choisies.

$$K2n = \frac{K1n \times \text{Nombre de services dans la strate (n) déclarés dans Q1}}{\text{Nombre de services dans la strate (n) ayant répondu à Q2}}$$

Ce calcul est réalisé en distinguant les services de radiologie et de médecine nucléaire de manière à obtenir des coefficients K2n radiologie et des coefficients K2n médecine nucléaire.

Tableau 27 : Table des coefficients K2n radiologie utilisés pour le redressement des réponses à Q2 au niveau des services de radiologie

Catégorie	Nombre de lits de l'établissement				
	moins de 50	de 50 à 300	de 300 à 550	de 550 à 800	plus de 800
CHU-CHR	-	12,75	2,32	2,07	2,06
CHG, Autre	-	5,03	1,86	2,96	2,00
CAC	4,33	4,33	4,33	4,33	4,33
PSPH	9,93	9,93	9,93	9,93	9,93

Tableau 28 : Table des coefficients K2n médecine nucléaire utilisés pour le redressement des réponses à Q2 au niveau des services de médecine nucléaire

Catégorie	Nombre de lits de l'établissement				
	moins de 50	de 50 à 300	de 300 à 550	de 550 à 800	plus de 800
CHU-CHR	-	4,25	2,85	1,60	1,83
CHG, Autre	-	1,81	1,79	1,96	1,33
CAC	6,50	6,50	6,50	6,50	6,50
PSPH	0,00	0,00	0,00	0,00	0,00

Troisième phase: questionnaire Q3

DÉFINITION DES UNITÉS STATISTIQUES

L'unité statistique retenue dans cette troisième partie de l'étude correspond à une salle d'imagerie pour ce qui concerne l'activité conventionnelle et vasculaire, un appareil d'imagerie en médecine nucléaire et en échographie, un accès à un appareil pour le scanner ou l'IRM (ces équipements étant fréquemment partagés, il est difficile, en pratique, de raisonner sur les équipements)

BASE DE L'ÉCHANTILLON

L'échantillon d'équipement est déterminé sur la base des équipements décrits par les services d'imagerie qui ont répondu à Q2.

COEFFICIENTS DE REDRESSEMENT RETENUS

Deux approches différentes sont utilisées pour redresser l'ensemble des réponses obtenues dans la troisième phase de l'enquête.

CAS 1 (CONVENTIONNEL, VASCULAIRE, ÉCHOGRAPHIE, MÉDECINE NUCLÉAIRE)

L'activité observée dans les salles conventionnelles et vasculaires et sur les appareils d'échographie et les gamma-caméras a été redressée par l'application de coefficients $K_{3n} = C_1 \times C_2 \times C_3 \times C_4$ ou

C_1 = coefficient permettant de passer de l'activité observée sur un équipement à une activité sur une semaine.

C_2 = coefficient permettant de passer de l'activité observée sur un équipement à l'ensemble des équipements du même type.

C_3 = coefficient saisonnier.

C_4 = coefficient permettant d'extrapoler à l'année.

Les coefficients C_1

Les relevés d'activité ont été réalisés sur des durées variables. En effet, pour des raisons pratiques, le relevé était limité à 50 actes consécutifs ou à une semaine d'observation complète. Deux types d'équipements sont à distinguer:

- les équipements pour lesquels le relevé a duré une semaine sans atteindre 50 actes. Dans ce cas, le relevé représente l'activité de la table pendant une semaine et le coefficient $C_1 = 1$;
- les équipements pour lesquels le relevé de 50 actes a été effectué en moins d'une semaine. Dans ce cas, le coefficient C_1 est établi sur la base du profil hebdomadaire d'activité des équipements du même type pour lesquels le relevé a duré une semaine.

Tableau 29 : Répartition entre les jours de la semaine des actes faits sur une semaine complète par type d'équipement

Jours de la semaine	Salle conventionnelle %	Salle vasculaire %	Échographe %	Gamma-caméra %
Lundi	23,2	16,8	19,9	20,6
Mardi	19,8	21,6	21,4	23,8
Mercredi	20,1	19,8	18,7	19,9
Jeudi	21,6	19,8	17,1	16,2
Vendredi	13,1	19,4	15,0	19,1
Samedi	1,4	2,4	4,4	0,4
Dimanche	0,8	1,2	3,5	0

On fait l'hypothèse que le profil hebdomadaire d'activité des équipements à faible activité est le même que celui des équipements à plus forte activité. Cette hypothèse peut être acceptée car il n'y a pas d'irrégularités importantes dans la répartition de l'activité du lundi au vendredi.

Pour chaque équipement de la catégorie « 50 actes en moins d'une semaine », on considère les jours de relevé des 50 actes (par exemple, mardi, mercredi, jeudi) et l'heure de début du dernier acte effectué le dernier jour du relevé. Selon le cas, on fait l'hypothèse que l'activité du dernier jour de relevé, ici le jeudi, représente un quart, la moitié, trois quarts ou la totalité de l'activité de l'équipement ce jour-là.

On passe donc à l'activité de l'équipement pendant une semaine, en multipliant les 50 actes relevés par le coefficient C_1 suivant:

$$C_1 = \frac{100}{P_2 + P_3 + xP_4} \text{ ou}$$

P_2 correspond au pourcentage d'actes faits un mardi (tableau 29) sur l'équipement, P_3 au pourcentage d'actes faits un mercredi..., etc. La variable x est égal à 1/4, 1/2, 3/4 ou 1 selon l'heure du dernier acte fait le jeudi.

Ces coefficients C_1 sont calculés pour chaque équipement pour lequel le relevé est de 50 actes, en fonction des jours d'observation.

Les coefficients C_2

Ces coefficients permettent de passer de l'activité sur un équipement à l'ensemble des équipements du même type dans une strate d'établissement donnée. Ils correspondent à l'inverse du taux de sondage.

Ainsi, par exemple, les actes réalisés dans une salle conventionnelle située dans un CHU se voient pondérés par un coefficient C_2 défini par:

$$C_2 = \frac{\text{Nombre total estimé de salles conventionnelles en CHU}}{\text{Nombre de salles conventionnelles en CHU dans les réponses à Q3}}$$

$$C_2 = \frac{1\ 122}{31} = 36,2$$

Les coefficients C_3

Les relevés se sont échelonnés essentiellement sur 2 mois, de la mi-octobre à la mi-décembre. L'activité, au cours de cette période, peut être marquée par une influence saisonnière. Cependant, il n'existe pas à notre connaissance de données hospitalières sur l'activité en Z permettant d'évaluer cette saisonnalité.

Au demeurant, l'étude des facteurs saisonniers suppose que l'on dispose de séries suffisamment longues pour éliminer l'effet de l'augmentation générale du volume d'activité et les fluctuations qui peuvent modifier, une année donnée, l'activité médicale.

En contraste avec cette situation dans le secteur public, la CNAMTS (caisse nationale d'assurance maladie des travailleurs salariés) établit régulièrement de telles séries en ce qui concerne l'activité libérale.

Les coefficients saisonniers des remboursements d'actes en Z ont été ainsi déterminés pour 1994 en se basant sur les données des cinq années précédentes. Les valeurs obtenues sont présentées dans le tableau 30.

Tableau 30 : Coefficients saisonniers des remboursements d'actes en Z en 1994 (Source : Département Statistique CNAMTS, Période 1989-1994)

Mois	Coefficients	Répartition de l'activité observée
Octobre	1,000	25 % (2 ^e quinzaine)
Novembre	1,042	50 %
Décembre	0,978	25 % (1 ^{re} quinzaine)

Si l'on fait l'hypothèse que l'activité des hôpitaux publics est affectée des mêmes variations saisonnières que l'activité libérale et qu'il existe un décalage d'environ 15 jours entre acte et remboursement, l'activité saisie pendant la période observée est affectée d'un coefficient saisonnier qu'on peut déduire des coefficients saisonniers de remboursement décrits précédemment.

$$C_3 = (25 \% \times 1,042) + (50 \% \times 1,042 \times 50 \%) + (50 \% \times 50 \% \times 0,978) + (0,978 \times 25 \%) = 1,01$$

La faiblesse de cet élément ne justifie pas dès lors une prise en compte du facteur saisonnalité dans le redressement. Dans cette étude, le coefficient C_3 est donc considéré constamment égal à 1.

Les coefficients C_4

La période de relevé ayant été, dans tous les cas, ramenée à une semaine d'activité, les services hospitaliers publics fonctionnant toute l'année, il convient pour passer à l'année de multiplier l'activité par 52.

CAS 2 (SCANNER ET IRM)

Dans le cas des scanners et IRM, la méthode de redressement décrite précédemment ne peut être appliquée. En effet, ces équipements sont généralement partagés entre plusieurs équipes hospitalières ou privées. Par ailleurs, une même équipe peut avoir accès à plusieurs appareils. Cette situation impose que le redressement des données relevées soit réalisé en utilisant des coefficients K_{3n} définis de la manière suivante:

$$K_{3n} = C'_1 \times C'_2 \text{ où}$$

C'_1 = coefficient permettant de passer de l'activité observée sur l'équipement à l'activité annuelle pour le service sur tous les équipements du même type auquel il a accès;

C'_2 = coefficient permettant de passer de l'activité des services à l'ensemble des services ayant accès à au moins un équipement du même type.

Les coefficients C_1

Ces coefficients ont été déterminés en rapportant l'activité annuelle des services sur le type d'équipement considéré au nombre d'actes effectivement observés.

On ne disposait pas au moment de l'enquête de données sur l'activité totale en 1994. Cette dernière a été estimée à partir de l'activité totale déclarée par les services en 1993. Pour ce faire, le seul élément accessible est le taux d'évolution en volume 1992-1993 des forfaits techniques scanner en secteur libéral qui, selon le département statistique de la CNAMTS était de 9,7 %. On est donc conduit à établir les hypothèses suivantes:

- le taux d'évolution de l'activité scanner entre 1993 et 1994 est comparable à l'augmentation entre 1992 et 1993;
- le taux d'évolution de l'activité scanner libérale est comparable au taux d'évolution de l'activité scanner hospitalière entre 1993 et 1994;
- le taux d'évolution de l'activité IRM est comparable au taux d'évolution de l'activité scanner entre 1993 et 1994

Ces hypothèses demeurent relativement fortes. Il convient donc de considérer les chiffres obtenus à ce niveau de l'analyse en prenant en compte les biais potentiels induits par cette attitude.

Les coefficients C'_1 ont été calculés en appliquant la formule:

$$C'_1 = \frac{\text{Activité totale scanner du service en 1993} \times 1,097}{\text{Activité observée en 1994}}$$

Les coefficients C_2

Ces coefficients ont été établis en rapportant le nombre de services ayant accès à au moins un équipement (scanner ou IRM selon les cas) estimé pour la France entière dans chaque strate d'analyse au nombre de services ayant répondu à Q3. Cette attitude se justifie par le fait qu'on a veillé à ne pas sélectionner dans l'échantillon deux appareils (scanner ou IRM) du même type dans un même service.

Expertises collectives
sur...

Le choix des thèmes retenus pour faire l'objet d'une approche par expertise collective a été déterminé au cours de l'étude par le Comité scientifique en accord avec la Direction des hôpitaux, face à la demande de cette dernière d'orienter les réflexions sur:

- le problème des stratégies diagnostiques et de la substitution des méthodes d'imagerie, pour les grandes pathologies, en fonction des techniques,
- la situation de l'imagerie médicale vis-à-vis de l'urgence.
- Le Comité scientifique a mis en place quatre groupes d'experts pour travailler chacun sur les thèmes suivants:
 - Imagerie dans les pathologies du système nerveux et du rachis
 - Imagerie dans les pathologies vasculaires
 - Imagerie dans les pathologies cardiaques
 - Imagerie et urgence.

Les résultats des réflexions de chaque groupe d'experts sont présentés selon l'ordre indiqué ci-dessus et sont suivis d'un chapitre complémentaire concernant l'analyse des risques liés à l'utilisation des radiations, champs magnétiques et agents de contrastes. Les travaux des groupes adoptent un mode de présentation systématique articulé en deux temps principaux:

- Une synthèse globale thématique présentant les principales évolutions attendues du fait des progrès scientifiques observés dans le domaine considéré. Ces synthèses sont axées principalement sur la recherche de stratégies diagnostiques optimales et sur la présentation des problèmes de substitution et d'organisation de l'imagerie qui en découlent.
- Les synthèses sont suivies des analyses rédigées par les experts et discutées au sein des groupes de travail, abordant chacune dans le détail une facette particulière du thème choisi.

La stratégie documentaire utilisée pour la recherche bibliographique systématique qui a servi de base aux travaux des groupes d'expertise est présentée en fin de chaque chapitre.

I

Imagerie
dans les pathologies
du système nerveux central
et du rachis

Experts

G. COSNARD, Radiologue, Hôpital d'instruction des armées - Val-de-Grâce - Paris - président du groupe

A BONAFÉ, Radiologue, Hôpital Purpan – Toulouse

M. BRAUN, Radiologue, Hôpital Saint-Julien – Nancy

H. DERAMOND, Radiologue, Centre hospitalier Pellegrin Tripode – Bordeaux

J-L. DIETEMANN, Radiologue, Hôpitaux universitaires de Strasbourg

L. DI GIAMBERARDINO (INSERM U.334) - Service Hospitalier Frédéric-Joliot - Orsay

A DORMONT, Radiologue, Hôpital de la Pitié-Salpêtrière – Paris

P. HALIMI, Radiologue, Hôpital Laënnec- Paris

J-P LAISSY, Radiologue, Hôpital Bichat- Paris

M. LAVAL-JEANTET, Radiologue, Hôpital Saint-Louis – Paris

J-F. LE BAS, Radiologue, Centre hospitalo-universitaire – Grenoble

J. PHILIPPON, Neuro-chirurgien, Hôpital Pitié-Salpêtrière – Paris

J-P. PRUVO, Radiologue, Centre hospitalier - Hôpital B – Lille

C. RAYBAUD, Radiologue, Hôpital Nord- Marseille

I Imagerie dans les pathologies du système nerveux central et du rachis

Sommaire

Synthèse	55
Analyse	57
1. Imagerie, stratégie diagnostique et pathologie dégénérative du rachis	57
2. Stratégie diagnostique et pathologie tumorale et inflammatoire du rachis	65
3. Traumatismes de la moelle et du rachis	73
4. Stratégie diagnostique en imagerie des lésions encéphaliques (en dehors de la pathologie vasculaire et traumatique)	79
5. Pathologies cérébro-vasculaires. Stratégies diagnostiques et thérapeutiques	90
6. Traumatismes crâniens	95
7. Stratégies diagnostiques en imagerie ORL	100
8. Stratégies diagnostiques en neuroradiologie pédiatrique	108
9. Imagerie et stratégie diagnostique de l'ostéoporose vertébrale	117
Annexe: Stratégie documentaire	124

Synthèse

- Les techniques nouvelles, sans effet délétère, plus confortables pour les patients et séméiologiquement plus riches, ont été le plus souvent adoptées sans le support d'études scientifiques. Dès lors, ce rapport traduit une réflexion fondée plus sur l'état de la pratique d'équipes hospitalo-universitaires de services d'imagerie (ou au moins sur l'idéal d'une pratique) que sur l'analyse d'une étude de la littérature qui semble, en tout état de cause, pauvre ou discutable.
- Dans le cadre des investigations de la tête, du cou et du rachis, la place de l'imagerie par résonance magnétique apparaît à l'évidence prédominante dans toutes les indications neuroradiologiques. En première intention, cette technique peut le plus souvent se substituer aux autres techniques et, en particulier, aux clichés standards et au scanner, à l'exception des situations d'urgence.
- La pratique systématique des clichés standards en première intention devrait être remise en cause. Elle est inutile en ce qui concerne l'examen de la tête. Elle est souvent abusive en ce qui concerne le rachis pour lequel elle ne devrait être le plus souvent réservée qu'à l'étude des traumatismes, qu'au bilan initial et évolutif des pathologies rhumatismales, qu'à l'étude des troubles statiques ainsi qu'au suivi postopératoire des affections nécessitant un geste chirurgical. Par contre, en pathologie ORL, le panoramique dentaire conserve toutes ses indications.
- La scintigraphie osseuse reste l'examen primordial en pathologie rachidienne pour rechercher des métastases.
- L'imagerie par résonance magnétique (IRM) devrait se substituer pour une très large part au scanner. La substitution devrait être totale en pathologie encéphalique tumorale, dégénérative, inflammatoire... Le scanner reste cependant indispensable, parfois en complément de l'examen IRM, mais surtout en situation d'urgence et en particulier chez les polytraumatisés. Le scanner est encore indiqué dans certaines pathologies de la sphère ORL sinus, rocher...
- L'imagerie par résonance magnétique et le scanner sont donc encore indissociables et devraient être implantés sur un même site d'imagerie disposant de toutes les technologies (conventionnel, tables polyvalentes permettant l'angiographie, échographie, écho-Doppler...).
- En neuroradiologie vasculaire, l'angiographie par résonance magnétique s'impose progressivement et les indications de l'angiographie diagnostique en technique conventionnelle sont aujourd'hui limitées. Cette technique sera surtout

utilisée dans un but thérapeutique qui nécessitera des appareillages de haute technologie, réservés à long terme à un nombre restreint de centres interventionnels.

- En conclusion, la technologie de base d'une unité de neuroradiologie devrait être aujourd'hui l'imagerie par résonance magnétique. Si le nombre de scanners apparaît satisfaisant en France, ce n'est pas le cas du nombre des appareils IRM dont certains sont par ailleurs obsolètes. L'institution d'un contrôle de qualité de ces équipements apparaît en outre nécessaire.

- La technologie IRM est encore très évolutive. Tout achat de matériel devrait impliquer la prévision d'une enveloppe budgétaire annuelle réservée à son développement (environ 10 % du coût de l'imageur).

1

Imagerie, stratégie diagnostique et pathologie dégénérative du rachis

État actuel de la prescription

La dégénérescence rachidienne est d'une extrême fréquence, à l'origine d'une importante demande de soins et d'imagerie. Elle comprend la pathologie arthrosique souvent sténosante, la dégénérescence discale et ligamentaire et les hernies discales en particulier. Elle est responsable de nombreuses rachialgies, de fréquentes radiculalgies et de rares myélopathies cervicarthrosiques.

Dans les hôpitaux publics, la radiologie standard du rachis représenterait une activité de 2,3 millions d'examen, dont la plus large part revient à la pathologie dégénérative, pour un coût estimé à 900 ME. Dans les hôpitaux publics, 86 % des scanners et 54 % des IRM (imagerie par résonance magnétique) du rachis seraient indiqués pour des bilans de radiculalgie cervicale ou lombaire. Scanners et IRM du rachis représenteraient alors respectivement 218 000 et 63 000 examens pour un coût, en l'état actuel de la nomenclature, d'environ 150 et 170 ME [1].

Malgré l'absence de statistiques, l'expérience montre que les indications des 3 types d'examen sont de type cumulatif.

Les clichés standard, sont quasiment toujours réalisés en première intention. Cette attitude est confortée par les recommandations actuelles et notamment par les conclusions de la conférence de consensus de l'AP-HP (Assistance publique - Hôpitaux de Paris) et de la SFR (Société française de radiologie) de 1990, même si cet examen n'est pas recommandé dans les deux premières semaines qui suivent l'apparition d'une sciatique [2]. Les clichés standards sont également exclus en 1995 du domaine des références médicales opposables en cas de sciatique.

Le scanner est indiqué en seconde intention, probablement en raison du plus grand nombre d'appareillages disponibles.

L'indication d'un examen IRM n'est en général posée qu'en dernière intention en raison des insuffisances diagnostiques du scanner.

Il n'est pas prouvé que ces attitudes, bien que généralement admises, soient scientifiquement ou économiquement fondées. Elles sont basées, en l'absence de données épidémiologiques et de recommandations, sur l'habitude, sur des

notions discutables d'économie de santé qui voudraient que l'on indique toujours en première intention l'examen le moins cher et elles sont favorisées par la pénurie d'équipements lourds Les études comparant la sensibilité et la spécificité des différents examens sont rares dans la littérature. Il est d'ailleurs à craindre que ces études à matériel identique et même compétence de lecteur ne puissent plus se faire. Il est difficile d'imaginer aujourd'hui une étude recommandant la comparaison d'une myélographie (irradiation, injection de produit intrathécal...), d'un scanner (irradiation et étude segmentaire) et d'une IRM, a priori sans effet délétère, et apparaissant “ à l'évidence ”, plus efficace.

Indications de l'imagerie

En pathologie dégénérative, les grandes indications de l'imagerie concernent les rachialgies et les radiculalgies. L'imagerie est indiquée

En diagnostic différentiel, pour éliminer une autre pathologie que dégénérative et éliminer avant tout le diagnostic de lésion tumorale osseuse, rarement primitive, surtout secondaire chez l'adulte, d'une rare tumeur nerveuse souvent suspectée cliniquement et exceptionnellement une lésion infectieuse.

En diagnostic positif, pour confirmer le diagnostic de hernie discale, sachant que ni le pronostic, ni les indications thérapeutiques ne dépendent de l'aspect et du type de la hernie [3]. Sachant également que le nombre d'anomalies discales, bombements discaux intracanaux ou hernies discales, chez les patients Symptomatiques est très important, évalué en rachis cervical ou lombaire de 30 à 50 %. Les hernies exclues n'étant dépistées que dans 1 % des cas [4,5].

En bilan pré-thérapeutique, avant un geste invasif nucléotomie, chimionucléolyse, discectomie chirurgicale... Le principal renseignement recherché étant de définir le niveau lésé et d'apprécier le degré de cohérence radio-clinique avant intervention Le second renseignement utile est de prédire le caractère exclu ou non de la hernie. Les autres renseignements attendus de l'imagerie consistent à définir les lésions associées, à apprécier les diamètres canaux, à prédire l'état des disques sus et sous-jacents avant une éventuelle arthrolyse...

Mais il faut encore souligner que plus de 90 % des radiculalgies se résolvent spontanément à l'issue d'un traitement conservateur, indépendamment de toute donnée d'imagerie. Ni le pronostic, ni la décision d'un geste thérapeutique ne dépendent de l'aspect ou du type de la hernie discale visualisée en imagerie [6,7].

Avantages et inconvénients des trois techniques d'imagerie

CLICHÉS STANDARDS

Ils ont été largement prescrits à une époque où ils étaient la seule méthode d'investigation paraclinique. Ils sont encore prescrits car leur réalisation est facile et les moyens techniques largement disponibles, parce que la lecture des clichés est

enseignée à l'université et que tout médecin pense connaître leur séméiologie, parce que leur pratique est encouragée et parce que cet examen est de moindre coût apparent.

Les clichés standards ne montrent pourtant que les anomalies morphologiques constitutionnelles osseuses, les signes osseux de la dégénérescence rachidienne, les signes évolués des tumeurs osseuses secondaires, les signes indirects de lésions infectieuses. Ils ne montrent d'autre anomalie discale que les signes du pincement intervertébral. Concernant le diagnostic positif de hernie discale, leur valeur diagnostique est nulle.

Leur coût est élevé: déplacement du patient, accueil-secretariat, immobilisation des salles et du personnel radiologique, temps d'interprétation. Leur efficacité est très limitée en pathologie dégénérative puisque ne mettant pas en évidence le conflit disco-radiculaire. Ses performances en diagnostic différentiel sont très inférieures à celles de la scintigraphie osseuse ou de l'IRM pour rechercher des localisations secondaires. L'irradiation bien que faible n'est pas négligeable à l'échelle des populations. Le coût annuel de ces examens standards, estimé à 900 MF dans les hôpitaux publics, est exorbitant rapporté à leurs performances.

SCANOGRAPHIE OU SCANNER

C'est une technique qui s'est très vite imposée en pathologie rachidienne et dont les performances et le caractère non invasif ont contribué à la multiplication des explorations jusqu'alors réservées aux seules indications préopératoires, telle la myélographie. En effet, là où dans un centre hospitalier étaient réalisées 200 sac-coradiculographies annuelles en 1982, plus de 800 scanners lombaires étaient effectués en 1987 [8]. En 1993, les scanners du rachis lombaire représentaient 30 % de l'activité totale quotidienne [9].

La substitution n'a pas été immédiate et complète, en raison du nombre longtemps limité des scanners en France et des pesanteurs sociales mais également parce que le scanner ne permettait qu'une étude segmentaire et limitée du rachis dans un plan horizontal. Aujourd'hui encore, nombreux sont les chirurgiens de CHU qui souhaitent encore la réalisation systématique d'une myélographie avant une cure de hernie discale lombaire.

Les progrès technologiques actuels concernant la rapidité d'acquisition des images et de leur traitement, les possibilités de reconstruction multiplanaires en temps quasi réel repoussent les limites du scanner, ceci cependant au prix d'une irradiation individuelle relativement importante.

Les performances du scanner en pathologie dégénérative sont excellentes. Le scanner permet de mettre en évidence les hernies discales et les éventuels conflits disco-radiculaires, d'étudier la pathologie des articulaires postérieures et les lyses isthmiques, de montrer toutes les lésions osseuses sténosantes. Les études les plus récentes confirment la supériorité diagnostique du scanner relativement à la myélographie et même à l'IRM [10]. Chez le sujet jeune en particulier, le scanner suffit cependant dans la quasi-totalité des cas à réaliser un bilan suffisant de hernie discale avant un geste chirurgical.

Les performances du scanner sont cependant plus limitées en pathologie nerveuse, notamment intradurale. Le scanner ne permet pas le plus souvent le diagnostic de tumeur intradurale (neurinome, métastases méningées ..). Elles sont très inférieures à celles de l'IRM en pathologie infectieuse osseuse, discale, épidurale ou intradurale. Elles sont également très limitées pour le diagnostic de métastases osseuses à moins que n'existent des signes de lyse corticale ou d'importantes destructions trabéculaires spongieuses vertébrales.

IMAGERIE PAR RÉSONANCE MAGNÉTIQUE

Malgré la jeunesse de cette technique, elle s'impose vite comme l'une des plus performantes. Dès 1988, alors que ses performances sont encore très limitées en ce qui concerne les qualités de ses images et le temps de leur acquisition, elles apparaissent égales ou supérieures (notamment la sensibilité) à celles de la myélographie ou du scanner [1]. Depuis, la technique a notablement évolué. Les temps d'acquisition ont considérablement diminué. La qualité des antennes réceptrices s'est améliorée. La mise au point des antennes en réseau phasé permet des études de grands champs et de petites zones d'intérêt..

C'est une technique non irradiante. Ses performances en résolution spatiale sont proches de celles du scanner, celles de résolution en contraste sont très supérieures. Elle permet l'étude anatomique de l'ensemble des structures: osseuses, discales, ligamentaires, musculaires et surtout nerveuses dans tous les plans de l'espace. Elle permet de répondre à l'ensemble des questions posées pour le diagnostic positif et différentiel d'une radiculalgie. On peut lire dès 1989: " Plus grand confort du patient, étendue de l'exploration du rachis et de son contenu dans plusieurs plans, innocuité se conjuguent pour offrir au clinicien et au radiologue une meilleure approche de la séméiologie de cette région " [12]. C'est la technique qui permettra probablement de mieux comprendre la physiopathologie de la dégénérescence discale et de la radiculalgie. L'excellente résolution en contraste permet déjà de montrer des signes de souffrance radiculaire jusqu'alors jamais mis en évidence [13,14,15]. Elle permet également d'étudier les lésions inflammatoires péri-discales et donc peut être de prévoir quelles seront les hernies spontanément régressives [16]. L'un de ses inconvénients est de ne pas différencier les structures corticales ou ossifiées ou calcifiées des structures fibreuses sclérosées. Il est nécessaire dans ce cas de recourir au scanner en seconde intention si nécessaire, surtout en pathologie cervicale.

Mais l'inconvénient majeur est le petit nombre de machines disponibles en France et l'obsolescence d'un grand nombre d'entre elles. Les contraintes financières, l'état actuel de la nomenclature et les contraintes administratives ont figé la plupart des machines IRM en leur état de livraison et ce pour la durée de leur amortissement. La pauvreté du parc en matériel IRM et l'obsolescence de nombreux appareils expliquent le faible recours à cette technique et la réalisation plus facile d'exams scanners. Cela explique la bonne connaissance séméiologique de la pathologie discale en scanner des radiologues, d'une part, et de leurs correspondants, d'autre part, et donc une large prescription de scanners rachidiens. Cette attitude est confortée d'autant que les images fournies par de nombreuses

machines IRM actuelles sont de qualité médiocre Pour ces raisons, il n'y a pas actuellement en France de consensus quant à la supériorité de l'IRM en pathologie rachidienne dégénérative à l'inverse de l'ensemble des pays développés.

La pénurie actuelle favorise le cumul des indications. Un scanner est souvent prescrit avant la réalisation de l'IRM indiquée en dernier recours.

MYÉLOGRAPHIE

Les examens myélographiques sont aujourd'hui des examens de seconde intention, réservés aux contre-indications ou insuffisances du scanner ou de l'IRM Ils sont indiqués dans quelques cas de grandes scolioses, chez certains patients claustrophobes et surtout chez les patients qui requièrent un examen dynamique avec clichés en orthostatisme pour apprécier la sténose canalaire en charge ou mettre en évidence une hernie discale inapparente en décubitus.

Stratégie diagnostique

Il est difficile de définir des critères généraux contre-indiquant le recours à l'imagerie hors d'un contexte clinique et biologique. On peut cependant retenir les trois critères généraux suivants qui devraient d'ailleurs avoir valeur générale

- les examens d'imagerie ne sont indiqués que s'ils sont susceptibles de modifier une conduite thérapeutique;
- les clichés standards du rachis ne devraient plus être considérés comme un préalable obligatoire à un examen scanner et surtout à un examen IRM; leur prescription ne devrait pas être systématique;
- l'examen prescrit et ce seul examen devrait en général suffire à établir un diagnostic.

Il est plus facile de définir des critères qui doivent conduire rapidement à des investigations d'imagerie en définissant la meilleure prescription.

SYNDROME DE LA QUEUE DE CHEVAL

- suspicion diagnostique de lésion compressive intracanaulaire ou tumorale intradurale;
- technique idéale IRM. Un scanner ne doit pas être prescrit.

RADICULALGIE AVEC DÉFICIT NEUROLOGIQUE, SCIATIQUE PARALYSANTE VRAIE, RADICULALGIE S'AGGRAVANT SOUS TRAITEMENT, RADICULALGIE HYPERALGIQUE NE CÉDANT PAS AUX ANTALGIQUES MAJEURS

- suspicion diagnostique de lésion compressive intracanaulaire ou tumorale intradurale localisée à un espace intervertébral ou à une racine;
- technique probablement suffisante scanner,
- technique idéale IRM.

RADICULALGIES BILATÉRALES ET SURTOUT PLURIRADICULAIRES

- suspicion diagnostique de lésion compressive intracanaulaire ou tumorale intradurale;
- IRM.

RACHIALGIE À PRÉDOMINANCE NOCTURNE

- suspicion de tumeur maligne secondaire chez le sujet âgé;
- scintigraphie en première intention.

RADICULALGIE SANS RACHIALGIE ET SANS FACTEUR DÉCLENCHANT, SURTOUT SI L'INSTALLATION EST PROGRESSIVE ET INSIDIEUSE

- suspicion de lésion extravertébrale;
- examen général et pelvien, échographie pelvienne;
- indication secondaire IRM ou scanner.

RACHIALGIE OU RADICULALGIES DANS UN CONTEXTE D'ALTÉRATION DE L'ÉTAT GÉNÉRAL OU D'ANTÉCÉDENTS CANCÉREUX

- suspicion de tumeur maligne secondaire du sujet âgé;
- scintigraphie en première intention, avant un éventuel examen IRM, ou en seconde intention après bilan biologique en vue d'éliminer le diagnostic de myélome

La recherche de localisations secondaires osseuses ne devrait d'ailleurs pas être systématique dans le bilan des cancers mais toujours liée à une éventuelle modification thérapeutique.

APPARITION RÉCENTE ET RAPIDE D'UN TROUBLE STATIQUE, RAIDEUR INTENSE

ET ÉTENDUE DU RACHIS OU RACHIALGIE FÉBRILE

- suspicion de lésion infectieuse chez l'adulte;
- scintigraphie en première intention puis IRM.

APPARITION RÉCENTE ET RAPIDE D'UN TROUBLE STATIQUE CHEZ L'ENFANT

- suspicion de tumeur médullaire;
- IRM.

Dans presque tous ces cas, le recours à l'IRM ou au scanner sera indispensable et l'IRM permettra l'étude la plus exhaustive du contenant et du contenu rachidien. Dans aucun des cas, la réalisation de clichés standards ne s'avère indispensable.

Conclusion

Les habitudes, l'inertie, les pesanteurs sociales, l'état actuel du parc d'imagerie et la nomenclature favorisent les indications de techniques inappropriées dont le coût global apparaît exorbitant. La recherche d'une pathologie secondaire

devrait conduire à la réalisation d'une scintigraphie osseuse en première intention plutôt qu'à celle des clichés standards. En cas de rachialgies et de radiculalgies, la prescription quasi systématique des clichés standards et leur indication en première intention devraient être remises en cause.

Le scanner est utilisé abusivement en pathologie dégénérative rachidienne. Il est trop souvent prescrit à titre diagnostique et sans conséquence thérapeutique, en particulier chez le sujet âgé. En pathologie discale, le scanner répond le plus souvent aux impératifs diagnostiques et thérapeutiques actuels, d'autant que les radiologues et leurs correspondants dominent bien cette technique, beaucoup mieux que celle de l'IRM réservée encore en France à quelques équipes privilégiées. Il a cependant des insuffisances notables en pathologie tumorale et infectieuse et ces pathologies constituent pourtant des exigences primordiales de diagnostic différentiel. Le scanner ne constitue certainement pas la meilleure technique d'investigation en pathologie rachidienne.

Toute pathologie rachidienne avec déficit neurologique devrait conduire à l'indication d'un examen IRM. En cas de radiculalgie, l'IRM est probablement le meilleur outil diagnostique car elle permet l'étude la plus exhaustive du contenant et du contenu rachidien.

En cas de nécessité à mettre en œuvre une technique d'imagerie, l'IRM de être indiquée idéalement en première intention. Réalisée d'emblée, elle permettrait une simplification diagnostique et éviterait la multiplication des examens pour une même pathologie. La diffusion de ce matériel devrait être encouragée. Déjà, le transfert d'autorisation d'installation du scanner à l'IRM devrait être systématique lorsque sur un site, le scanner réalise surtout des examens de la tête et du rachis. Par ailleurs, l'absence d'évolution ou de remise à niveau des machines pendant leur durée d'amortissement est un frein important à la substitution des examens scanner par l'IRM. Cette substitution ne peut intervenir qu'au prix d'une très large diffusion de l'IRM.

RÉFÉRENCES

- [1] INSERM-DH, enquête imagerie 1994-95
- [2] CONFÉRENCE DE CONSENSUS. *L'imagerie de la sciatique vertébrale commune non opérée*. Palais des congrès, Paris, 6/7 Novembre 1990. *Feuillets de Radiologie*, 1991, 2: 163-168
- [3] BUSH K. et coll. The natural history of sciatica associated with disc pathology. *Spine* 1992, 17 : 1205-12
- [4] BODEN S et coll. Abnormal MR scans of the cervical spine in asymptomatic patients. A prospective investigation. *J Bone Joint Surg*, 1990, 72: 1178-84
- [5] JENSEN MC. Magnetic resonance imaging of the lumbar spine in people without back pain. *Netv Engl J Med*, 1994, **331**: 69-73
- [6] BUSH K et coll. The natural history of sciatica associated with disc pathology. *Spine* 1992, **17** : 1205-12

- [7] SAAL et coll. Nonoperative treatment of herniated lumbar intervertebral disc with radiculopathy. An outcome study. *Spine* 1989, **14**: 431-7
- [8] COSNARD G. DIETEMANN JL MANELFE C, DESGEORGES M. Étude personnelle
- [9] SCHERRER A et coll. Scanner lombaire et consensus: que fait on des recommandations ? *Rev Im Med* 1993, **5**: 3943
- [10] ALBECK MJ et coll. *Spine* 1995, **20**: 443-8
- [11] JACKSON et coll. The neuroradiographic diagnosis of herniated nucleus pulposus. A comparison of CT, myelography, CT-myelography and **MRI**. *Spine* 1989, **14**: 1356-67
- [12] MANELFE C. *Rev Im Med* 1989, **1**: 7-19
- [13] CRISI G et coll. Gadolinium-enhanced nerve roots in lumbar disk herniation. *Am J Neuroradiol* 1993, **14**: 1379-92
- [14] JINKINS JR et coll. MR of enhancing nerve root in the unoperated lumbosacral spine. *Am J Neuroradiol* 1993, **14**: 193-202
- [15] TOYONE T et coll. Visualisation of symptomatic nerve roots: prospective study of contrast enhanced MRI in patients with lumbar disk herniation. *J Bone Joint Surg* 1993, **75**: 529-33
- [16] GALLUCI M et coll. Does postcontrast MR enhancement in lumbar disk herniation have prognostic value? *J Comput Assist Tomo* 1995, **19**: 34-38

Stratégie diagnostique et pathologie tumorale et inflammatoire du rachis

Présentation du problème

La demande d'examens complémentaires radiologiques dans le cadre de la pathologie tumorale et infectieuse rachio-médullaire est effectuée à la suite de trois grandes circonstances cliniques:

- troubles neurologiques: syndrome de compression médullaire et/ou radiculaire; • douleurs rachidiennes;
- recherche systématique de lésions métastatiques osseuses dans le cadre du bilan et de la surveillance de maladies tumorales.

La stratégie diagnostique radiologique est variable en fonction de ces trois grandes circonstances cliniques.

Indication de l'imagerie devant un tableau clinique de syndrome de compression médullaire et/ou radiculaire

Les étiologies en sont très variées dans le cadre de la pathologie tumorale et inflammatoire: tumeurs rachidiennes primitives, bénignes, malignes; secondaires malignes; spondylodiscite; infiltration épidurale tumorale ou infectieuse; lésions inflammatoires médullaires; tumeurs médullaires, tumeurs extra-médullaires intracanales (métastatiques ou primitives (neurinome, méningiome)). On pourrait y ajouter toutes les lésions pseudo-tumorales intra-canales rachidiennes non dégénératives en particulier d'origine vasculaire (malformations artério-veineuses, ischémie médullaire, hématome épidual...) [1-6].

Le but des explorations radiologiques sera “ en urgence ”

- de confirmer le diagnostic de compression médullaire et/ou radiculaire;
- d'en situer le niveau exact et l'extension;
- de donner un diagnostic étiologique;
- de permettre une stratégie thérapeutique.

INCONVÉNIENTS ET AVANTAGES DES TECHNIQUES D'IMAGERIE [4-9]

Radiographie standard

- Inconvénients • Elle explore de façon indirecte, donc très mal, le contenu du canal radiculaire ou du canal rachidien.
- Elle ne donne des signes directs, dans les lésions osseuses et discales, que de façon retardée par rapport aux autres explorations (scintigraphie, scéno-graphie, IRM).
- Avantages • Rapide de mise en œuvre.
- Excellente dispersion du matériel radiographique
 - Analyse “ globale ” des différents segments rachidiens.
- Place actuelle • Encore très demandée en pratique quotidienne, la radiographie
- Perspective standard ne fait que retarder le diagnostic et ne présente aucun intérêt diagnostique par rapport à l'IRM, sinon de deuxième intention dans un but de repérage avant intervention chirurgicale.

Scanographie

- Inconvénients • Il s'agit d'une méthode d'imagerie axiale qui ne peut que fournir une exploration limitée d'un segment vertébral après avoir été orientée par l'examen clinique qui ne donne pas toujours une localisation précise du niveau lésionnel ou par un examen radiologique autre.
- Elle est tout à fait insuffisante dans l'étude de la pathologie intra-cana-laire rachidienne.
- Avantage • Bonne étude des lésions disco-vertébrales et des parties molles péri-vertébrales.
- Bonne dispersion du matériel actuel.
- Place actuelle • Encore très demandée en pratique actuelle en complément de
- perspective la radiographie standard, ses indications sont moindres que celles de l'IRM, mais elle peut être intéressante dans un cadre pré-thérapeutique dans le but de mieux montrer le cadre osseux vertébral.

Imagerie par résonance magnétique (IRM)

- Inconvénients • Elle présente quelques contre-indications absolues à l'accès du patient (Pacemaker...).
- Elle est très sensible aux artefacts dus à la mobilité du patient.
 - Lecture parfois difficile de l'architecture osseuse et des structures vasculaires anormales péri-médullaires.
- Avantages • Elle permet l'exploration de l'ensemble de l'axe rachi-médullaire.
- Elle permet la visualisation de l'ensemble des structures rachidiennes, intra-canalaires et péri-rachidiennes.
- Place actuelle • L'IRM représente déjà l'exploration radiologique diagnostique de choix dans ce syndrome clinique.
- Elle devrait être le premier et le plus souvent le seul examen diagnostique radiologique.

Scintigraphie

- Inconvénients • Elle est difficile à mettre en œuvre dans un cadre d'urgence.
- Elle n'a d'intérêt que devant une pathologie rachidienne ou discale.
 - Elle n'a qu'une spécificité médiocre.
 - Elle ne montre pas le conflit médullaire et/ou radiculaire.
- Avantages • Étude de l'ensemble du squelette osseux
- Place actuelle • La scintigraphie n'a aucune place dans le diagnostic d'un synperspective drame de compression médullaire et / ou radiculaire.
- Par contre, après traitement du syndrome, c'est un examen essentiel dans le bilan d'extension des hémopathies malignes et des métastases rachidiennes à la recherche d'une localisation squelettique autre.

Myélographie

- Inconvénients. • C'est une méthode invasive.
- Elle donne peu d'informations sur les lésions vertébro-discales et péri-rachidiennes.
 - Elle ne se conçoit qu'associée à la possibilité de réaliser un examen scanographique: " myelo-scanner ".
- Avantages • Elle permet de bien définir le niveau de la compression médullaire et/ou radiculaire et de bien montrer s'il s'agit d'une compression épidurale, intradurale extra- ou intra-médullaire.
- Place actuelle • Si elle représente encore un examen réalisé dans le cadre du perspective diagnostique radiologique des syndromes de compression médullaire, c'est que l'accès de l'IRM est difficile. Cet examen ne devrait plus être effectué dans cette indication, sauf en cas de contre-indication à l'IRM.

Angiographie médullaire

- Inconvénients • C'est un examen agressif nécessitant un opérateur entraîné.
• Il n'explore que la vascularisation à destinée rachidienne et médullaire.
- Avantages • C'est le seul examen permettant une étude directe de la vascularisation rachidienne et médullaire.
- Place actuelle • Il n'y a aucune indication de cette exploration dans le diagnostic radiologique initial des syndromes de compression médullaire et/ou radiculaire.
• Son seul intérêt est pré-thérapeutique dans la planification d'un geste chirurgical et/ou endovasculaire (embolisation ou repérage de l'axe artériel spinal antérieur) et doit alors être effectuée dans des centres spécialisés.

STRATÉGIE DIAGNOSTIQUE [49]

Devant toute suspicion clinique de compression médullaire et/ou radiculaire non traumatique, l'examen de première intention est l'IRM. Dans certains cas, avant le geste chirurgical, des coupes scanographiques (sans injection) permettront un bilan osseux vertébral précis et des clichés radiographiques standard seront utiles dans un but de repérage et/ou de référence avant suivi per et postopératoire. Exceptionnellement également, la suspicion d'une lésion vasculaire ou d'une tumeur richement vascularisée fera indiquer, avant le geste thérapeutique, une angiographie médullaire. Cette dernière sera également parfois demandée avant le geste chirurgical à fin de repérage des artères systémiques alimentant l'axe spinal antérieur.

Indications de l'imagerie devant une atteinte rachi-médullaire à l'origine de douleurs rachidiennes

Les douleurs rachidiennes d'origine dégénérative sont exclues de ce chapitre.

On ne considère que les rachialgies associées ou non à une radiculalgie et dont les caractères cliniques font suspecter une lésion organique.

Ce cadre des rachialgies non dégénératives est particulièrement complexe et difficile à démembrer. Cependant, on peut dégager une entité clinique représentée par des douleurs focalisées intenses associées à un tableau clinique faisant évoquer une atteinte tumorale ou infectieuse. Dans ce cas, le diagnostic radiologique repose sur le couple scintigraphie-IRM. Les autres tableaux au nombre desquels les syndromes douloureux rachidiens des rhumatismes inflammatoires feront réaliser des examens radiologiques adaptés à chaque situation clinique. A côté de la scintigraphie, l'examen radiographique standard et la scanographie garderont un intérêt certain [10-12].

Nous n'envisagerons donc dans ce chapitre que les rachialgies intenses focalisées en rapport avec une atteinte tumorale ou infectieuse.

INCONVÉNIENTS ET AVANTAGES DES TECHNIQUES D'IMAGERIE [7-8, 13-15]

Radiographie standard

Inconvénients • Elle ne donne des signes directs, dans les lésions osseuses et discales, que de façon retardée par rapport aux autres explorations (scintigraphie, scéno-graphie, IRM).

Avantages • Facile de mise en œuvre.
• Excellente répartition du matériel radiographique.

Place actuelle perspective • Encore effectuée de façon presque systématique et souvent répétée dans le temps, cet examen n'a aucun intérêt diagnostique par rapport à l'IRM. Son seul intérêt est de seconde intention dans un but de repérage avant intervention chirurgicale ou un geste de ponction-biopsie, et de référence avant suivi per et post-thérapeutique.

Scintigraphie

Inconvénients • Elle n'a qu'une spécificité médiocre.

Avantages • Elle permet une étude du squelette entier.
• Cette méthode est très sensible.

Place actuelle perspective • Souvent demandée de première intention, cette exploration doit être couplée à l'IRM qui est plus sensible et plus spécifique dans la recherche de lésions vertébro-discales.
• La scintigraphie est fondamentale dans la recherche de lésions métastatiques squelettiques, dans le cadre de rachialgies par lésions tumorales rachidiennes.

Examen scanographique

Inconvénients • Il s'agit d'une méthode d'imagerie axiale qui doit être orientée par un autre examen radiologique.

Avantages • Bonne étude des lésions vertébro-discales et des parties molles péri-vertébrales.
• Bonne répartition du matériel.

Place actuelle perspective • Encore très demandé en pratique actuelle en complément de la radiographie standard et/ou de la scintigraphie, ses indications sont moindres que celles de l'IRM.
• Il peut avoir des indications, dans un cadre pré-thérapeutique dans le but de mieux montrer le cadre osseux vertébral et de précéder un geste de ponction-biopsie.

Imagerie par résonance magnétique

- Inconvénients • Elle présente quelques contre-indications absolues à l'accès du patient (Pacemaker...).
- La lecture de l'architecture osseuse est parfois difficile sur cet examen.
- Avantages • Elle permet la visualisation des structures rachidiennes et discales avec une sensibilité importante dans le diagnostic des lésions discales et de la moelle osseuse.
- Place actuelle • C'est l'exploration radiologique à privilégier et à réaliser de perspective première intention.

STRATÉGIE DIAGNOSTIQUE [7-8, 13-15]

Scintigraphie et IRM représentent à l'heure actuelle les deux examens radiologiques de choix dans ce cadre clinique. Même si la scintigraphie est moins sensible et moins spécifique que l'IRM, elle reste nécessaire dans le bilan des métastases osseuses et peut, dans le cas de certaines tumeurs bénignes (ostéome ostéoïde) et lésions infectieuses, apporter des arguments diagnostiques que ne donnera pas l'IRM

Examen standard et scanographie restent dans quelques cas de deuxième intention pré-thérapeutique dans un but de repérage osseux ou de référence pour le suivi post-thérapeutique.

Indications de l'imagerie dans la recherche d'une atteinte osseuse vertébrale métastatique

Il s'agit d'une circonstance fréquente chez les patients présentant une hémopathie maligne, en particulier un myélome et dans certains cancers ostéophiles. La recherche de lésions osseuses secondaires est alors demandée, même chez des patients sans symptomatologie rachi-médullaire (ce qui représente le cadre de ce chapitre).

Il convient de différencier deux populations de patients:

- ceux présentant une hémopathie maligne et en particulier un myélome;
- ceux présentant un cancer ostéophile.

INDICATION DE L'IMAGERIE RACHIDIENNE DANS LE MYÉLOME [4, 8,16-17]

La scintigraphie est parfois négative dans les lésions osseuses du myélome et ne constitue pas un examen de référence.

C'est l'IRM qui, là encore, représente l'examen diagnostique de choix, au niveau du rachis. Elle doit être demandée de façon systématique dans le bilan d'un myélome.

L'examen radiographique standard reste nécessaire dans le bilan du myélome à la recherche de lésions squelettiques (bassin, membres...) et au niveau du rachis dans un but de repérage osseux et de suivi sous traitement.

L'examen scanographique n'a pas d'indication de première intention. Il ne peut présenter qu'un intérêt complémentaire de l'IRM dans certains cas de difficultés d'interprétation du signal de la moelle osseuse.

En conclusion: examen standard du rachis et IRM représentent le couple radiologique diagnostique dans le bilan radiographique d'un myélome.

INDICATIONS DE L'IMAGERIE RACHIDIENNE DANS LE BILAN DES CANCERS OSTÉOPHILES [4, 7-8, 18]

La scintigraphie, très sensible, mais peu spécifique est un examen indispensable en particulier pour l'étude du squelette périphérique. Il peut être, dans un grand nombre de cas, le seul examen suffisant.

L'IRM rachidienne sera l'examen de choix pour la recherche d'une atteinte rachidienne en complément d'une scintigraphie osseuse rachidienne positive pour confirmer la lésion et rechercher d'autres atteintes vertébrales.

Examen radiologique standard et scéno-graphie du rachis ne présentent aucun intérêt de première intention. Ils seront donc demandés dans un but pré-thérapeutique pour préciser une lésion osseuse (scéno-graphie), assurer un meilleur repérage osseux (standard) et un examen de référence pour le suivi après traitement (standard)

Conclusion

Quelles que soient les circonstances cliniques, l'IRM représente l'examen radiologique de base dans la stratégie diagnostique radiologique en pathologie tumorale et inflammatoire rachi-médullaire. Il supplante presque totalement l'examen scanographique, ce dernier restant parfois indiqué dans le cadre d'un complément radiologique pré-thérapeutique.

REFERENCES

- [1] HUBAULT A. Syndrome de la queue de cheval. *Encycl Med Chir, Paris, Neurologie*, (1) 1975, 17044 F-10
- [2] SALAMA J. REDONDO A, OUAHES O. Compressions médullaires d'origine tumorale. *Encycl Med Chir, Paris, Neurologie*, (12) 1985, 17655 A-10, 14 p.
- [3] YOUNG WB. Clinical diagnosis of myelopathy. *Semin US CT MR* 1994, 15, 250-254
- [4] ROTHMAN, ZOARSKI GH, AKHTAR N. Extradural causes of myelopathy. *Semin US CT MR* 1994, 15, 226 249

- [5] RAPOPORT RJ, FLANDERS AE, TARTAGLINO LM. Intradural extramedullary causes of myelopathy. *Semin US CT MR*, 1994, 15, 189-225
- [6] TARTAGLINO LM, FLANDERS AE, RAPOPORT RJ. Intramedullary causes of myelopathy. *Semin US CT MR*, 1994, 15, 158-188
- [7] LAREDO JD, ZIZA JM, MAZEL C, ROY CAMILLE R. Rachis. In D. Buthiau (Ed.) TDM et IRM cliniques: indications et sémiologie de la tomodynamométrie et de l'imagerie par résonance *magnétique*. Frison Roche, Paris, 1991, 952-994
- [8] MANELFE C. *Imagerie du rachis et de la moelle scanner/IRM/Ultrasons*. Vigot édition, Paris, 1989, 801 pp.
- [9] KEN CUMMING WJ. Myelitis and toxic inflammatory and infections disorders. *Curr Opin Neurol Neurosur*, 1992, 5, 549-553
- [10] MILETTE PC. Radiculopathy, radicular pain, radiating pain, referred pain: what are we really talking about ? *Radiology* 1994, 192, 280
- [11] THORN BURY JR, JAVID MJ. Radiculopathy radicular pain, radiating pain, referred pain: what are we really talking about ? (*Reply*). *Radiology* 1994, 192, 281
- [12] BEN ACERAF R, SILBERMANN O, DRAPE JL, THELEN Ph Scanner et IRM des articulations sacro-iliaques. In de SEZE S. (ed.): *L'actualité rhumatologique*, Expansion scientifique française, Paris 1993, 193-210
- [13] HADDAD MC, SHARIF HS, AIDEYAN OA. Infection versus neoplasm in the spine. Diagnosis with MRI and diagnosis pitfalls. *Eur J Radiol* 1993, 3-5, 439-447
- [14] SHARIF HS. Role of MR imaging in the management of spinal infections. *Am J Roentgenol*, 1992, 158, 1333-1346
- [15] ROTHMAN MI., ZOARSKI GH. Imaging basis of disc space infection. *Semin US CT MR*, 1993, 14, 437-445
- [16] MOULOPOULOS LA, VARMA DGK, DIMOPOULOS MA, LEEDS NE, KIM EE, JOHNSON DA, AU;XANIAN R, LISHITZ HI. Multiple myeloma, spinal MR imaging in patients with untreated newly diagnosed disease. *Radiology*, 1992, 185, 833-840
- [17] RAHMOUNI A., DIVINE M., MATHIEU D. Detection of multiple myeloma involving the spine: efficacy of fat suppression and contrast-enhanced MR imaging. *Am J Roentgenol* 1993, 160, 1049-1051
- [18] GOSFIELD E III, ALANI A, KNEELAND JB. Comparison of radionuclide imaging in detecting spinal metastases. *J Nucl Med* 1993, 34, 2191-2198

Traumatismes de la moelle et du rachis

Introduction

Les traumatismes du rachis touchent le plus souvent des sujets jeunes. Ils se compliquent dans 10 à 15 % des cas d'une atteinte neurologique radiculaire ou médullaire. Ces atteintes neurologiques ont un retentissement socio-économique extrêmement important en particulier du fait du coût énorme de la prise en charge à vie d'un sujet para- ou tétraplégique. Leur incidence, rapportée dans la littérature, varie de 11,5 à 23 nouveaux cas par an par million d'habitants [1]. Ils surviennent souvent dans un contexte de polytraumatisme. La qualité de la prise en charge immédiate est fondamentale pour le pronostic ultérieur. Sur le plan radiologique, il est en particulier fondamental de

- Diagnostiquer en urgence les fractures du rachis sans complication neurologique.
- Faire la part entre les lésions stables et instables.
- Permettre de traiter le plus vite possible et de la façon la plus appropriée tout sujet ayant une fracture avec atteinte neurologique (toute récupération même limitée peut modifier de façon radicale la dépendance ultérieure du patient).

Sur le plan topographique, plus de la moitié des lésions traumatiques du rachis intéressent le rachis cervical, la région thoracique est rarement atteinte, les autres lésions fréquentes sont situées au niveau de la charnière dorso-lombaire.

Exploration radiologique des traumatismes du rachis

L'exploration d'un traumatisé du rachis est orientée de façon différente selon qu'il existe ou non des signes neurologiques. En cas de signes neurologiques, le but des examens est de faire un bilan pré-thérapeutique le plus rapide possible des lésions. S'il n'existe pas de signes neurologiques, le but du bilan radiologique

est de préciser si il existe ou non une lésion rachidienne (osseuse et/ou discale et/ou ligamentaire) et si celle-ci est stable ou instable. Il faut insister sur l'importance de l'immobilisation du rachis cervical chez tous les polytraumatisés (a fortiori s'il existe un traumatisme crânien) ayant une suspicion de fracture du rachis jusqu'à élimination de cette hypothèse. Le problème posé par les lésions du rachis cervical passées inaperçues est en effet très sérieux puisque le à 29 % des sujets ayant une lésion de ce type s'aggravent secondairement [2].

CLICHÉS STANDARDS DU RACHIS

Les clichés standards du rachis restent la base de l'examen radiologique en urgence d'un patient ayant une suspicion de fracture du rachis [3,5].

Au niveau du rachis cervical: la sensibilité des clichés standards au diagnostic de fracture au stade aigu est supérieure à 90 % [3]. Par ailleurs, d'après certains auteurs, il semble que l'existence de clichés standards normaux et de bonne qualité permette d'éliminer une fracture au niveau du rachis cervical [6].

Clichés dynamiques (flexion et extension): cette technique reste encore la meilleure pour faire le diagnostic des lésions ligamentaires graves, très instables et présentant un danger très important pour la moelle. La réalisation de clichés dynamiques est souvent difficile au stade aigu, certains les réalisent sous anesthésie générale et contrôle scopique au bloc opératoire en préopératoire immédiat. Des publications récentes montrent qu'il est possible de faire le diagnostic de certaines lésions ligamentaires directement sous IRM (Imagerie par résonance magnétique) sans réaliser d'exploration dynamique [7, 8].

Au niveau du rachis dorsal et en particulier de la charnière dorso-lombaire: les clichés standards sont encore plus sensibles au diagnostic de fracture [4, 9].

TOMOGRAPHIES CONVENTIONNELLES

Ce type d'examen était fondamental dans l'exploration des traumatismes rachidiens il y a quelques années. Ses indications disparaissent à l'heure actuelle devant le développement des scanners à rotation continue avec possibilité d'acquisitions hélicoïdales et l'amélioration de la rapidité des techniques de reformatage. Il est ainsi possible d'obtenir, à partir d'un examen TDM (Tomodensitométrie), outre les images axiales, des reconstructions sagittales de segments étendus du rachis d'excellente qualité. On doit évoluer, à l'heure actuelle vers une substitution complète des tomographies conventionnelles par la TDM.

SCANNER AU STADE AIGU

Du fait de son excellente sensibilité aux lésions osseuses, le scanner est d'un très grand intérêt pour explorer les fractures du rachis.

Au niveau du rachis cervical: Le scanner est un examen très sensible pour le diagnostic de lésions du rachis cervical [3, 10], en particulier au niveau de ses extrémités supérieures et inférieures qui ne sont pas très bien explorées par les clichés standards. Ceci est particulièrement net pour les fractures des condyles

occipitaux, les fractures de Jefferson, les fractures de l'odontoïde, les dislocations rotatoires atlanto-axoïdiennes et les lésions de la jonction cervico-thoracique. Tout doute de lésion osseuse du rachis cervical sur les clichés standards doit faire pratiquer un examen TDM.

Lorsqu'il existe une fracture évidente sur les clichés standards, la TDM peut être indiquée pour faire le bilan thérapeutique

- Préciser le caractère stable ou instable de la lésion;
- Déterminer l'existence ou non de fragments osseux intracanaux;
- Diagnostiquer la présence d'un fragment postérieur dans les fractures avec éclatement.

On peut proposer par ailleurs, chez les sujets polytraumatisés, de réaliser une exploration TDM systématique du rachis cervical au cours du bilan TDM initial. Cette exploration est au mieux réalisée en utilisant un scanner à rotation continue et une acquisition hélicoïdale.

Au niveau du rachis dorsal et lombaire: Dans la quasi-totalité des cas, les clichés standards suffisent pour faire le diagnostic de ces lésions. Le scanner est indiqué dans les fractures de la charnière dorso-lombaire pour diagnostiquer la présence de fragments osseux intra-canaux ou l'existence de lésions des éléments vertébraux postérieurs (lames, apophyses épineuses) [4].

MYÉLOGRAPHIE ET MYÉLOSCANNER

Ces examens sont de réalisation difficile et risquent d'entraîner une aggravation de l'état neurologique du patient dans un contexte traumatique (risques dus à la mobilisation du patient). Ils étaient indiqués au stade aigu lorsque l'on observait un déficit neurologique non expliqué par les lésions osseuses du patient. Ces examens doivent, aujourd'hui, être remplacés par l'IRM. La seule indication de myélographie dans un contexte traumatique qui reste à l'heure actuelle est l'association d'une indication à la réalisation d'une IRM avec une contre-indication formelle chez le même patient (Pacemaker, clip vasculaire intracrânien...).

IRM

Au stade aigu

La réalisation d'un tel examen dans un contexte de traumatisme rachidien est difficile (surveillance du patient dans l'appareil d'IRM, risques liés à la multiplication du nombre de transports du patient, problèmes posés par l'immobilisation du rachis du patient dans l'appareil d'IRM et la ventilation artificielle d'un patient polytraumatisé, contre-indications habituelles de l'IRM). Tous ces problèmes peuvent dans la plupart des cas être résolus.

L'IRM présente cependant un très grand intérêt au stade aigu et est même dans de nombreux cas indispensable. C'est le seul examen qui permette de préciser le degré de compression de la moelle chez un patient ayant une atteinte osseuse avec déformation rachidienne (association des lésions osseuses à une étroitesse

canalaire congénitale mais surtout acquise qui majore la compression et peut être à l'origine de lésions médullaires sévères même en cas de traumatisme assez peu important). L'IRM permet également de visualiser les lésions ligamentaires, discales et les hématomes épiduraux. Ceci est particulièrement intéressant dans l'exploration des lésions en hypertension du rachis cervical La sensibilité exacte de l'IRM vis-à-vis des lésions ligamentaires n'est cependant pas encore connue avec précision [11, 7, 8].

L'IRM est le seul examen permettant de visualiser les lésions médullaires. Elle permet de subdiviser les lésions médullaires et de donner des éléments pronostiques sur les possibilités de récupération ultérieure du déficit (Œdème médullaire limité = relativement bon pronostic; Œdème médullaire étendu = pronostic plus réservé; Hémorragie intra-médullaire = pronostic catastrophique). L'IRM apparaît en outre comme l'examen de choix pour explorer les patients ayant une atteinte médullaire sans anomalies osseuses radiologiquement visibles. Son indication est également formelle chez les patients qui présentent une aggravation neurologique secondaire sans explication évidente sur le plan osseux [3,8,12,14],

À distance du traumatisme

Deux entités pathologiques relativement rares mais aux conséquences catastrophiques peuvent s'observer à distance d'un traumatisme médullaire: la myélopathie post-traumatique progressive kystique et la myélopathie post-traumatique progressive myélomalacique. Ces deux syndromes peuvent être traités chirurgicalement et ne peuvent être étudiés sur le plan morphologique presque exclusivement que par l'IRM. Les seules limites de l'IRM sont les cas où l'exploration est gênée ou rendue impossible par la présence de matériel chirurgical empêchant une visualisation correcte de la moelle [15,17].

Exploration radiologique des traumatismes du rachis: conduite à tenir

AU NIVEAU DU RACHIS CERVICAL

Signes de lésions du rachis cervical: réalisation de clichés standards

- Fracture avec signes neurologiques:
 - Cohérence radio-clinique: levée de la compression en urgence: scanner préopératoire pour préciser les lésions osseuses. Réalisation éventuelle d'une IRM en postopératoire (si possible) pour apprécier les lésions médullaires (pronostic).
 - Discordance radio-clinique IRM en urgence
- Signes neurologiques mais pas de fracture visible: IRM en urgence.
- Fracture sans signe neurologique: La fracture est-elle stable ou instable ? : Scanner, IRM (lésions ligamentaires et/ou discales), clichés dynamiques.

- Suspicion clinique de lésion mais pas d'anomalies sur les clichés standards Scanner, IRM.
- Polytraumatisés: Étude TDM d'emblée du rachis cervical (acquisition hélicoïdale sur le rachis cervical).

AU NIVEAU DU RACHIS DORSAL ET DE LA CHARNIÈRE DORSO-LOMBAIRE

Signes de lésions du rachis dorsal ou de la charnière dorso-lombaire Réalisation de clichés standards.

- Fracture avec signes neurologiques
 - Cohérence radio-clinique: levée de la compression en urgence: scanner préopératoire pour préciser les lésions osseuses. Réalisation éventuelle d'une IRM en postopératoire (si possible) pour apprécier les lésions médullaires (pronostic).
 - Discordance radio-clinique: IRM en urgence.
- Signes neurologiques mais pas de fracture visible: IRM en urgence.
- Fracture sans signes neurologiques: La fracture est-elle stable ou instable ? Scanner, IRM (lésions ligamentaires et/ou discales ? recherche de lésions de l'arc postérieur).
- A distance du traumatisme: Les myélopathies post-traumatiques progressives kystiques et les myélopathies post-traumatiques progressives myélomalaciques s'explorent en IRM.

Conclusion

Au terme de cette rapide mise au point, on peut dégager un certain nombre d'éléments de quasi-consensus dans la littérature:

- Les clichés standards conservent une place dans l'exploration des fractures du rachis.
- Le scanner voit ses indications augmenter, en particulier depuis l'apparition des possibilités d'acquisitions hélicoïdales.
- L'IRM donne des renseignements que ne donne aucun autre examen, elle est indispensable dans de nombreux cas de traumatismes du rachis.
- Les tomographies conventionnelles n'ont plus d'indication et doivent être remplacées par le scanner. La myélographie et le myéloscanner n'ont plus d'indication et doivent être remplacés par l'IRM (en dehors des rares cas de contre-indication formelle à l'IRM).

RÉFÉRENCES

- [1] KRAUS JF. Injury to the head and the spinal cord. The epidemiological relevance of the medical literature published from 1960 to 1978. *J Neurosurg* 1980, 53: 3-10
- [2] DAVIS JW et al. The etiology of missed cervical spine injuries. *J Trauma* 1993, 34 (3): 342-346
- [3] EL-KHOURY G et coll. Imaging of Acute Injuries of the Cervical Spine: Value of Plain Radiography, CT and MR Imaging. *Am J Roentgenol* 1995, 164: 43-50
- [4] PATHRIA MN et coll. Spinal Trauma. *Radiol Clin N America* 1991, 29 (4): 847-865
- [5] OLSEN WL, CHAKERES DW, BEMY I, RICHAUD J. Traumatismes du rachis et de la moelle. In C Manelfe (ed): *Imagerie de la moelle et du rachis*. Éditions Vigot, Paris, 1989
- [6] ACHESON MB et coll. High resolution CT scanning in the evaluation of cervical spine fractures: comparison with plain films examination. *Am J Roentgenol* 1987, 148: 1179-1185
- [7] KLIEWER MA et coll. Acute spinal ligament dislocation: MR Imaging with anatomic correlation *Magn Reson Imaging* 1993, 3 (6): 855-861
- [8] FLANDERS A et coll. Magnetic Resonance Imaging in acute spinal injury. *Semin Roentgenol* 1992, 27 (4): 271-298
- [9] DOSCH JC. Traumatismes du rachis. *Encycl. Méd. Chir.(Paris, France), Radiodiagnostic II*, 31038 A10, 12-1987, 44 p
- [10] BOROCK EC et coll. A prospective Analysis of a Two-Year Experience Using Computed Tomography as an Adjunct for Cervical Spine Clearance. *J Trauma* 1991, 31 (7): 1001-1006
- [11] SCHOUMAN-CLAEYS E, HASSINE D, HENRY-FEUGEAS MC, FRIJA G. Traumatismes médullaires. Éditions techniques. *Encyclopédie médico chirurgicale (Paris.France), Radiodiagnostic-Neuroradiologie-Appareil locomoteur*, 31-039-A-10, 1993, 13 p
- [12] BRIGHTMAN RP et coll. Magnetic Resonance Imaging of Trauma to the Thoracic and Lumbar Spine. The importance of the Posterior Longitudinal Ligament. *Spine* 1992, 17 (5): 541-550
- [13] GRABB et coll. Magnetic Resonance Imaging in the Evaluation of Spinal Cord Injury without Radiographic Abnormality in Children. *Neurosurgery* 1994, 35 (3): 406-414
- [14] MASCALCHI M et coll. Acute Spinal Trauma: Prognostic of MRI appearances at 0.5T. *Clin Radiol* 1993, 48: 100-108
- [15] HIDA K et coll. Posttraumatic Syringomyelia: Its Characteristic Magnetic Resonance Imaging Findings and Surgical Management. *Neurosurgery* 1994, 35 (5): 886-891
- [16] EDGAR R et coll. Progressive posttraumatic myelomalacic myelopathy: imaging and clinical features. *Brit J Neurosurg* 1994, 8 (1): 7-22
- [17] FALCONE S et coll. Progressive posttraumatic myelomalacic myelopathy: imaging and clinical features. *Am J Neuroradiol* 1994, 15 (4): 747-754

Stratégie diagnostique en imagerie des lésions encéphaliques

Réflexions générales

L'exploration en imagerie des affections cérébrales (encéphaliques et méningées) a largement bénéficié de la tomодensitométrie (TDM): les avantages majeurs de cette technique résident, entre autres, dans sa facilité d'utilisation chez tous les patients (notamment dans le cadre de l'urgence et chez des patients peu coopérants) et dans la bonne disponibilité aujourd'hui des machines en secteur public comme en secteur privé dans la plupart des agglomérations de taille moyenne (supérieures à 10 000 habitants). Elle permet, encore à l'heure actuelle, dans le cadre d'une médecine de proximité, de résoudre beaucoup de problèmes urgents ou semi-urgents, sans nécessiter le déplacement de patients dans des centres plus importants (CHU en particulier).

L'imagerie par résonance magnétique (IRM), d'apparition plus récente, s'impose aujourd'hui comme la technique la plus performante en termes de sensibilité et de spécificité. Elle souffre cependant, aujourd'hui encore, d'une diffusion beaucoup trop restreinte.

Des développements récents, en spectroscopie ou en imagerie fonctionnelle par RMN (Résonance magnétique nucléaire), laissent penser que cette technique pourrait devenir un outil important, voire essentiel, pour une approche métabolique ou fonctionnelle de certaines lésions, que ce soit pour un diagnostic précoce ou la surveillance sous traitement de certaines affections (chirurgie de l'épilepsie, surveillance et traitement des tumeurs, maladie de Parkinson, Alzheimer, sclérose en plaque, sida, troubles de la myélinisation chez l'enfant notamment) Ces nouvelles approches doivent trouver leur place dans des centres spécialisés à côté d'autres techniques, SPECT (Tomographie par émission simple photon), PET (Tomographie par émission de positons) ou MEG (magnéto-encéphalographie) en particulier, et on ne peut envisager de les proposer aujourd'hui en première intention, dans le cadre d'une prescription " banalisée ".

* Ce chapitre n'a pas analysé la pathologie vasculaire et traumatique.

D'une manière générale et pour clarifier la discussion, il nous paraît important de distinguer trois types de situations pratiques:

- celles de l'urgence ou du malade non coopérant, où la TDM garde toute sa place comme nous l'avons dit;
- pratiquement toutes les autres où idéalement l'IRM devrait se substituer à la TDM en première intention, à terme;
- celles nécessitant en deuxième intention une prise en charge dans des centres spécialisés, justifiant des explorations complémentaires (SPECT et PET, IRM métabolique et fonctionnelle, MEG éventuellement) dont la stratégie n'est pas figée et doit être définie et conduite par ces centres eux-mêmes (centre de traitement de l'épilepsie, du Parkinson, du sida, centre d'imagerie interventionnelle)

La pathologie infectieuse cérébrale

ENCEPHALITE (EN DEHORS DU SIDA)

- Bactérienne: au stade d'encéphalite pré-suppurative comme au stade d'abcès collecté, l'IRM est sans doute supérieure à la TDM, non pas tant pour le diagnostic positif ou le diagnostic différentiel que pour une étude plus précise des lésions associées (œdème, micro-hémorragie, inflammation péri-vasculaire) et la surveillance du traitement.

Notons que dans les abcès, des articles récents [18] concluent à une spécificité très précise de la spectroscopie 1H pour un diagnostic différentiel entre un abcès et une lésion tumorale nécrotique, diagnostic qui en pratique, dans des cas certes limités, peut se poser.

- Virale (herpès, CMV...): au stade aigu ou subaigu, l'IRM est là encore supérieure à la TDM, pour mettre en évidence les lésions de leuco ou de polio-encéphalite [51].
- Parasitaire: à un stade subaigu ou chronique, la TDM permettra en général de mieux repérer de petites calcifications [34].

MÉNINGITE, EMPYÈMES ÉPIDURAUX OU SUS-DURAUX

Dans les empyèmes, la TDM permettra en général le diagnostic positif, mais à la phase initiale l'IRM peut permettre un diagnostic plus précoce. Dans les méningites, là encore l'urgence du tableau clinique fera souvent préférer la TDM en première intention. L'IRM cependant apporte souvent des images plus performantes, notamment lorsque le foyer méningitique est localisé (fosse temporale, fosse postérieure, tente du cervelet).

COMPLICATIONS NEUROLOGIQUES AU COURS DU SIDA

Idéalement, l'IRM est l'examen qui devrait être proposé à titre diagnostique en dehors de l'urgence et si l'état de coopération du patient le permet.

- Les infections opportunistes pourront être décelées en TDM, mais le suivi de leur évolution sous traitement sera mieux fait par IRM.
- Les encéphalopathies LEMP (leuco-encéphalopathie multifocale progressive, Leuco-encéphalite à VIH) sont beaucoup mieux vues en IRM et même souvent méconnues en TDM; ce seul fait établit la supériorité de l'IRM dans cette affection [20, 26]
- Les complications lymphomateuses seront en général mieux diagnostiquées en IRM qu'en TDM

Notons que des articles récents ont montré que l'atteinte de la substance blanche par le virus du sida pouvait bénéficier d'un diagnostic précoce en spectroscopie du proton [15] Par ailleurs, une autre étude récente semble montrer l'intérêt de la SPECT (thallium) dans le diagnostic différentiel des lymphomes [42].

RETENTISSEMENT CEREBRAL DE PATHOLOGIE GENERALE

Ce cadre est très vaste et nous nous contenterons de citer les principaux cadres nosologiques:

- Lésions toxiques: qu'elles soient secondaires à la chimiothérapie, à la radiothérapie ou à une anoxie (intoxication au monoxyde de carbone) [14], l'IRM s'avère supérieure à la TDM, car elle montrera beaucoup plus précocement et mieux l'atteinte de la substance blanche
 - Lésions consécutives à des désordres nutritionnels ou métaboliques dans la myélinolyse centropontique [32], comme dans les atteintes cérébrales de l'hémochromatose par exemple [50], l'IRM s'avère le meilleur examen. Des études récentes en spectroscopie du proton ont montré l'intérêt de cette technique pour le diagnostic et la surveillance des encéphalopathies d'origine hépatique [33,45].
- Maladies de système, granulomatoses: qu'il s'agisse de la sarcoïdose [43,46], du lupus érythémateux disséminé ou des neuro-Behçet (48), l'IRM est nettement plus performante que la TDM.

Dans la grande majorité de ces indications, l'IRM est donc le meilleur examen et elle devrait être faite en première intention chaque fois que l'état du patient le permet et que des considérations pratiques de délai d'accès ou de déplacement du patient ne viennent pas contre-indiquer cette attitude.

Épilepsie chez l'adulte

Il convient sans doute, dans une approche pragmatique, de distinguer trois situations différentes

- Dans le cadre d'une première crise (ou suspectée telle), qu'elle soit partielle, secondairement généralisée ou généraliser d'emblée, si le contexte clinique conduit à la réalisation d'exploration complémentaire en imagerie, l'IRM pourrait être réalisée d'emblée

- Dans le cadre de crises répétées, et à fortiori rebelles sous traitement, il est indispensable aujourd'hui de réaliser une IRM de très bonne qualité (coupes fines dans le plan frontal en particulier, en T2 et en inversion/récupération) à la recherche d'une petite lésion temporale, d'un trouble de la migration neuronale [10], d'une dysplasie corticale, d'une atrophie hippocampique [13] qui peut être isolée ou associée, toutes lésions que la TDM peut totalement méconnaître.
- Dans la perspective d'une chirurgie de l'épilepsie, le malade sera alors confié à un centre spécialisé, qui définira, au-delà de l'exploration IRM morphologique (qui reste, répétons-le, indispensable), la stratégie des explorations complémentaires à mettre en œuvre en fonction de son expérience, des données (évolutives) de la littérature et des performances reconnues (évolutives là encore) des techniques parmi lesquelles il faut citer essentiellement:
 - les techniques SPECT et PET [28, 49], pour apprécier en critique ou en post-critique des anomalies de la perfusion cérébrale, anomalies qui peuvent d'ailleurs être étudiées aujourd'hui en Xenon CT, et qui pourraient l'être rapidement par des techniques IRM de perfusion avec produit de contraste [54];
 - la magnéto-encéphalographie (MEG);
 - la spectroscopie RMN du proton [9, 41], qui objective des troubles métaboliques dans les zones lésionnelles, et demain peut-être l'IRM fonctionnelle à visée préchirurgicale [30];
 - la SEEG (Stéréo électro-encéphalographie) avec électrodes profondes, qui reste une méthode de référence dans les cas les plus complexes.

Bien entendu, toutes ces techniques ne se conçoivent qu'après une étude clinique et électrique (électroencéphalographie EEG, vidéo EEG) précise.

Aujourd'hui, il existe une littérature abondante lit, [11,29] sur l'approche morphologique des lésions cérébrales de l'épilepsie: il est clair que la recherche d'un foyer lésionnel bénéficie grandement de l'IRM et qu'une substitution totale de la TDM par l'IRM devrait pouvoir se faire dans cette indication.

Pathologies démyélinisantes, pathologies dégénératives

PATHOLOGIES DÉMYÉLINISANTES

Sclérose en plaque (SEP)

L'IRM est l'examen de loin l'examen le plus sensible pour mettre en évidence des lésions de démyélinisation en particulier au cours de la sclérose en plaque [44, 53] Il n'y a plus de justification à faire à l'heure actuelle un examen TDM chez un patient pour lequel on suspecte une affection démyélinisante (en particulier une sclérose en plaque) De nombreux travaux ont montré l'intérêt de l'injection de produits de contraste paramagnétiques qui permet de mettre en évidence les plaques de démyélinisation actives [12]. Des études IRM répétées avec injection chez des patients atteints de sclérose en plaque ont montré, qu'au cours de l'évolution de la maladie, on pouvait observer l'apparition de plaques de

démyélinisation en dehors de poussées cliniques apparentes [27] L'activité de la maladie, observée en imagerie apparaît jusqu'à 5 fois plus élevée que l'activité clinique[44]. Il existe une corrélation statistique entre la sévérité de la maladie et le nombre ou la fréquence d'apparition des plaques actives

L'IRM permet également de mettre en évidence les plaques de démyélinisation intra-médullaires. Cependant, l'intérêt principal de la réalisation d'une IRM médullaire chez un patient ayant une suspicion de SEP médullaire est d'éliminer une autre pathologie (en particulier une lésion curable chirurgicalement).

Sur le plan des indications, il est indiscutable qu'il faut réaliser une IRM chez tout patient pour lequel il existe une suspicion clinique de SEP. Le suivi, chez un patient de l'aspect de son IRM cérébrale, une fois que la SEP est certaine n'a cependant, à l'heure actuelle, qu'un intérêt limité (en dehors d'un protocole d'étude précis).

Les études par IRM répétées avec l'injection de produits de contraste paramagnétiques sont en effet très intéressantes dans le cadre de protocoles thérapeutiques de phase III Il a été en effet montré récemment qu'il était possible en étudiant sur un groupe de patients l'effet d'un nouveau médicament sur l'apparition de nouvelles plaques prenant le contraste de prévoir assez rapidement sa possible efficacité clinique. Certains ont ainsi proposé [44], avant la réalisation d'une longue étude randomisée avec des critères d'évolution clinique, de faire un pré-étude plus courte en utilisant des critères d'imagerie. Il serait ainsi possible d'optimiser les protocoles thérapeutiques utilisés. Ce type d'études multicentriques ne se conçoivent bien évidemment que dans des centres spécialisés.

Autres affections démyélinisantes, affections dysmyélinisantes

Qu'il s'agisse d'affections démyélinisantes d'origine toxique, métabolique, virale ou iatrogène (lésions de la substance blanche secondaire à la radiothérapie), ces lésions ne sont bien visualisables qu'en IRM et il n'existe plus d'indication du scanner [23]. Ceci est également vrai dans les affections dysmyélinisantes (leucodystrophies). L'IRM est l'examen de choix dans les atteintes cérébrales secondaires aux anomalies du métabolisme des lipides (maladie de Fabry, maladie de Gaucher) et dans les atteintes cérébrales au cours des mucopolysaccharidoses [7, 39]

PATHOLOGIES DÉGÉNÉRATIVES

Du fait du vieillissement de la population, les maladies neurologiques dégénératives poseront un problème de santé publique de plus en plus important

Démences

Une des causes les plus fréquentes de démence est la maladie d'Alzheimer [16, 52]. Il n'existe pas d'aspect spécifique en imagerie de la maladie d'Alzheimer Les explorations par imagerie servent:

- à éliminer une cause curable de démence (hématome sous-dural, tumeur frontale, hydrocéphalie);

- à donner des arguments permettant d'éliminer une démence d'origine vasculaire;
- à trouver des arguments en faveur du diagnostic d'Alzheimer.

À l'heure actuelle, du fait de la pénurie en nombre d'appareils d'IRM, un certain nombre de patients présentant un tableau de démence sont explorés au scanner. Cet examen permet d'éliminer dans ce contexte une tumeur ou un hématome sous-dural Il a été également décrit au scanner un aspect d'atrophie temporale bilatérale avec atteinte prédominant au niveau des structures hippocampiques

La mise en évidence d'une atrophie hippocampique est cependant nettement plus facile en IRM, surtout si l'on utilise des acquisitions volumiques Il est possible avec ce type d'acquisition d'effectuer des études volumiques quantitatives des hippocampes Il est très probable que l'IRM avec étude quantitative des volumes hippocampiques sera, dans l'avenir, un élément important du diagnostic positif de la maladie d'Alzheimer et de son suivi.

L'IRM est en outre très utile pour discuter l'éventualité d'une démence vasculaire dans laquelle on observe des anomalies de signal très étendues Dans un délai très court, il est fort probable que l'IRM sera l'examen à faire de première intention chez tout patient suspect de maladie d'Alzheimer. Le seul problème que l'on peut rencontrer avec cet examen est celui de l'absence de coopération du patient Ceci est cependant rare au cours des stades de début de la maladie.

La place exacte de l'imagerie morphologique au cours des démences dégénératives autres que celle d'Alzheimer (maladie de Pick, aphasie progressive primaire, dégénérescence du lobe frontal) n'est pas très claire à l'heure actuelle [17]. Il devient cependant de plus en plus nécessaire, du fait du développement de protocoles thérapeutiques au cours de la maladie d'Alzheimer, de séparer correctement ces différentes entités pathologiques et il est bien évident que l'IRM est l'examen qui permet la meilleure évaluation morphologique au cours de ces maladies souvent caractérisées par une atrophie focalisée.

Les encéphalopathies spongiformes (maladies de Creutzfeld-Jakob, Kuru et syndrome de Gerstmann-Straussler) représentent un problème actuel du fait de l'apparition récente de cas de transmission du Creutzfeld-Jakob chez des enfants traités par de l'hormone de croissance d'origine humaine L'IRM est l'examen le plus sensible pour mettre en évidence des anomalies au cours de ces maladies [8, 40]

Maladies dégénératives touchant les noyaux gris centraux

Toutes ces affections (maladie de Huntington, Hallervorden-Spatz, Leigh, cytopathies mitochondriales, maladie de Wilson) ont une sémiologie IRM beaucoup plus riche que leur sémiologie TDM [8]. L'exploration neuroradiologique de ce type de pathologie ne se conçoit plus qu'en IRM d'autant plus que l'on observe dans certaines de ces affections des tableaux neurologiques dramatiques pouvant être d'installation rapide chez des sujets qui peuvent être très jeunes (Leigh, cytopathies mitochondriales).

Parkinson et autres atteintes de la substantia nigra

Le diagnostic de ces affections (maladie de Parkinson, dégénérescences striatonigrales, syndrome de Shy-Drager, paralysie supra-nucléaire progressive) est basé principalement sur la clinique. Il existe des anomalies morphologiques et de signal au niveau du tronc cérébral et de la substantia nigra qui ont été décrites principalement en IRM [8].

Tumeurs cérébrales

L'IRM est l'examen le plus sensible pour faire le diagnostic de tumeur cérébrale. Cet examen donne des renseignements irremplaçables lors du bilan pré-opératoire de ces lésions. Il s'agit également du meilleur examen pour le suivi post-chirurgical immédiat et à distance de ces patients. L'IRM s'est donc imposé progressivement, au cours des dernières années comme un examen irremplaçable chez les patients porteurs de tumeurs intracérébrales. La seule manière de permettre une limitation du nombre d'exams neuroradiologiques effectués chez ces patients est donc, paradoxalement, de leur permettre de bénéficier dans tous les cas et dans les délais les plus brefs des examens par IRM dont ils ont besoin afin d'éviter la réalisation d'exams TDM inutiles qui seront ultérieurement complétés par un examen par IRM [3-5, 22, 25, 35-37, 47, 55].

TUMEURS INTRA-AXIALES

Dans tous les cas de tumeurs intra-axiales, l'IRM est plus sensible que le scanner [3, 22, 25]. L'existence d'un examen TDM "normal" ne dispense donc pas de réaliser une IRM en cas de vraie suspicion de tumeur intra-axiale. L'IRM, grâce à ses capacités de réalisation de coupes dans les trois plans de l'espace, est irremplaçable lors du bilan pré-opératoire. Une injection de produit de contraste paramagnétique doit systématiquement être effectuée en pathologie tumorale.

A l'heure actuelle, en pathologie tumorale, plusieurs auteurs insistent sur l'intérêt des acquisitions IRM 3D. Ce type d'acquisition permet d'obtenir un ensemble de coupes jointives, très fines, sur l'ensemble du volume de la tête du patient en quelques minutes. À partir de cette acquisition, on peut obtenir secondairement des coupes dans tous les plans de l'espace et, surtout, obtenir des images en "rendu volumique" qui sont une aide considérable pour le planning de l'intervention [37]. Dans l'avenir, les techniques d'IRM fonctionnelle seront très utiles pour l'étude pré-opératoire de certaines tumeurs [37].

Le contrôle post-opératoire immédiat en IRM chez les patients opérés de tumeurs intra-axiales s'impose progressivement comme le meilleur examen pour juger de la qualité d'exérèse [1, 24]. Par ailleurs, à plus long terme, l'IRM est l'examen qui permet de dépister des signes de récurrence le plus précocement possible.

AUTRES TUMEURS

Les tumeurs extra-axiales devraient également être diagnostiquées, explorées et suivies uniquement en IRM avec injection de produit de contraste paramagnétique. Il n'y a plus à l'heure actuelle d'indication à réaliser un scanner dans ce type de pathologie. En particulier, toute suspicion de neurinome de l'acoustique ou d'adénome hypophysaire doit être explorée en IRM.

MÉTASTASES CÉRÉBRALES

Ces lésions qui représentent un pourcentage élevé des tumeurs intra-cérébrales posent des problèmes particuliers. Le problème principal est celui de leur dépistage systématique chez les patients pour lesquels on a diagnostiqué une lésion néoplasique. Pour des raisons de pénurie d'appareil, à l'heure actuelle, certaines recherches systématiques de métastases cérébrales se font au scanner. Cependant, tous les articles qui comparent la sensibilité du scanner à celle de l'IRM pour le diagnostic de métastase cérébrale montrent que l'IRM est nettement plus sensible. Il serait donc souhaitable que, dans l'avenir, la recherche systématique de métastase puisse se faire en IRM [3, 5-6, 38, 56]. En cas de métastase cérébrale "unique", à, comme pour toute tumeur intra-cérébrale, le bilan pré-opératoire doit être fait en IRM. Un problème particulièrement important chez ces patients est d'éliminer l'existence d'une autre métastase qui pourrait, dans certains cas, contre-indiquer l'intervention.

Il existe à l'heure actuelle une certaine inflation technique dans les examens proposés pour rechercher des métastases cérébrales. Certains auteurs proposent en particulier l'utilisation de doses doubles voir triples de produit de contraste paramagnétique pour faire le diagnostic de ces lésions. Dans ces conditions, le prix de la quantité de produit de contraste injectée peut commencer à devenir comparable à celui de l'examen par IRM (donc entraîner un doublement du prix total de l'examen). Il est probable qu'il faudra, dans l'avenir, réaliser des évaluations coût/bénéfice précises pour ce type de pratique [6, 56].

Stéréotaxie et IRM interventionnelle

A la suite de plusieurs travaux récents [21, 31] et, en particulier, du travail de l'équipe du Val-de-Grâce [19], il a été montré qu'il était possible d'utiliser l'IRM en conditions stéréotaxiques. Toutes les applications de la stéréotaxie peuvent être réalisées sous repérage IRM. Dans l'avenir, ceci devrait donc permettre d'éviter la construction de salles de radiologie coûteuses, dédiées à la stéréotaxie, et qui ne sont plus indispensables.

L'IRM interventionnelle est une méthode entièrement nouvelle qui permet de réaliser des gestes thérapeutiques sous guidage direct par IRM. Cette méthode très prometteuse est encore au stade de l'évaluation [2].

RÉFÉRENCES

- [1] ALBERT FK, FORSTING M, SARTOR K. ADAMS HP, KUNZE S. Early postoperative Magnetic Resonance Imaging after resection of malignant glioma: objective evaluation of residual tumor and its influence on regrowth and prognosis. *Neurosurg*, 1994, 34 (1): 45-61
- [2] ANZAI Y, DESALLES AAF, BLACK KL, SINHA S. FARAHANI K. BEHNKE EA, CASTRO DJ, LUFKIN RB. Interventional MR Imaging. *Radiographics* 1993, 13: 897-904
- [3] ATLAS SW. Intraaxial Brain Tumors. In ATLAS SW (Ed) *Magnetic Resonance Imaging of the Brain and Spine*. Raven Press, New York 1991 pp 223-326
- [4] ATLAS SW, GROSSMAN RI, GOMORI JM. et al. Hemorrhagic intracranial malignant neoplasms: spinecho MR imaging. *Radiolog'* 1987, 164: 71-77
- [5] ATLAS SW, GROSSMAN RI, GOMORI JM et al. MR Imaging of intracranial metastatic melanoma. *J Comput Assist Tomogr* 1987, 11: 577-582
- [6] BLACK WC. High dose MR in the Evaluation of Brain Metastases: Will increased detection decrease costs ? *Am J Neuroradiol* 1994, 15: 1062-1064
- [7] BOOTHMAN BR, BAMFORD JM, PARSONS MR. Magnetic Resonance Imaging in Fabry's disease. *J Neurol Neurosurg* 1988, 51: 1240-1241
- [8] BRAFFMAN BH, TRONCINI JQ ATLAS SW. The Aging Brain and Neurodegenerative Disorders. In Atlas SW (Ed): *Magnetic Resonance Imaging of the Brain and Spine*. Raven Press, New York 1991 pp 567-624
- [9] BREITER SN, ARROYO S. VINCENT P. et al. Proton MR Spectroscopy in patients with seizure disorders. *Am J Neuroradiol*, 1994, 15:373-384
- [10] BRODTKORB E. NILSEN G. SMEVIK O. et al. Epilepsy and anomalies of neuronal migration: MRI and clinical aspects. *Acta Neurol Scand* 1992, 86: 2432
- [11] BRONEN RA. Epilepsy: The role of MR Imaging. *Am J Neuroradiol* 1992, 15: 1165-1174.
- [12] CAPRA R. MARCIANO N. VIGNOLO LA, CHIESA A, GASPAROTTI R. Gadolinium-pentetic Acid Magnetic Resonance Imaging in Patients with Relapsing Remitting Multiple Sclerosis. *Arch Neurol* 1992, 49: 687-689
- [13] CASCINO GD, JACK CR, SHARBROUGH FW and coll. MRI assessments of hippocampal pathology in extratemporal lesional epilepsy. *Neurology* 1993, 43 :2380-2382
- [14] CHANG KY, HAN MH, KIM HS. and coll. Delayed Encephalopathy after Acute Carbon Monoxide intoxication: MR Imaging Features and Distribution of Cerebral White Matter Lesions. *Radiology* 1992, 184 :117-122
- [15] CHONG WK, SWEENEY B. WILKINSON ID et coll Proton Spectroscopy of the Brain in HIV Infection: correlation with clinical Immunologic, and MR Imaging Findings. *Radiology* 1993, 188: 119-124
- [16] CHUN MR, MAYEUX R Alzheimer's disease. *Curr Opin' Neurol* 1994, 7: 299-304
- [17] DALLA BARBA G. BOLLER F. Non-Alzheimer degenerative dementias. *Curr Opin Neurol* 1994, 7: 305-309
- [18] DEMAEREL P. VAN HECKE P. VAN OOSTENDE S et coll. Bacterial metabolism shown by magnetic resonance spectroscopy. *Lancet* 1994, 344 :1234-1235
- [19] DEROSIER C, DELEGUE G. MUNIER T, PHARABOZ C, COSNARD G. IRM, distorsion géométrique de l'image et stéréotaxie. *J Radiol* 1991, 72 (6-7): 349-353

- [20] DONOVAN POST MJ, BERGER JR, DUNCAN R et coll. Asymptomatic and Neurologically Symptomatic HIV-Seropositive Subjects: Results of Long-term MR Imaging and Clinical Follow-up. *Radiology* 1993, 188: 727-733.
- [21] DORMONT D, ZERAH M, CORNU Ph, PARKER F, AUBERT B, SIGAL R, FRANCKE JP, ZOUAOUI A, MARSAULT C. A technique of measuring the precision of an MR guided ste. rectaxic installation using anatomic specimens. *Am J Neuroradiol* 1994, 15: 365-371
- [22] EARNEST F, KELLY PJ, SCHEITHAUER BW et coll. Cerebral astrocytomas: histopathologic correlation of MR and CT contrast enhancement with stereotactic biopsy. *Radiology* 1988, 166: 823-827
- [23] EDWARDS MK, BONNIN JM. White matter diseases. In ATLAS SW (Ed): *Magnetic Resonance Imaging of the Brain and Spine*. Raven Press, New York 1991 pp 467-501
- [24] FORSTING M, AU3ERT FK, KUNZE S, ADAMS HP, ZENNER D, SARTOR K. Extirpation of Glioblastomas: MR and CT Follow-up of Residual Tumor and Regrowth patterns. *Am J Neuroradiol* 1993, 14: 77-87
- [25] GRAIF M, BYDDER GM, STEINER RE, NIENDORF P, THOMAS WT, YOUNG IR. Contrastenhanced MR imaging of malignant brain tumors. *Am J Neuroradiol* 1985, 6: 855-862
- [26] HANSMAN WHITEMAN ML, DONOVAN POST MJ, BERGER JR et coll. Progressive multifocal lenkoencephalopathy in 47 HIV. seropositive Patients: Neuroimaging with clinical and pathologic correlation. *Radiology* 1993, 187: 233-240.
- [27] HARRIS JO, FRANK JA, PATRONAS N, McFERLIN DE, McFARLAND HF. Serial Gadolinium-enhanced Magnetic Resonance Imaging Scans in Patients with Early, Relapsing-remitting Multiple Sclerosis: Implications for clinical trials and Natural History. *Ann Neurol* 1991, 29 : 548-555.
- [28] HEINZ R, FERRIS N, LEE EK et coll MR and Positron Emission Tomography in the Diagnosis of Surgically Correctable Temporal Lobe Epilepsy. *Am J Neuroradiol* 1994, 15: 1341-1348.
- [29] JACK CR Epilepsy: Surgery and Imaging. *Radiology* 1993: 635-646.
- [30] JACKSON GD, CONNELLY A, CROSS JH et coll. Functional magnetic resonance imaging of focal seizures. *Neurology* 1994, 44: 850-856.
- [31] KONDZIOLKA D, DEMPSEY PK, LUNSFORD LD et coll A comparison between Magnetic Resonance Imaging and Computed Tomography for Stereotactic Cocrdinate Determination. *Neurosurgery* 1992, 30: 402-407
- [32] KoRoGI Y, TAKAHASHI M, SHINZATO J et coll. MR Fndings in Two Presumed Cases of Mild Central Pontine Myclinolysis. *Am J Neuroradiol* 1993, 14: 651-654.
- [33] KREIS R, ROSS BD, FARROW NA. Metabolic Disorders of the Brain in Chronic Hepatic Encephalopathy Detected with H-1 MR Spectroscopy. *Radiology* 1992, 182: 19-27.
- [34] KUCHARCZYK W and HENKELMAN RM. Visibility of Calcium on MR and CT: Can MR Show Calcium that CT Cannot ? *Am J Neuroradiol* 1994, 15: 1145-1148.
- [35] LEE BCP, KNEELAND JB, CAHIUL PT, DECK MDF. MR recognition of supratentorial tumors. *Am J Neuroradiol* 1985, 6: 871-878
- [36] LEE Y, VAN TASSEL P, BRUNER JM, MOSER RP, SHARE JC. Juvenile pilocytic astrocytomas: CT and MR characteristics. *Am J Neuroradiol* 1989, 10: 363-370
- [37] LEEDS NE, JACKSON EF. Current imaging techniques for the evaluation of brain neoplasms. *Curr Opin Oncol* 1994, 6 (3): 254-261
- [38] MAYR NA, YUH WT.C, MUHONEN MG, FISHER DJ, NGUYEN HD, EHRHARDT JC, WEN BC, DOORNBOS JF, HUSSEY DH. Cost effectiveness of High dose MR contrast studies in the evaluation of brain metastases. *Am J Neuroradiol* 1994, 15: 1053-1061

- [39] MURATA R, NAKAJIMA S, TANAKA A, et coll. MR Imaging of the brain in patients with mucopolysaccharidosis. *Am J Neuroradiol* 1989, 10: 1165-1170
- [40] MURMAN DL, FREY KA. Neuroimaging of epilepsy, movement disorders and degenerative diseases. *Curr Opin Neurol* 1993, 6: 919-926
- [41] NG T, COMAIR YG, XUE M and coll. Temporal Lobe Epilepsy: Presurgical Localization with proton Chemical Shift Imaging. *Radiology* 1994, 193: 465-472.
- [42] O'MALLEY JP, ZIESSMAN HA, KUMAR PN et coll. Diagnosis of intracranial Lymphoma in patients AIDS: Value of Tl Single-Photon Emission Computed Tomography. *Am J Roentgenol* 1994, 163: 417-421.
- [43] OKSANEN V. Neurosarcoidosis. *Sarcoidosis* 1994, 11: 76-79.
- [44] PATY WP. Magnetic resonance in multiple sclerosis. *Curr Opin Neurol and Neurosurg* 1993, 6: 202-208
- [45] ROSS BD, JACOBSON S, VILLAMIL F. et al. Subclinical Hepatic Encephalopathy: Proton MR Spectroscopic Abnormalities. *Radiology* 1994, 193: 457-463.
- [46] SELTZER S, MARK AS, ATLAS SW. CNS Sarcoidosis: Evaluation with contrast-Enhanced MR Imaging. *Am J Roentgenol* 1992, 158: 391-397.
- [47] SPOTO GP, PRESS GA, HESSELINK JR, SOLOMON M. Intracranial ependymoma and subependymoma MR manifestations. *Am J Neuroradiol* 1990; 11: 83-91
- [48] TAJIMA Y, HOMMA S, SINPO K. et coll. Clinico-Radiological Findings of NeuroBehcet's Syndrome. *Internal Med*, 1994, 33: 136-141.
- [49] TATUM WO, ALAVI A, STECKER MM. Technetium-99m-HMPAO SPECT in Partial Status Epilepticus. *J Nucl Med* 1994, 35: 1087-1094.
- [50] THOMAS LO, BOYKO OB, ANTHONY DC, BURGER PC. MR Detection of Brain iron. *Am J Neuroradiology* 1993, 14: 1043-1048.
- [51] TIEN RD, FELSBERG GJ, OSUMI A. Herpesvirus Infections of the CNS: MR Findings. *Am J Roentgenol* 1993, 161: 167-176.
- [52] WALKER LC. Progress in the diagnosis of Alzheimer's Disease. *Neurobiol Aging* 1994, 15: 663-665
- [53] WALLACE CJ, SELAND P, FONG TC. Multiple Sclerosis: The impact of MR Imaging. *Am J Roentgenol*. 1992; 158: 849-857
- [54] WARACH S, LEVIN IM, SCHOMER DL et coll. Hyperperfusion of Ictal Seizure Focus Demonstrated by MR Perfusion Imaging. *Am J Neuroradiology* 1994, 15: 965-968.
- [55] YUE NC. Advances in brain tumor imaging. *Curr Opin Neurol* 1993, 6 (6): 831-840
- [56] YUH WTC, FISHER DJ, RUNGE VM, ATLAS SW, HARMS SE, MARAVILLA KR, MAYR NA, MOLLMAN JE, PRICE AC. Phase III multicenter trial of High dose Gadoteridol in MR Evaluation of brain metastases. *Am J Neuroradiol* 1994, 15: 1037-1051

Pathologies cérébro-vasculaires : stratégies diagnostiques et thérapeutiques

Les maladies cérébro-vasculaires doivent être envisagées sous un double aspect: diagnostique et thérapeutique. Les moyens techniques mis en œuvre sont fonction de l'objectif visé: explorations à visée diagnostique, gestes thérapeutiques.

Investigations diagnostiques

Que la pathologie soit extra- ou intracrânienne, sa démonstration fait appel à des méthodes d'investigation atraumatiques: ultrasons, scanner, IRM, ARM (angiographie par résonance magnétique (angio-IRM))

STÉNOSE CAROTIDIENNE

Une méta-analyse à partir de 568 articles, prenant pour référence l'angiographie carotidienne, compare le pouvoir diagnostique de différentes techniques non invasives (Doppler carotidien, écho Doppler couleur et angio-IRM), appliqué aux sténoses et occlusions carotidiennes athéromateuses.

Pour une occlusion complète, les trois tests ont une sensibilité de 0,82 à 0,86 et une spécificité de 0,98. Pour une sténose à 70 % ou plus, la sensibilité est de 0,83 à 0,86 et la spécificité de 0,89 à 0,94.

Les auteurs concluent que le Doppler carotidien, l'écho-Doppler couleur et l'ARM, pour un diagnostic d'occlusion carotidienne complète ou d'une sténose égale ou supérieure à 70 % ont des taux de succès équivalents [1].

La valeur diagnostique du scanner spiralé par rapport à l'angiographie (artériographie sélective) prise comme méthode de référence retrouve un taux de

corrélation élevée ($R=0,932$) avec dans 20 % des cas néanmoins une possibilité de surévaluation du degré de sténose liée à la présence de calcifications [2, 3].

ISCHÉMIE CÉRÉBRALE

Si la place du scanner à la phase initiale demeure primordiale pour exclure une hémorragie cérébrale, le rôle de l'IRM et de l'ARM s'accroît progressivement aux phases aiguës et subaiguës de l'ischémie cérébrale. Les lésions sténotiques ou thrombotiques intracrâniennes sont étroitement corrélées à la distribution territoriale des infarctus cérébraux. Les corrélations établies entre ARM et angiographie conventionnelle sont excellentes [4-7].

Une part de substitution d'activité tomодensitométrique vers l'IRM d'emblée dans le cadre de l'ischémie cérébrale aiguë peut être anticipée par le recours à l'imagerie de diffusion qui permettra un diagnostic précoce et précisera l'étendue de la lésion ischémique.

En matière d'accident ischémique transitoire, la combinaison IRM-ARM permet d'envisager le dépistage des lésions athéromateuses intra- et extracrâniennes, de sélectionner les patients entrant dans des essais thérapeutiques et de mieux orienter le recours aux techniques invasives [8].

MALFORMATIONS VASCULAIRES CÉRÉBRALES

Deux types de malformations sont à considérer:

- les malformations artério-veineuses cérébrales;
- les anévrismes.

Le diagnostic des malformations artério-veineuses cérébrales: relève de l'IRM. Que l'examen soit fait en phase hémorragique ou non, l'IRM permet de topographier le nidus angiomateux, de préciser son caractère compact ou non. L'ARM permet une étude globale des apports artériels et des afférents veineux [9].

L'anévrisme artériel intracrânien: la complication la plus fréquente de l'anévrisme intracrânien est la rupture dont le diagnostic repose sur l'examen tomодensitométrique dans 95 % des cas. La fréquence de l'hémorragie méningée par rupture anévrysmale est d'environ 1/10 000. L'anévrisme est unique dans 81 % des cas, situé sur la circulation antérieure (92 % des cas) et d'une taille inférieure à 12 mm (78 % des cas). Idéalement, dans le cadre de l'hémorragie sous-arachnoïdienne, la situation d'urgence conduit à réaliser un scanner SPC et APC (scanner spiralé) suivi d'une artériographie cérébrale.

Les études épidémiologiques ont montré qu'un individu sur 100 présente un anévrisme artériel intracrânien, mais que seul un anévrisme sur 2 saignera pendant l'espérance de vie. Le risque de saignement d'un anévrisme unique non rompu est estimé à 3 % par an. Sachant que l'hémorragie méningée est immédiatement mortelle dans 1/3 des cas, le dépistage d'un anévrisme intracrânien est important si l'on songe à diminuer le taux de mortalité lié à l'hémorragie méningée. Bien qu'il soit possible, par ARM, de dépister de manière rétrospective des anévrismes d'une taille égale à 3 mm, les études prospectives montrent que la taille critique de détection de ces malformations est de

5 mm. Pour une taille de 5 mm, la sensibilité de l'ARM en séquence TOF (*Time of flight*) est de 87,5 %, alors qu'elle n'est que de 75 % pour les séquences en contraste de phase.

En conclusion: Bien qu'une taille inférieure à 5 mm n'exclue pas la possibilité d'une rupture anévrysmale, l'ARM apparaît être un moyen efficace du dépistage des anévrysmes intracrâniens non rompus dès lors que leur taille atteint ou dépasse 5 mm [10].

THROMBOSES VEINEUSES CÉRÉBRALES

La pathologie veino-occlusive cérébrale fait appel à la combinaison IRM-ARM. Cette dernière, en dépit de difficultés techniques, permet, en séquence oblique TOF 2-D, de se passer des explorations vasculaires traditionnelles [11].

INDICATIONS RÉSIDUELLES DE L'ANGIOGRAPHIE DIAGNOSTIQUE

- Une seule indication indiscutable: l'hémorragie méningée. Compte tenu des limitations de l'ARM et quelles que soient les possibilités diagnostiques de l'angioscanner en technique spiralée, l'angiographie des 4 axes à destinée encéphalique demeure l'examen clé du diagnostic d'anévrysme artériel intracrânien.

- Les indications discutables concernent la pathologie vasculaire cérébrale ischémique:

- Faut-il explorer par angiographie les patients porteurs de sténose carotidienne symptomatique démontrée par les explorations Traumatiques ? Pour chaque patient le coût bénéfice-risque doit être discuté sachant que, bien que le risque de complication neurologique de l'angiographie cérébrale soit faible (1 %), celui-ci est significativement accru pour des patients présentant un athérome des troncs supra-aortiques (2,5 %) [12].

- Faut-il pratiquer une angiographie cérébrale pour des patients ayant présenté un accident vasculaire ischémique dont le bilan Biologique demeure négatif ? Le diagnostic de vascularite du système nerveux central repose sur la ponction lombaire et l'IRM. L'angiographie cérébrale est nécessaire au diagnostic d'artérite distale [13].

- Thrombose veineuse: bien que l'IRM multiséquentielle d'emblée soit l'examen clé, l'artériographie reste indiquée en deuxième intention en cas de doute diagnostique.

Thérapeutiques

La neuro-angiographie interventionnelle demeure à ce jour une discipline en cours d'évaluation dont les champs d'application sont au nombre de trois

- Traitement endovasculaire des malformations artério-veineuses cérébrales.
- Traitement endovasculaire des anévrysmes.
- Fibrinolyse intra-artérielle et dilatation vasculaire.

MALFORMATIONS ARTÉRIO-VEINEUSES CÉRÉBRALES

Pour 20 % des cas environ, le traitement endovasculaire permet un traitement complet des malformations artério-veineuses cérébrales. Dans la vaste majorité des cas, il contribue à la dévascularisation des nidus angiomateux et permet soit un traitement chirurgical, soit un traitement radio-chirurgical secondaire.

LES ANÉVRYSMES INTRACRÂNIENS

Le traitement fait appel aux microcoils à détachement contrôlé Les indications de cette modalité de traitement sont reconnues pour les anévrysmes du tronc basilaire, les échecs chirurgicaux, les anévrysmes rompus de patients de plus de 65 ans quelle que soit leur localisation. La validation de cette technique, chez les sujets de moins de 65 ans, pour des anévrysmes de découverte fortuite ou après rupture, toutes localisations confondues, doit être évaluée préalablement par études multicentriques comparant chirurgie, abstention thérapeutique et traitement endovasculaire.

Fibrinolyse intra-artérielle et angioplastie des artères extra-crâniennes sont des techniques en cours d'évaluation et doivent faire l'objet d'études contrôlées pour définir leur champ d'application [14].

Conclusion

La neuro-angiographie interventionnelle représente une modalité nouvelle de prise en charge thérapeutique de patients au moyen de techniques de radiologie vasculaire de pointe. Les modes de fonctionnement et les perspectives de développement sont tirés des conclusions du groupe de travail consacré à l'évolution de la neuroradiologie interventionnelle (L. Picard).

La mise en œuvre de cette modalité thérapeutique suppose que soit satisfait un certain nombre d'impératifs techniques et humains:

- Une salle d'angiographie dédiée, numérisée, biplan rotationnel, totalement automatisée, qui permet à l'opérateur de conduire et contrôler le geste endovasculaire.
- Au plan humain, la formation, la qualification et l'accréditation pourraient amener à la reconnaissance d'une sous-spécialité de neuroradiologie interventionnelle, garant de la compétence de l'intervenant. Le fonctionnement de ces unités doit être défini dans une pratique réglée et dans le cadre de l'urgence, afin de constituer les équipes médicales et paramédicales étoffées et compétentes, susceptibles de faire face aux besoins.

La prise de décision multidisciplinaire fait que la neuro-angiographie interventionnelle ne peut être effectuée que dans le cadre d'un environnement médical de type neurosciences intégrant neurologie, neurochirurgie et réanimation. La neuroradiologie interventionnelle qui, au confluent de diverses spécialités, ouvre un domaine nouveau de compétence médicale, ne peut être effectuée que dans le cadre de structures spécialisées. L'évaluation des besoins, la

technicité des gestes, les prises de décisions collégiales, le coût et la sophistication des équipements radiologiques font que son développement doit passer par un schéma d'organisation régionale.

RÉFÉRENCES

- [1] BLAKELEY DD, ODDONE EZ, HASSELBLAD V, SIMEL DL, MATCHAR DB. Non invasive carotid artery testing. A meta analytic Review. *Ann Intern Med* 1995, 122, 360-7
- [2] CUMMING MJ, MORROW IM. Carotid artery stenosis: a prospective comparison of CT angiography vs catheter angiography. *Am J Roentgenol* 1994, 164, 517-523
- [3] MARKS MP, NAPEL S, JORDAN JE, ENZMANN DR. Diagnosis of carotid artery disease: preliminary experience with maximum-intensity-projection spiral CT angiography. *Am J Roentgenol* 1993, 160, 1267-1271
- [4] DE CREPIGNY AJ, TSUURA M, MOSELEY M, KUCHARCZYK J. Perfusion and diffusion MR imaging of thromboembolic stroke. *Magn Reson Imaging* 1993, 3, 746-754
- [5] MINTOROVITCH MJ, MOSELEY ME, CHILEUITT L, SHIMIZU H, COHEN Y, WEINSTEIN PR. Comparison of diffusion and T2-weighted MRI for the early detection of cerebral ischaemia and reperfusion. *Magn Reson Med* 1991, 18, 39-50
- [6] MOSELEY ME, KUCHARCZYK J, MINTOROVITCH J et al. Diffusion-weighted MR imaging of acute stroke; correlation with T2-weighted and magnetic susceptibility-enhanced MR imaging in cats. *Am J Neuroradiol* 1990, 11, 423-429
- [7] JOHNSON BA, HEISERMAN JE, DRAYER BP, KELLER PJ. Intracranial MR angiography: its role in the integrated approach to brain infarction. *Am J Neuroradiol* 1994, 15, 901-908
- [8] HASSO AN, STRINGER WA, BROWN KD. Cerebral ischemia and infarction. *Neuroimaging Clin N Am* 1994, 4, 733-52
- [9] HOANG TA, HASSO AN. Intracranial vascular malformations. *Neuroimaging Clin N Am* 1994, 4, 8823-47
- [10] HUSTON J, NICHOLS DA, LUETMER PH, GOODWIN JT, MEYER FB, WIEBERS DO, WEAVER AL. Blinded prospective evaluation of sensitivity of MR angiography to known intracranial aneurysms: importance of aneurysm size. *Am J Neuroradiol* 1994, 15, 1607-14
- [11] LEWIN JS, MASARYK TJ, SMITH AS, RUGGIERI PM, ROSS JS. Time of flight intracranial MR venography: evaluation of the sequential oblique section technique. *Am J Neuroradiol* 1994, 15, 1657-64
- [12] HEISERMAN JE, DEAN BL, HODAK JA, FLOM RA, BIND CR, DRAYER BP, FRAM EK. Neurologic complications of cerebral angiography. *Am J Neuroradiol* 1994, 15, 1401-1407
- [13] STONE JH, POMPER MG, ROUBENOFF R, MILLER TJ, HELLMANN DB. Sensitivities of noninvasive tests for central nervous system vasculitis: a comparison of lumbar puncture, computed tomography, and magnetic resonance imaging. *J Rheumatol* 1994, 21 (12), 77-82
- [14] ASPLUND K. Stroke therapy. time for a clinical breakthrough: introduction. *J Intern Med* 1995, 237 (1), 73-78

Traumatismes crâniens

Indication de l'imagerie

En raison des évolutions péjoratives parfois foudroyantes ou en plusieurs paliers, l'indication de l'imagerie est très souvent impérative et ce, quelle que soit l'intensité du traumatisme [1-3].

Si les traumatismes simples sont d'exploration aisée, les polytraumatismes doivent pouvoir être explorés sans manipulation intempestive et donc par une méthode d'imagerie performante quel que soit l'organe exploré: c'est le cas de la scanographie [2, 4].

L'imagerie est donc indiquée:

Pour établir un diagnostic positif des différentes lésions traumatiques [hématomes, contusions] [5,6].

- Pour réaliser un bilan lésionnel complet (os et parties molles [7]).
- En bilan préthérapeutique chirurgical [8].
- Au cours de la surveillance des premiers jours suivant le traumatisme [9,10].

Selon le type de lésion, l'une ou l'autre des deux modalités sera utilisée (scanographie ou IRM) [11].

RADIOGRAPHIES STANDARDS

- Elles n'ont plus de place.
- Normales, elles entretiennent une fausse sécurité [12].
- En cas de fracture, elles nécessitent un complément scanographique.

SCANOGRAPHIE CRÂNIENNE

Elle reste l'examen de première intention pour rechercher des lésions cérébrales à la phase aiguë d'un traumatisme crânien [1,5,13]. Elle répond aux différentes situations d'urgence.

Avantages

- Rapidité de l'examen et de la mise en place du patient.
- Suffisamment sensible et spécifique dans le diagnostic des hémorragies cérébrales et des complications des fractures [14].
- Exploration des structures osseuses de la base du crâne, de la face.
- Évaluation plus précise des lésions cervicales associées (en particulier grâce aux acquisitions hélicoïdales).
- Exploration combinée chez les polytraumatisés (thorax + abdomen).
- Chez le nouveau-né: supérieure aux ultrasons pour les hémorragies extracérébrales (+ rachis osseux)
- Plus grande facilité dans la mise en œuvre de la surveillance des patients au cours du suivi thérapeutique.
- Surveillance simple et accès facile pour les équipes de réanimation: - plus grande diffusion territoriale; - coût plus faible que l'IRM.

Inconvénients

- Non spécifique à la technique: la grande diffusion de ces équipements suppose une compétence des médecins radiologues dans tous les centres de ramassage [15].
- Spécifique: moindre résolution en contraste que l'IRM dans l'exploration des parties molles et en particulier dans l'évaluation la plus complète des lésions traumatiques de l'encéphale [11, 16]

IRM

L'IRM est l'examen le plus précis et surtout le plus sensible dans l'évaluation des lésions encéphaliques [11, 16-20] en particulier les lésions infratentorielles (contusions ou hématomes) touchant des structures médianes (corps calleux ou tronc cérébral) [17-18]. Cet examen permet en outre de préciser, à la phase aiguë, le nombre et la topographie des lésions et d'en fixer le pronostic. Il permet une nouvelle classification des lésions et peut-être une meilleure prise en charge des patients à la phase aiguë [11, 26].

A distance du traumatisme, l'IRM permet de déterminer les lésions séquellaires en y associant les évaluations psychométriques [21, 22]. Cependant, l'évaluation du débit sanguin régional par le SPECT à la phase chronique est mieux corrélée aux déficits neuro-psychologiques que l'IRM ou la scanographie [23]

Avantages dans le cas de lésions cérébrales

La grande résolution en contraste explique que l'IRM est l'examen de choix dans le bilan des lésions encéphaliques [16, 20].

Dans le contexte actuel de l'urgence, l'IRM devra être réservée aux patients dont les signes neurologiques déficitaires prédominent et pour lesquels l'examen scanographique est considéré comme normal ou peu spécifique.

C'est le cas pour les lésions non hémorragiques comme l'infarctus et les contusions du tronc cérébral [17], les lésions de dilacération de la substance blanche [16, 18, 20], les contusions corticales et les dissections artérielles traumatiques (angio-IRM).

Avantages dans le cas de lésions extra cérébrales

L'IRM est souvent plus spécifique que la scéno-graphie pour apprécier les hémorragies subaiguës ou chroniques et distinguer les hydrocéphalies externes, (espaces sub-arachnoïdiens dilatés) des hématomes sous-duraux chroniques (en particulier chez les enfants battus). Dans ce dernier exemple, les ultrasons et la scéno-graphie ne montrent que des collections extracérébrales aspécifiques. Mais surtout, l'IRM montre l'hémosidérine stigmatique pathognomonique d'une hémorragie ancienne [24-25].

Inconvénients

- Faible détection des lésions osseuses (base du crâne).
- Malheureusement peu diffusée.
- Examen long par rapport au scanner.
- Plus de complexité et plus grand coût de la surveillance en réanimation.
- Onéreux à l'achat et à la maintenance.

Conclusion

L'IRM constitue le meilleur moyen de mettre en évidence les lésions traumatiques de l'encéphale et de proposer une nouvelle manière d'appréhender le pronostic des patients à la phase aiguë d'un traumatisme crânien grave. Sa très grande résolution en contraste en fait une modalité d'exploration insurpassée des lésions de contusion des structures médianes et sous-tentorielles. Les études ont montré sa grande sensibilité au jour 2 du traumatisme [11], ce qui place l'IRM actuellement en seconde intention après la scéno-graphie. Néanmoins, sa mise en œuvre est complexe pour des patients sous assistance respiratoire; sa méconnaissance complète des lésions osseuses cranio-faciales et cervicales ainsi que ses performances modestes dans l'exploration des traumatismes thoraciques et abdomino-pelviens expliquent l'intérêt de la scanographie (surtout hélicoïdale). Par ses performances et quelle que soit la région explorée, la scanographie constitue la modalité la plus simple pour obtenir un bilan complet chez un polytraumatisme ou une exploration rassurante chez les traumatisés crâniens mineurs

Actuellement, si la scéno-graphie occupe la première place dans la chronologie des examens des traumatisés crâniens, l'IRM doit devenir, au cours des prochaines années, la seule modalité d'exploration en imagerie des lésions cérébrales et médullaires tant à la phase aiguë qu'à la phase chronique.

RÉFÉRENCES

- [1] DAVIS R et coll. Cranial computed tomography scans in children after minimal head injury with loss of consciousness. *Ann Emerg Med* 1994, 24-4
- [2] ALFARO D et coll. Accuracy of interpretation of cranial tomography scans in an emergency medicine residency program. *Ann Emerg Med* 1995 25 (2): 169-74
- [3] RICHLESS LK et coll. A prospective evaluation of radiologic criteria for head injury patients in a community emergency department. *Am J Emerg Med* 1993, 11 (4): 327-30
- [4] SCHYNOLL W et coll. A prospective study to identify high-yield criteria associated with acute intracranial computed tomography findings in head injured patients. *Am J Emerg Med* 1993, 11 (4): 321-326
- [5] ZIMMERMAN R. BILANIVK L. Pediatric head trauma. *Neuroimaging Clin N Am* 1994, 4 (2)
- [6] REINUS W et coll. Practical selection criteria for noncontrast cranial computed tomography in patients with head trauma. *Ann Emerg Med* 1993, 22 (7): 1148-55
- [7] NICOL J. JOHNSTONE J. Temporal bone fractures in children: a review of 34 cases. *Accident Emerg Med* 1994, 11, 216-222
- [8] SCHUTZMAN S et coll. Epidural hematomas in children. *Ann Emerg Med* 1993, 22 (3): 535-541
- [9] POON WS et coll. Traumatic extradural hematoma of delayed onset is not a rarity. *Neurosurgery* 1992, 30 (5): 681-686
- [10] SNOEY ER et coll. Delayed diagnosis of subdural hematoma following normal computed tomography scan. *Ann Emerg Med* 1994, 23 (5): 1127-31
- [11] ORRISON WW et coll. Blinded comparison of cranial CT and MR in closed head injury evaluation. *Am J Neuroradiol* 1994, 12 (2): 351-6
- [12] Ros SP et coll. Are skull radiographs useful in the evaluation of asymptomatic infants following minor head injury ? *Pediatr Emerg Care* 1992, 8 (6): 328-30
- [13] HELFAER M et coll. Head injury in children. *Curr Opin Pediatr* 1993, 5: 303-309
- [14] VERA M et coll. Computed Tomography Imaging in Children with Head Trauma: Utilization and Appropriateness from a Quality Improvement Perspective. *Infect Cont Hosp Epidemiol* 1993, 14: 491-499
- [15] ROSZLER MH et coll. Resident investigation of emergency computed tomographic scans. *Invest Radiol* 1991, 26 (4): 347-6
- [16] MITTL et coll. Prevalence of MR evidence of diffuse axonal injury in patients with mild head injury and normal head CT findings. *Am J Neuroradiol* 1994, 12 (8): 1583-9
- [17] GENTRY LR et coll. Traumatic brain stem injury. *Radiology* 1989, 171 (1): 177-87
- [18] GENTRY LR, THOMPSON B. GODERSKY JC. Trauma to the corpus callosum. *Am J Neuroradiol* 1988, 9 (6): 1129-38
- [19] BONSIGNOR JP, VILLEVIEILLE T, VINCENTI-ROUQUETTE I, BRIQUIN L, COSNARD G. L'IRM à la phase aiguë du traumatisé crânien grave. *Cah Anesthesiol* 1994, 42 (4): 459-66
- [20] MENDELSON DB et coll. Corpus callosum lesions after closed head injury in children: MRI, clinical features and outcome. *Neuroradiology* 1992, 34 (5): 384-8
- [21] ANDERSON CV, BIGLER ED. Ventricular dilatation, cortical atrophy and neuropsychological outcome following traumatic brain injury. *J Neuropsychiatry Clin Neurosci* 1995, 7 (1): 4248

- [22] KURTH SM et coll. Neuropsychological outcome and quantitative image analysis of acute heamorrhage in traumatic brain injury: preliminary findings. *Brain Inj* 1994, 8 (6): 489-500
- [23] BAVETTA S et coll. A prospective study comparing the SPECT with MRI and CT as prognostic indicators following severe closed head injury. *Nucl Med Commun* 1994, 15 (12): 961-8
- [24] ACKERMAN A. Current issues in the care of the head-injured child. *Curr Opin Pediat* 1991, 3: 433-438
- [25] NARWOOD-NASH D. Abuse to the Pediatric Central Nervous System. *Am J Neuroradiol* 1992, 13: 569-573
- [26] MARSHALL LF et coll. The prognosis of head injury requires a classification based on computed axial tomography. *J Neurotrauma* 1992, 9 (suppl 1): S287-92

Stratégies diagnostiques

en imagerie ORL

Pathologie des sinus

INFLAMMATOIRE

La pathologie inflammatoire chronique des cavités naso-sinusiennes est extrêmement fréquente. Son exploration est source de dépenses abusives en imagerie, essentiellement en raison d'une pratique injustifiée et répétée des clichés standards

Clichés standards

Le diagnostic de sinusite aiguë reste clinique. Un simple cliché de Blondeau vérifiera l'efficacité du traitement médical si nécessaire.

En matière de sinusite chronique, les incidences classiques de la radiologie standard (face haute, Blondeau, profil) sont de moins en moins utiles. Elles étudient mal l'ethmoïde et la région osseuse. Elles sont incapables de fournir au chirurgien une précision anatomique suffisante. La sensibilité est médiocre, même pour le diagnostic de sinusite maxillaire avec niveau hydre-aérique, qui n'est que de 50 à 80 % si l'on prend pour référence l'aspiration antrale. La sensibilité diagnostique est encore plus défavorable pour les autres sinus et en particulier pour l'ethmoïde et le sphénoïde. Ainsi, lorsque la prise en charge clinique émane d'un spécialiste ORL, l'étape standard est la plupart du temps court-circuitée et une tomodensitométrie est directement demandée. Par contre, le cliché panoramique dentaire garde tout son intérêt pour rechercher une origine dentaire à une sinusite maxillaire isolée.

Tomodensitométrie (TDM)

Elle s'est imposée comme le meilleur examen, offrant un bilan anatomique précis des atteintes. Cependant, l'incidence élevée des anomalies sinusiennes délectables par la TDM chez des sujets asymptomatiques doit inciter à la prudence.

À ce titre le compte-rendu de l'examen TDM doit être le plus descriptif possible et fournir au clinicien des réponses précises concernant

- La topographie et l'extension des atteintes des cavités sinusiennes, en particulier à l'étage de l'ethmoïde.
- L'atteinte ou le respect de l'unité ostioméatale moyenne et/ou des autres régions méatiques.
- La recherche d'une cause dentaire ou d'une pathologie de confinement osseux c'est-à-dire de malformation(s) anatomique(s) permanente(s), en précisant leur rapport avec l'unité ostioméatale et leur retentissement potentiel sur le drainage mucociliaire des cavités sinusiennes. Un dentascanner est parfois nécessaire en complément de la TDM classique pour affirmer la contiguïté entre une lésion dentaire et le sinus.
- L'existence de variantes anatomiques exposant à un risque accru de complication chirurgicale.

Un diagnostic étiologique peut parfois être porté sur les données de la TDM (pour exemples: opacité du bas-fond du sinus maxillaire associée à un kyste radicaire, épaississement en cadre du sinus maxillaire et opacités des cellules ethmoïdales antérieures associés à une volumineuse concha bullosa obstruant le hiatus semilunaire ..). Cependant, dans la majorité des cas, il faut rester prudent et n'envisager un diagnostic final qu'en étroite collaboration avec le clinicien qui aura préalablement réalisé une endoscopie nasale.

Dans tous les cas, la TDM est un examen indispensable au bilan lésionnel précis des atteintes muqueuses et osseuses des différentes cavités sinusiennes et à la recherche préopératoire de variantes anatomiques à risque chirurgical

L'IRM est inutile. Lorsqu'elle est réalisée pour une autre raison, il est fréquemment retrouvé des anomalies inflammatoires. Un bilan complémentaire TDM ne sera réalisé qu'en fonction du contexte clinique.

PATHOLOGIE TUMORALE

L'exploration des tumeurs naso-sinusiennes repose sur le couple indissociable TDM/IRM. L'intérêt est triple:

- diagnostique
- bilan d'extension de la tumeur
- surveillance après traitement

La place des radiographies standards est nulle. Elles ne montrent que des tumeurs avancées. Elles sont causes de retard diagnostique lorsqu'elles révèlent une opacité ou un comblement d'allure inflammatoire.

Recherche de neurinome

La prescription d'un bilan d'imagerie à la recherche d'un neurinome de l'acoustique doit être précédée d'un bilan clinique spécialisé.

La recherche de neurinome repose actuellement sur l'IRM avec injection de gadolinium. Si l'on dispose sur l'imageur IRM de séquences récentes pondérées en T2 (écho de spin rapide 2D ou 3DFT), l'examen pourra alors mieux préciser les rapports du neurinome avec le fond du méat acoustique interne (déterminant pour le choix de la voie d'abord) et le point de départ du neurinome. Ces séquences ne doivent pas surseoir à l'utilisation de gadolinium car seules les séquences injectées pourront mettre en évidence des lésions non tumorales fibro-inflammatoires d'origine virale ou autre du labyrinthe membraneux.

Les radiographies standards sont inutiles, de même que les tomographies.

Pathologie inflammatoire de l'oreille

Les radiographies standards et les incidences du rocher doivent être abandonnées. Elles n'ont plus aucune indication, de même que les tomographies conventionnelles. La tomodensitométrie (TDM) est l'examen incontournable des pathologies inflammatoires du rocher. Les coupes axiales et les coupes coronales millimétriques sont indispensables dans tous les cas. Les reconstructions par ordinateur permettront de réaliser des coupes dans des plans obliques, par exemple pour étudier la chaîne ossiculaire. L'injection intraveineuse est la plupart du temps inutile.

L'IRM n'a que des indications très limitées: cholestéatome invasif, contrôle post-opératoire (pour différencier récurrence de cholestéatome et modifications inflammatoires simples), suspicion de complication infectieuse intracrânienne. Elle est inutile dans les autres indications.

Pathologie du larynx

L'exploration des cancers du larynx repose presque exclusivement sur la TDM. L'IRM est promise à un grand avenir une fois que certains problèmes techniques seront mieux maîtrisés. Sa place actuelle reste encore réduite.

TECHNIQUES EN TOMODENSITOMÉTRIE

TDM conventionnelle

L'injection intraveineuse de produit de contraste iodée est indispensable pour séparer vaisseaux et adénopathies et pour repérer la muqueuse. Elle doit être répétée en cours d'examen par bolus répétés, au mieux à l'aide d'un injecteur électronique pour obtenir une opacification constante et de qualité optimale. Les coupes seront effectuées préférentiellement en respiration douce mais l'apnée sera requise pour une meilleure analyse des cartilages. Un temps d'acquisition de 2 secondes est une limite à ne pas dépasser. En cas de dyspnée, on optera

pour un temps d'une seconde. Des coupes en manœuvre de Valsalva modifiée sont nécessaires pour dilater les ventricules, les vallécules et la lumière des sinus piriformes lorsqu'une extension devra être précisée à ces niveaux. Si les coupes en phonation visualisent mieux les commissures, ouvrent la glotte, elles sont moins utiles pour l'analyse de la mobilité des cordes vocales car l'examen endoscopique permet en général de bien dissocier dans un défaut de mobilité cordale la part de responsabilité qui revient à l'infiltration de sa portion musculo-ligamentaire et celle qui revient à l'envahissement de sa portion aryténoïdienne. Les fenêtres tissulaires habituelles seront complétées par des fenêtrages osseux pour l'étude des cartilages ossifiés afin de confirmer une ostéocondensation.

TDM spiralée

À la différence des acquisitions séquentielles classiques, les scanners de nouvelle génération, à rotation continue et en mode spiralé, permettent d'acquérir tout un volume en un seul balayage pendant une seule manœuvre de Valsalva ou une phonation, à condition que la coopération du patient soit suffisante. On obtient ainsi des reformations multiplanaires, voire 3D, d'excellente qualité sans « marches d'escalier » à partir de coupes de 3 mm reconstruites tous les 2 mm. Grâce à cette technique, l'examen dure quelques minutes pour le patient (alors qu'inversement le temps « . médecin » s'allonge), la quantité d'iode peut être diminuée de moitié, et des reconstructions axiales obliques peuvent même recalculer les coupes strictement dans le plan de la glotte. Il est évident que des travaux futurs permettront de situer la place exacte de cette nouvelle technique, notamment par rapport à l'IRM.

TECHNIQUE EN IMAGERIE PAR RÉSONANCE MAGNÉTIQUE

Les avantages de l'IRM par rapport à la TDM en font théoriquement une méthode d'exploration de choix du larynx. Pourtant, dans l'état actuel de son développement, cette technique ne s'est pas encore imposée en routine dans l'exploration des cancers laryngés. Les raisons en sont nombreuses

- La durée des séquences chez des patients souvent peu coopérants (contexte alcool-tabagique) génère des artefacts de mouvements liés aux mouvements respiratoires et aux déglutitions.
- La très grande sensibilité aux mouvements de toutes sortes (en particulier périodiques respiratoires et vasculaires) entraîne une majoration des artefacts sur les machines de champ élevé qui devraient offrir le meilleur rapport signal-bruit et la meilleure résolution anatomique
- L'inadaptation des séquences rapides d'écho de gradient à une région anatomique riche en air crée des artefacts rédhibitoires de susceptibilité magnétique.

En pratique, les échecs se situent à 20-25 % Il est donc pour le moment impératif de sélectionner les patients qui seraient justiciables d'une IRM.

L'examen nécessite une antenne de surface dédiée (cervicale antérieure). Le champ de vue ne permet en général pas d'explorer toutes les chaînes ganglionnaires et l'oropharynx échappe également à l'exploration. C'est pourquoi l'IRM

ne se conçoit actuellement qu'en complément d'une TDM dans certaines situations et à condition de bien maîtriser sa machine pour optimiser les paramètres (compromis entre résolution et bruit pour le FOV (*Field of view*), présaturation pour s'affranchir des artéfacts vasculaires, choix judicieux de l'axe du codage de phase pour éviter de projeter des artéfacts de mouvement sur le larynx). Les plans de choix sont axial et coronal. Les séquences d'écho de spin sont les seules utiles. Pour la pondération T2, les séquences de fast spin echo monoecho constituent un progrès spectaculaire en temps et en terme de qualité d'image. On aura recours à l'injection de gadolinium combinée à une saturation du signal de la graisse pour mieux délimiter le rehaussement par rapport à la graisse. Les coupes seront de 3 à 4 mm d'épaisseur.

STRATÉGIE DIAGNOSTIQUE

Même si elle n'est pas systématique, l'imagerie des cancers laryngés s'appuie aujourd'hui presque complètement sur la TDM. Le mode spiralé va sûrement simplifier les protocoles et donner accès à l'étude frontale du larynx. L'IRM va sans doute bouleverser dans les années à venir la stratégie diagnostique des cancers du larynx en imagerie. Il est même envisageable qu'elle se substitue un jour à la TDM. A condition de bien maîtriser sa technique et de disposer d'une machine performante, dès maintenant, elle présente des indications nombreuses, en complément de la TDM:

- pour apprécier l'état des cartilages, surtout dans les tumeurs glottiques; une étude récente (Becker, Radiology 1995) démontre une meilleure sensibilité de l'IRM par rapport à la TDM (89 % versus 66 %) mais une moins bonne spécificité (84 versus 94 %);
- pour préciser l'importance d'un envahissement commissural dans le plan sagittal;
- pour rechercher une extension infra-glottique mineure dans le plan frontal;
- pour analyser dans le plan frontal l'extension en profondeur d'une tumeur transglottique;
- pour visualiser une extension à la base de langue.

Bilan des adénopathies malignes

La stratégie diagnostique en imagerie dans le bilan des adénopathies cervicales repose presque exclusivement sur la TDM. Elle est indispensable car les faux négatifs de l'examen clinique se situent selon les études entre 10 et 25 %.

La nécessité d'une excellente qualité d'opacification des vaisseaux doit faire utiliser l'injecteur électronique ou l'injection manuelle par bolus répétés.

Le bilan ganglionnaire est toujours complet quelle que soit la localisation initiale et comporte donc des coupes étendues de la base du crâne au moins jusqu'au bord inférieur du chaton cricoïdien et peut se prolonger selon les cas jusqu'à

l'orifice supérieur du thorax pour étudier les chaînes récurrentielles (sinus piriforme par exemple).

Toutes les adénopathies, mêmes les plus anodines en apparence, sont signalées sur le compte-rendu. Sont précisés:

- la taille des lésions (plus petit diamètre axial),
- la présence d'une hypodensité ganglionnaire franche,
- l'irrégularité des contours (témoignant d'une effraction extra-capsulaire),
- les rapports avec l'axe jugulo-carotidien et les muscles,

Le compte-rendu est orienté de la façon suivante pour le clinicien:

- adénopathie sûrement maligne ou
- adénopathie d'allure banale ou

adénopathie suspecte adénopathie isolée entre 10 et 15 mm, ronde; adénopathies de petite taille mais regroupées dans un secteur.

Le rôle de l'IRM est très limité actuellement. Elle permet de mieux repérer les adénopathies rétropharyngées et de mieux les différencier de la masse tumorale que la TDM. L'IRM n'est pas réalisée uniquement pour cet objectif, mais, lors du bilan IRM d'une tumeur du cavum ou de l'oropharynx, cette atteinte ganglionnaire est très précisément recherchée.

L'échographie haute résolution n'est pas utilisée pour la détection des adénopathies. Elle est en effet difficilement protocolable et trop consommatrice en temps lorsqu'elle est exhaustive. Elle n'est pas encore utilisée en routine avec un objectif de caractérisation.

L'écho-Doppler avec mobilisation de la masse ganglionnaire s'inscrit dans le bilan lorsqu'il existe un engainement ou un contact important avec la carotide interne et que l'on veut apprécier l'extirpabilité de la masse. Paradoxalement, cet élément de fixité d'une adénopathie par rapport aux axes vasculaires est difficile à apprécier lorsque la masse est de volume important.

Une autre indication intéressante de l'échographie haute résolution, en complément de l'IRM, est l'exploration des lésions intraparotidiennes multiples (taille située entre 5 et 10 mm) associées ou non à une masse principale. L'échographie permet alors de rattacher ces lésions multiples à une origine ganglionnaire sans signification pathologique.

Tumeurs du cavum

Devant toute suspicion de tumeur du cavum (otite séreuse, paralysie des dernières paires crâniennes, bombement du cavum), un examen d'imagerie s'impose. La TDM doit être l'examen de première intention. Il est la plupart du temps suffisant pour détecter une asymétrie des parois du rhinopharynx ou une atteinte osseuse minime de la base du crâne. La TDM présente en outre l'intérêt d'orienter les biopsies.

L'IRM est indiquée à titre diagnostique, en complément de la TDM, lorsque celle-ci n'emporte pas la conviction (asymétrie discutable des parois). Elle est indiquée plus souvent à titre de bilan d'une tumeur étendue déjà diagnostiquée en TDM. L'injection de gadolinium est indispensable.

Rappelons que les radiographies standards de profil sont inutiles.

Tumeurs de l'oropharynx - de la cavité buccale

Il s'agit de tumeurs très fréquentes en France dans un contexte d'intoxication alcoolo-tabagique.

Les extensions tumorales vers les régions profondes, souvent muettes cliniquement, nécessitent de recourir à l'imagerie. La TDM était considérée jusqu'à présent comme l'examen de référence. La supériorité de l'IRM du point de vue de l'analyse des parties molles fait que cette technique se substitue de plus en plus à la TDM comme la méthode d'investigation de choix, elle est suffisante dans la majorité des cas. Cependant, la TDM garde encore des indications, plutôt de deuxième intention, quand une extension tumorale se fait au contact du bord interne de la mandibule, car des lyses corticales minimales échapperont à l'IRM. Par contre, les envahissements spongieux de la mandibule seront là encore mieux analysés en IRM qu'en TDM.

Syndrome d'apnée du sommeil

Le syndrome d'apnée du sommeil (SAS) est fréquent. Son incidence est estimée entre 1 et 5 % de la population générale. Le retentissement neuro-psychologique et cardiovasculaire en fait un véritable problème médical, mais également social d'actualité.

Plusieurs techniques d'imagerie ont été mises en œuvre à l'éveil pour analyser les anomalies des VAS (Voies supérieures aériennes) que présentent ces patients. La plus ancienne est la céphalométrie (ou téléradiographie).

Depuis une dizaine d'années, de nombreux travaux ont décrit l'intérêt de la TDM pour dépister et quantifier les anomalies de la lumière pharyngée. Plus récemment, l'IRM a été proposée pour mieux apprécier le pharynx et les anomalies péripharyngées associées, notamment au niveau de la base de la langue et des espaces graisseux péripharyngés.

La place des explorations radiologiques dans les SAS est ainsi de plus en plus grande.

TECHNIQUES UTILISÉES

Téléradiographie

Si elle garde encore des indications, la céphalométrie ne permet qu'une étude en projection et n'autorise aucune approche objective de la surface pharyngée

C'est un examen statique sans vue axiale possible.

Dans le syndrome d'apnée du sommeil, la céphalométrie peut montrer, grâce aux mesures d'angles et de distances:

- une rétrognathie mandibulaire, une rétroposition maxillaire;
- une diminution du diamètre antéro-postérieur de la lumière oropharyngée;
- une position basse et antérieure de l'os hyoïde;
- une longueur accrue du voile membraneux.

Tomodensitométrie

Le bilan radiologique s'appuie actuellement sur la TDM associée à la téléradiographie de profil qui n'est généralement pratiquée que lorsque l'examen stomatologique dépiste ou suspecte une dysmorphie crânio-faciale.

La TDM doit permettre d'analyser le siège, l'étendue en hauteur et l'importance d'une éventuelle sténose de la lumière pharyngée qui prédomine au niveau du voile lors de l'inspiration. La grande compliance des VAS chez les sujets SAS -estimée par la variation importante des valeurs surfaciques de la lumière entre respiration douce et inspiration profonde - peut également être approchée par cet examen, mais de façon moins précise que le *computed tomography* (cine-CT). Les anomalies de la base de langue ou des structures lymphoïdes sont souvent sous-estimées et doivent être attentivement recherchées par des mesures simples car elles sont une cause potentielle d'échec de la chirurgie lorsque celle-ci est réalisée exclusivement à l'étage vélaire.

Des travaux très récents ont souligné la difficulté à déterminer des critères de normalité indiscutables. Il n'existe pas de valeurs absolues normales de surface pour chaque segment des VAS. Elles doivent être déterminées en fonction du mode de respiration (par la bouche et le nez; par la bouche ou le nez isolément) afin d'éviter des erreurs d'interprétation. Elles restent à définir dans chacune de ces situations.

Imagerie par résonance magnétique

L'IRM reste encore d'intérêt limité par rapport à la TDM en raison de la durée des séquences, supérieure à la minute, ne donnant qu'un moyennage des surfaces du pharynx au cours de plusieurs cycles respiratoires. Les séquences classiques ne permettent donc pas de quantifier de façon fiable la sténose pharyngée. Par contre, l'analyse sagittale offre une appréciation idéale des anomalies morphologiques et d'orientation de la langue.

La moindre disponibilité des machines IRM, l'accessibilité réduite pour les patients corpulents à l'intérieur du tunnel, l'absence d'avantage réel en temps par rapport à la TDM conventionnelle et à fortiori ultra-rapide (cine-CT), son coût élevé limitent encore l'utilisation de l'IRM en routine dans le bilan des SAS. Cette attitude sera sans doute modifiée par l'apparition des séquences d'échoplanar.

Stratégies diagnostiques

en neuroradiologie pédiatrique

Isoler, dans le cadre général de la neuroradiologie, ce qui concerne particulièrement la pédiatrie, c'est prendre en compte non pas tant une « philosophie » de la démarche diagnostique qui serait particulière, mais plutôt des conditions d'application spécifiques à cet âge pour les raisons suivantes:

- anatomie évolutive et pathologie différentes de celles de l'adulte;
- difficultés pratiques de réalisation des examens fragilité (nouveau-nés en couveuse), absence de coopération;
- vulnérabilité de l'enfant (et du fœtus) aux radiations ionisantes.

D'une manière générale, en neuroradiologie, l'IRM peut ou tend à se substituer au scanner dans la très grande majorité des cas; chas l'enfant, cela est vrai aussi, mais avec des nécessités pratiques un peu particulières.

Spécificités de la neuroradiologie pédiatrique

Le champ d'action de la neuroradiologie pédiatrique commence dès que la naissance est possible, c'est-à-dire près de la 23^e-25^e semaine de gestation pour les plus grands prématurés, et se termine arbitrairement, en France, à 15 ans et 3 mois, ce qui correspond pratiquement à un adulte encore préservé de toute pathologie du vieillissement.

ANATOMIE RADIOLOGIQUE

Cette anatomie est donc évolutive et changeante. Un grand prématuré possède encore un cerveau fœtal lissencéphale; si la constitution neuronale du cortex est achevée, ni le neuropile, ni le tissu glial, ni la vascularisation ne sont encore en place.

Même chez le nouveau-né à terme, la maturation (myélinisation) cérébrale n'est qu'ébauchée et va se poursuivre avec le développement du neuropile et de la synaptogenèse pendant toute la première enfance. Cette maturation cérébrale

s'apprécie mal par le scanner ou les ultrasons, mais remarquablement bien par l'IRM, qui représente donc dans ce cas une indication spécifique et incontournable. D'un autre côté, au cours des premiers mois de la vie, l'anatomie crânienne offre une opportunité unique, qui est la présence de « fenêtres acoustiques » (fontanelles, sutures, écailles temporales immatures) qui permettent l'utilisation des ultrasons.

PATHOLOGIES DE L'ENFANT

Elles sont aussi différentes: fréquence particulière de l'hydrocéphalie, des tumeurs, de l'épilepsie, des malformations, exigeant une évaluation anatomique précise. Spécificité bien sûr de la pathologie néonatale, anoxo-ischémique. Altérations du développement et de la maturation normale, par des processus innés ou acquis (lésions destructives, atrophies, maladies métaboliques).

CONDITIONS D'EXAMEN

Ces conditions sont souvent difficiles. L'enfant petit ne coopère pas, pas plus que l'enfant plus grand mais encéphalopathe. Il est donc indispensable d'utiliser des moyens de sédation pharmacologique. Il en existe diverses variétés plus ou moins efficaces, donc plus ou moins dangereuses. Très schématiquement, on peut distinguer:

- Les sédations « simples » qui peuvent être administrées sous la responsabilité d'un neuroradiologue.
- Les sudations qui ne peuvent être administrées que sous la responsabilité d'un anesthésiste.

Quel que soit le type de sudation utilisé, il est indispensable de disposer d'un environnement adapté: moyens de monitoring pendant l'examen (ECG lisible, oxymètre, capnographe), moyens de surveillance jusqu'au réveil complet après l'examen (salle de réveil surveillée, aspiration, gaz). Etant donné que dans certains cas, une anesthésie vraie est de toute façon indispensable (sudation « simple » efficace, enfant grand, malade de réanimation), il faut en outre disposer de matériels d'anesthésie compatibles avec l'environnement, c'est-à-dire compatibles avec l'IRM (respirateur enfant-adulte, gaz anesthésiques, circuits adaptés, défibrillateurs)

À côté de cet impératif d'équipement, la fragilité des tout-petits, en particulier des prématurés, conditionne non seulement les conditions d'examen (sédation), mais aussi les indications elles-mêmes: un examen échographique en couveuse présente moins de risques pour le nouveau-né à risque qu'une exploration en salle de scanner ou d'IRM.

VULNÉRABILITÉ AUX RAYONS X

Dans cette tranche d'âge, la vulnérabilité aux rayons X oriente nécessairement l'approche diagnostique, et s'exerce forcément aux dépens des indications de scanner cela concerne tous les enfants, mais d'autant plus qu'ils sont plus jeunes. Cela concerne évidemment au premier chef le fœtus in utéro.

On peut en rapprocher l'éventuelle vulnérabilité aux produits de contraste: la barrière hémato-encéphalique est encore incomplète chez le fœtus et le prématuré, et l'usage des produits de contraste doit être envisagé avec circonspection chez le nouveau-né, même si aucun effet néfaste n'a de fait jamais été décrit concrètement. De même, sauf nécessité vitale pour la mère, il est de règle de ne pas utiliser de produit de contraste (X ou IRM) chez la femme enceinte.

Moyens d'imagerie

ÉCHOGRAPHIE

Il s'agit en neuroradiologie d'une méthode spécifique au tout-petit et, chez lui, très productive: étude morphologique et vasculaire d'excellente qualité, possibilités d'évaluation tissulaire qui se développent et s'affinent. Malgré quelques réticences, l'échographie est toujours considérée comme inoffensive, même si l'on recommande, chez le fœtus, une certaine modération. L'échographie est pratiquée à réaliser dans n'importe quelle situation clinique, disponible, et relativement bon marché; elle s'utilise pour l'encéphale, pour la moelle chez le nouveau-né, et pour le fœtus (sonde vaginale). Néanmoins, elle a quelques défauts: spécificité limitée, dépendance de l'opérateur. Pour être réellement utilisable au mieux, elle exige des équipements « haut de gamme » qui seuls permettent une utilisation optimale, c'est-à-dire une utilisation qui dépasse le niveau du débrouillage pour réellement arriver à l'évaluation parenchymateuse.

IRM

L'IRM est évidemment la méthode de choix: par rapport au scanner et à l'échographie, elle offre la meilleure anatomie, la meilleure sensibilité, la plus grande versatilité (multiplicité des paramètres utilisables), une spécificité maintenant remarquable, la possibilité unique de réaliser des études fonctionnelles (flux sanguins, flux de liquide céphalo-rachidien et surtout activation corticale).

La plupart des inconvénients majeurs de ses débuts se sont considérablement atténués: durée d'examen, contraintes d'installation (poids, champ magnétique), contraintes d'utilisation (radio-fréquences, champ magnétique). D'autres contraintes persistent mais devraient être améliorées progressivement: contrainte d'immobilité encore relativement prolongée (mais séquences de plus en plus rapides), difficulté d'accès au patient (mais appareils « ouverts »). En fait, dans le contexte neuropédiatrique, l'inconvénient majeur de l'IRM (elle le partage avec le scanner) est que le patient doit venir à elle, ce qui est souvent impossible en néonatalogie.

SCANNER

Il ne s'agit plus désormais de la même machine que celle des années 1980. Le scanner en neuroradiologie pédiatrique n'est plus destiné à explorer l'encéphale ni la moelle; mais, grâce au mouvement hélicoïdal, à l'acquisition volumique et

à la rotation très rapide, il a acquis de nouvelles « compétences » qui lui conservent son indispensabilité pour l'étude volumique du squelette crânien et du rachis, et plus accessoirement peut-être, chez l'enfant, des vaisseaux cérébraux. Compte tenu de la fréquence des malformations cranio-faciales et spinomédullaires, ce rôle du scanner est essentiel. Par ailleurs, même si l'étude du parenchyme nerveux est moins bonne que par l'IRM, elle reste néanmoins tout à fait satisfaisante pour certaines pathologies (comme la néonatalogie, la traumatologie, la surveillance post-thérapeutique des tumeurs ou de l'hydrocéphalie, l'évaluation des infections septiques de l'encéphale par exemple), et la facilité d'accès au patient dans le scanner peut le faire préférer à l'IRM, surtout lorsque l'exploration neuroradiologique s'intègre dans un bilan global (en traumatologie par exemple). En revanche, les scanners actuels sont plus irradiants que les scanners de la génération précédente, et cela doit impérativement être pris en compte.

ANGIOGRAPHIE

L'angiographie a perdu la plupart de ses indications diagnostiques, même pour l'évaluation des malformations artério-veineuses. Elle n'est indispensable que pour la radiologie interventionnelle, c'est-à-dire dans un environnement nécessairement hyperspécialisé. Il est vraisemblable que l'on peut répondre de façon très satisfaisante à tous les problèmes de neuroradiologie pédiatrique diagnostique même si l'on ne dispose pas d'un équipement d'angiographie.

MYÉLOGRAPHIE

La myélographie paradoxalement reste nécessaire même si cela n'est que de façon occasionnelle lorsqu'il y a une contre-indication à l'IRM spino-médullaire (matériel de fixation métallique sur le rachis). Cela reste peu important et elle ne nécessite pas d'équipement spécifique.

RADIOGRAPHIE STANDARD (CRÂNE ET RACHIS)

Elle est encore beaucoup trop utilisée, mais elle reste nécessaire dans un certain nombre d'indications. La tomographie, quelle qu'en soit la modalité (linéaire, multidirectionnelle, monographique...) doit en revanche être proscrite car peu informative, utilement remplacée par les méthodes modernes (scanner, IRM), chère et irradiante.

TECHNIQUES FONCTIONNELLES (PET, SPECT)

Elles sont aujourd'hui d'utilisation marginale. Leur valeur dans l'étude fonctionnelle cérébrale est pourtant importante il paraît licite de penser que l'IRM fonctionnelle peut, à partir d'un équipement de diagnostic clinique de bonne qualité (aujourd'hui 1.5 Tesla, bobines de gradients adaptées) répondre aux besoins (épilepsie, tumeurs ou malformations corticales). De même, la spectroscopie RMN pourra probablement s'intégrer utilement dans le geste diagnostique, au moins sur les équipements adaptés.

CONCLUSION

La technologie évolue très vite, et les usages possibles des méthodes d'imagerie se modifient en fonction des besoins cliniques. Alors qu'il apparaissait que l'IRM devait à terme remplacer le scanner dans ses indications neurologiques, celui-ci a pu développer de nouvelles spécificités (rapidité d'acquisition, acquisition volumique avec post-traitement) qui le rendent désormais indispensable pour l'étude morphologique du squelette. De la même façon, l'échographie transfontanellaire ou fœtale par voie vaginale affine ses images et développe ses potentialités fonctionnelles, tandis que l'IRM reste inégalée dans l'analyse tissulaire. Chaque méthode ainsi a ses limitations:

- Pour l'IRM, la sudation nécessaire surtout, la difficulté d'accès au patient, l'incapacité actuelle à fournir des images osseuses volumiques.
- Pour le scanner, une moins bonne analyse tissulaire, et une irradiation X non négligeable.
- Pour l'échographie, son usage restreint aux premiers mois de la vie.
- Pour les examens de contraste, leur inconfort et leurs risques.
- Et, pour les examens standards, leur très faible « rendement » diagnostique, en dehors de la traumatologie rachidienne.

Indications par pathologie

Les tableaux 1, 2 et 3 apprécient les différentes techniques d'imagerie utilisées en neurologie pédiatrique.

Tableau 1

	Echo	IRM	Scanner	Angio	Myélo	Fonct.	Standard
Anatomie normale (parenchyme)	+++	+++	++		+		0
Souffrances péri-natales	+++	+++	++				0
Infections		+++	++				0
Tumeurs		+++	++	+	++	+++	+
Pathologies vasculaires		+++	++	+++		+++	0
Compressions médullaires		+++	++		++		+
Désordres endocriniens centraux		+++	+				+

a: inutile; +: insuffisant; ++: valable; +++: excellent.

Tableau 2

	Echo	IRM	Scanner	Angio	Myélo	Fonct.	Standard
Malformations SNC	++	+++	++			?	0
Phacomatoses	0	+++	+	+++		?	+
Hydrocéphalie	++	+++	++				+
Maladies métaboliques	+	+++	+				+
Epilepsie	0	+++	+			+++	0
Retards psychomoteurs	0	+++	+				0
Interventionnel		+++	+	+++		+++	

0 : inutile ; + : insuffisant ; ++ : valable ; +++ : excellent.

Tableau 3

	Echo	IRM	Scanner	Angio	Myélo	Fonct.	Standard
Anatomie osseuse normale		+	+++				++
Trauma crano-cérébraux		+++	+++				+
Trauma crano-faciaux		+	+++				+
Trauma rachidiens		+++	+++		++		++
Malformations (osseuses) scolioses		+	+++		+		++
Surdités congénitales		?	+++				0

0 : inutile ; + : insuffisant ; ++ : valable ; +++ : excellent.

Bien entendu, la base du diagnostic étant la reconnaissance de l'anatomie normale, celle-ci est apportée, au mieux, par chacune des techniques dans ce qui est son application spécifique: l'IRM pour le cerveau et la moelle, le scanner pour les éléments du squelette.

PATHOLOGIES PÉRINATALES

À cause de ses qualités propres d'imagerie et de sa commodité d'emploi, l'échographie est évidemment et très largement la meilleure méthode d'évaluation diagnostique au cours des premiers mois de la vie. Elle est cependant moins spécifique et moins finement anatomique que l'IRM qui serait la méthode idéale s'il ne fallait y transporter l'enfant. Par conséquent, l'échographie est la méthode diagnostique de choix dans pratiquement tous les cas au stade aigu, occasionnellement complétée par le scanner. Pour le bilan lésionnel secondaire en revanche, l'IRM est préférable.

L'utilité relative de l'échographie par ailleurs diminue progressivement au fil des mois, tout comme les inconvénients de l'IRM, si bien que l'on évolue rapidement vers les conditions d'indications générales à l'enfant.

PATHOLOGIES INFECTIEUSES, PATHOLOGIE ISCHÉMIQUE

Le scanner est suffisant au bilan et donc habituellement utilisé pour des raisons de commodité, mais l'IRM est la méthode de choix, et rien ne s'opposerait (si ce n'est la rareté des équipements) à son usage exclusif.

PATHOLOGIES TUMORALES

L'IRM est indispensable à un diagnostic initial complet et au bilan pré-chirurgical; le scanner est donc, en règle, inutile, même s'il est souvent pratiqué en première intention en l'absence d'accès facile à une installation d'IRM. L'IRM est parfaitement adaptée aussi au suivi encéphalique et surtout médullaire pendant toute la durée du traitement.

PATHOLOGIES MÉDULLAIRES

L'IRM est la seule méthode qui permette l'examen à la fois de la moelle elle-même et de ses enveloppes (y compris le rachis); elle est donc irremplaçable. Cela implique que l'orthopédie suive et que seuls des matériels d'ostéosynthèse compatibles avec l'IRM soient utilisés. A défaut, la myélographie gardera inéluctablement des indications.

PATHOLOGIE ENDOCRINIENNE CENTRALE

Rôle exclusif de l'IRM, le scanner étant soit non diagnostique, soit insuffisant.

MALFORMATIONS DU SYSTÈME NERVEUX CENTRAL, PHACOMATOSES, MAV (MALFORMATION ARTÉRIO-VEINEUSE)

L'IRM apporte le meilleur bilan anatomique, et la meilleure analyse des anomalies tissulaires, tumorales ou non. L'angiographie néanmoins peut être utile dans le bilan diagnostique ou surtout chirurgical des phacomatoses vasculaires; spécifiquement, l'IRM est très efficace dans le bilan des malformations artério-veineuses, mais le caractère habituellement urgent de la présentation (hémorragie dans 80 % des cas à cet âge), et l'indisponibilité habituelle d'un équipement d'IRM fait que le scanner est pratiqué en première intention, complété secondairement par l'IRM indispensable, et par l'angiographie lorsqu'elle est utile

MALADIES MÉTABOLIQUES

La détection de ces maladies appartient, en imagerie, exclusivement à l'IRM, les autres méthodes étant dépourvues de la sensibilité nécessaire à un bilan précis.

HYDROCÉPHALIE

L'hydrocéphalie pose un problème particulier selon le contexte clinique: complication à prévenir d'une pathologie, analyse morphologique, mécanisme, surveillance. Chez le nouveau-né ou le nourrisson, l'échographie est déjà très efficace et lorsqu'on craint l'apparition d'une hydrocéphalie (à la suite d'une hémorragie, d'une infection par exemple), la répétition nécessaire, à intervalles rapprochés, des examens (l'hydrocéphalie peut précéder de plusieurs semaines la macrocéphalie) exclut le scanner ou l'IRM. Chez l'enfant plus grand, seule l'IRM permet une analyse morphologique assez précise d'une hydrocéphalie chronique, ainsi

qu'une étude fonctionnelle En revanche, dans le suivi après dérivation, le scanner est habituellement considéré comme suffisant (dans les conditions actuelles d'équipement), mais l'IRM redevient nécessaire en cas de complication évolutive

ÉPILEPSIE

L'épilepsie doit appartenir désormais de façon exclusive à l'IRM, seule méthode morphologique qui puisse aider à en comprendre le pourquoi Le scanner est très largement insuffisant car peu précis sur le plan anatomique et peu sensible sur le plan de l'analyse tissulaire En outre, les développements prévisibles de l'IRM fonctionnelle devraient permettre, aussi bien que la SPECT ou la PET, aujourd'hui dans les centres spécialisés, d'aider à identifier le foyer épileptogène

RETARDS PSYCHOMOTEURS

Les retards psychomoteurs ont des causes variées: la seule méthode qui puisse identifier aussi bien une malformation corticale qu'une atrophie ou un arrêt de myélinisation est l'IRM, qui doit donc être utilisée exclusivement, le scanner n'apportant là encore rien de plus, mais moins qu'elle.

TRAUMATOLOGIE

Le choix d'une méthode d'examen idéale, unique, est concrètement plus difficile en raison du fait que le patient associe, ou peut associer, des lésions de types différents. Considérés isolément, l'examen de l'encéphale et celui de la moelle, sont idéalement du ressort de l'IRM, tandis que ceux de la face et de la base du crâne, ou celui du rachis, ou surtout celui du thorax, de l'abdomen ou de la ceinture pelvienne, reposent avant tout sur le scanner. Tout est donc affaire de cas particulier. En cas de polytraumatisme, le bilan global est parfaitement utilisé de façon satisfaisante même sur le plan neurologique encéphalique, par le scanner. Celui-ci permet d'identifier toute lésion neurochirurgicale au niveau de l'encéphale, et de détecter gonflement et œdème cérébraux. Il est évident que la plus grande sensibilité de l'IRM permet de mieux montrer les lésions parenchymateuses, mais il n'est pas établi que cela soit nécessaire à la prise en charge médicale. Au niveau médullaire en revanche, l'IRM est irremplaçable en première intention aussitôt qu'un traumatisme médullaire est soupçonné, quitte à compléter l'exploration secondairement, sur le plan osseux par le scanner.

Après la phase aiguë, la surveillance par le scanner des lésions encéphaliques reste très efficace, mais au moins un bilan par IRM des lésions cérébrales paraît indispensable pour une meilleure évaluation des dégâts nerveux, des nécessités de la prise en charge ultérieure, et des éventuelles séquelles

SCOLIOSES ET MALFORMATIONS

Pour les scolioses et les malformations rachidiennes isolées, le problème peut être dissocié en trois aspects différents. S'il ne s'agit que de l'évaluation du trouble statique, la clinique complétée d'un examen standard du rachis peut suffire; on peut cependant penser que le scanner avec reconstruction volumique s'imposera là. S'il s'agit de l'analyse précise d'une malformation rachidienne (anomalie complexe de la charnière cranio-vertébrale, par exemple), le scanner est irremplaçable,

surtout avec la reconstruction volumique. Si l'évaluation concerne aussi l'axe nerveux, l'IRM devient indispensable, associée ou non au scanner.

SURDITÉS CONGÉNITAELS

Les surdités congénitales et, d'une manière générale, les anomalies de l'oreille, restent du domaine du scanner, éventuellement complété pour des points particuliers par l'IRM.

Conclusion

Dans l'état actuel, en neuroradiologie pédiatrique:

- L'échographie est indispensable, en raison de son efficacité et de sa disponibilité.
- L'IRM est indispensable aussi, à cause de sa spécificité, de sa sensibilité, et des possibilités d'imagerie fonctionnelle.
- Le scanner reste indispensable, car il a développé des capacités d'imagerie qui viennent compléter les possibilités qui sont devenues celles de l'IRM.

Si ces outils diagnostiques sont tous trois indispensables, cela ne signifie cependant pas qu'il soit utile de les associer, mais seulement que pour être toujours efficace, la neuroradiologie pédiatrique doit pouvoir avoir accès, selon les besoins à l'un ou à l'autre. L'expérience actuelle montre que la redondance résulte de plusieurs facteurs:

- Indisponibilité de l'IRM par rareté de l'équipement qui amène à utiliser le scanner comme instrument de tri, de débrouillage.
- « Adhérence » aux séméiologies passées (recherche d'une disjonction des sutures sur un crâne standard, de calcifications sur un scanner).

Pour réduire au maximum les coûts tout en bénéficiant des possibilités diagnostiques les plus modernes, il faut systématiquement utiliser en première intention la méthode la plus efficace. Cela signifie:

- Un accès « normal » aux équipements diagnostiques modernes.
- Un rejet des arbres décisionnels diagnostiques à étapes intermédiaires multiples.
- Pour le neuroradiologue, la maîtrise du diagnostic, donc la maîtrise du choix du meilleur moyen pour y parvenir, donc un niveau de compétence spécialisée suffisant.

En fait, il ne doit pas y avoir d'hôpital neuropédiatrique sans accès possible, à côté des « indispensables » (l'IRM, le scanner, l'échographie et la neuro-anesthésie), à des équipements dont la nécessité n'est qu'occasionnelle, comme une table standard (donc aussi myélographique) ou l'angiographie. L'accès à ces différentes modalités doit être quantifié en fonction des indications reconnues: l'IRM avant tout, l'échographie chez le tout-petit, le scanner mais beaucoup moins que l'IRM. Cela est évidemment d'autant plus facile à réaliser en principe qu'aucune de ces machines n'est dédiée, et que les besoins des autres spécialités d'organe sont souvent complémentaires de ceux de la neuroradiologie.

Imagerie et stratégie diagnostique de l'ostéoporose vertébrale

État actuel du problème

Le vieillissement du squelette est à l'origine des très nombreuses fractures dont le coût social est de l'ordre de 6 à 8 milliards de francs par an: le poignet (Pouteau-Colles), 55 000 cas, le tassement vertébral, 60 000 cas, la hanche 50 000 cas.

Le tassement vertébral s'accompagne dans 84 % des cas de signes cliniques: douleur variable, parfois aiguë entraînant des explorations diagnostiques multiples. Typiquement, la fracture ostéoporotique vertébrale survient après 65 ans, mais avant l'âge habituel de la fracture de hanche (75 ans et plus).

Le tassement vertébral ostéoporotique s'accompagne rarement de lésions neurologiques du type compression médullaire (moins de 2 % des cas). Il constitue souvent un signe d'alarme, qui doit faire rechercher une ostéoporose, particulièrement chez la femme âgée. Dans certains cas, où existent des antécédents de cancer, le problème étiologique est plus difficile, et doit avoir recours à des explorations biologiques et radiologiques complémentaires.

Les clichés standards, presque toujours réalisés en première intention ne permettent que le diagnostic morphologique. Des signes différentiels entre ostéoporose et métastases ont été décrits, mais sont peu fiables [1].

Il est aujourd'hui admis que, seules, les méthodes de mesure de la densité et de la morphologie osseuse ont une signification biomécanique, et une valeur diagnostique et pronostique.

Physiopathologie de l'ostéoporose

L'ostéoporose est la maladie osseuse métabolique la plus répandue dans le monde, et une des principales pathologies liées au vieillissement dans les deux sexes, et à la carence œstrogénique post-ménopausique chez la femme. Une étude

prospective [2] a été réalisée en France et dans cinq pays européens autres sous l'égide de l'OMS. Elle a confirmé la croissance exponentielle de l'incidence des fractures des vertèbres et du col fémoral avec l'âge, plus marquée chez la femme. La physiopathologie de l'ostéoporose, en dehors du vieillissement, est d'abord liée à la carence œstrogénique [3]. Bien que son action ne soit pas complètement comprise, on sait que des récepteurs des œstrogènes existent dans toutes les cellules osseuses, ostéoblastes et ostéoclastes. Les médiateurs sont des cytokines et des facteurs de croissance qui peuvent être modifiés par les trois autres causes d'ostéoporose: l'âge, la configuration génétique et le mode de vie. Une femme âgée, ménopausée, sédentaire, et dont la mère est ostéoporotique a plus de 60 % de risque d'être atteinte d'ostéoporose. Les études anatomiques ont montré que le tissu osseux spongieux était le premier atteint: particulièrement dans les vertèbres les travées osseuses s'amincissent, puis disparaissent en partie, modifiant la connectivité et augmentant la fragilité osseuse [4]. La corticale est atteinte plus tardivement, mais son amincissement joue aussi un rôle dans le tassement vertébral et la fracture du fémur.

Méthodes de mesure in vivo **RADIOGRAPHIE CLASSIQUE**

Elle ne peut mesurer la masse osseuse. Le rayonnement diffusé, le faisceau X inhomogène et la non-linéarité de la courbe de réponse du film sont les causes majeures d'erreurs qui dépassent 30 %. Les numérisations secondaires de films radiographiques ont été proposées, associées à la mise en place d'échelles de référence en aluminium, au voisinage des vertèbres. Ces systèmes (*Stone Age* et *Oesyrix*) ne peuvent éliminer les causes d'erreur citées, et sont également à écarter, au moins dans leur forme actuelle (Évaluation DGS/PG/SQ1/N°174-93).

SCANNER X, OU TOMODENSITOMÉTRIE

Il a l'avantage d'être un vrai instrument de mesure, d'avoir une réponse linéaire (détecteurs) et de mesurer une vraie densité (en g/cm³ d'os). Une calibration peut être introduite (tubes remplis de concentrations croissantes d'équivalent-os). Enfin, les scanners modernes donnent des images de haute résolution qui permettent d'évaluer la connectivité, la longueur des travées, leur largeur...

Cette méthode a, cependant, de sérieuses limitations: prix, irradiation (4 à 5 cGy), quantité variable de graisse dans les vertèbres, qui tend à diminuer la densité mesurée.

ABSORPTIOMÉTRIE BIPHOTONIQUE OU DEXA

Cette méthode est la plus utilisée, et la mieux validée (Rapport GRIO 1994). Son principe repose sur l'atténuation d'un faisceau de rayons X collimaté (pas

de diffusion) et filtré (2 pics énergétiques étroits). L'atténuation par l'os est mesurée pour chaque pic de rayons X par des détecteurs à réponse linéaire

Le calcul des atténuations permet d'évaluer

- la masse osseuse, séparée de celle des tissus mous;
- la surface de projection de la vertèbre;
- la masse surfacique (g/cm²).

Cette méthode est très peu irradiante (0,03 mGy), automatisée, et rapide. Sa reproductibilité est de l'ordre de 2 %. Des courbes de référence pour les populations européennes existent.

L'absorptiométrie X à double faisceau (*Dual Energy X ray Absorptiometry: DEXA*) est largement répandue aux États-Unis et en Grande-Bretagne. Elle progresse en France (plus de 500 appareils) mais n'est pas remboursée.

MESURES ULTRASONORES

Plus récentes, elles emploient des faisceaux d'ultrasons à bande large, dont on évalue l'atténuation (*Brondband Ultrasound Attenuation, ou BUA*) et la vitesse (*Speed of Sound, ou SOS*). Leurs résultats s'améliorent et sont devenus crédibles mais on ne sait mesurer aujourd'hui que les os périphériques et le calcanéum.

Problèmes réglementaires

Les seules méthodes remboursées par la sécurité sociale sont les pires, c'est-à-dire la radiographie suivie de numérisation (Z 38,20 + Z6, le Z étant à 10,95 F actuellement).

Ni la DEXA, ni les ultrasons ne sont actuellement remboursés.

Le rapport de l'ANDEM [5] estimait que « des améliorations techniques étaient nécessaires, concernant la standardisation des appareils de DEXA, les mesures au niveau fémoral, au niveau lombaire en incidence latérale et sur le corps entier et les courbes de normalité ».

Tous ces problèmes sont aujourd'hui résolus, sauf l'incidence latérale qui donne des résultats peu cohérents en raison d'inévitables superpositions anatomiques (côtes et crête iliaque), et doit être limitée à la mesure de la vertèbre L3.

Le rapport recommandait par ailleurs d'établir d'une manière prospective les relations entre un abaissement donné de la densité osseuse et une valeur exacte du risque fracturaire ultérieur. De multiples études statistiques [6-9] ont prouvé la valeur prédictive de l'absorptiométrie aux États-Unis comme en Europe

Il ne semble exister, aujourd'hui, plus aucune raison de refuser un test dont l'intérêt est souligné par la possibilité de prévenir et de traiter une maladie invalidante et coûteuse.

Enfin, l'OMS définit actuellement l'ostéoporose comme une perte anormale évaluée par absorptiométrie.

Indications dans l'ostéoporose

Par ses conséquences économiques et sociales, l'ostéoporose est aujourd'hui un problème majeur de santé publique. L'espérance de vie s'allonge, particulièrement pour le sexe féminin. La prévention de l'ostéoporose passe nécessairement par un bilan osseux au moment de la ménopause. On peut proposer le schéma suivant

	Période d'examen	Examen	Orientation
1°	Ménopause (M)	DEXA	Dépistage
2°	M + 3 traitée ou non	DEXA	Surveillance
3°	M + 6	DEXA	Surveillance
X°	M + X	DEXA	Surveillance

Au-delà de 80 ans, beaucoup de spécialistes conseillent le maintien d'une thérapeutique, car la perte osseuse se poursuit, en associant DEXA vertébrale et fémorale

Les cas où l'interprétation de la DEXA est ambiguë ou délicate posent des problèmes particuliers:

- Une arthrose interapophysaire postérieure peut augmenter la densité vertébrale apparente. En ce cas, le scanner X, qui ne mesurera que le corps vertébral retrouve une indication majeure.
- En cas de traitement par le fluor à dose élevée, des radiographies du rachis, et parfois du squelette, demeurent utiles, pour rechercher des fissures osseuses, voire des fractures.
- L'IRM est parfois utile en cas de tassement vertébral isolé chez un sujet ayant des antécédents de cancer ou d'hémopathie.

Autres indications des mesures vertébrales

HYPERCORTICISMES

L'effet délétère sur le squelette d'un excès de glucocorticoïdes, qu'il soit d'origine endogène ou iatrogène, est connu depuis plus d'un demi-siècle. L'ostéoporose induite par la cortisone ou par les corticoïdes prédomine classiquement sur le secteur trabéculaire du squelette et est responsable de tassements vertébraux et de fractures de côtes. Elle se rencontre chez les sujets présentant un syndrome de Cushing et plus fréquemment chez les patients amenés à recevoir une corticothérapie au long cours pour des pathologies inflammatoires, rhumatismales, respiratoires, neurologiques ou dermatologiques. Le retentissement osseux de cette corticothérapie orale semble dépendre de plusieurs paramètres. Il n'a pas été démontré, en particulier, de relation constante entre la dose et la durée du traitement d'une part, et l'importance de la perte osseuse d'autre part.

La cinétique de cette perte osseuse reste sujet à discussion, mais des données récentes suggèrent qu'elle serait rapide dans les premiers mois de la corticothérapie. Il est probable que l'âge des patients, leur état hormonal, et la maladie causale soient également des facteurs modifiant la susceptibilité individuelle de l'os aux corticoïdes. Compte tenu de cette variabilité individuelle, « une mesure de densité osseuse apparaît recommandée » chez les patients amenés à recevoir des corticoïdes par voie orale pour une durée égale ou supérieure à 6 mois. Cette mesure comportera une étude de la densité osseuse vertébrale mais aussi fémorale puisque plusieurs auteurs ont rapporté la possibilité d'une perte osseuse à ce niveau.

Le résultat de l'examen densitométrique permettra ainsi d'envisager chez les patients fragilisés une thérapeutique à visée préventive ou curative et lorsque c'est possible une adaptation du traitement cortisonique.

HYPERPARATHYROIDIE

L'hyperparathyroïdie primitive est la plus fréquente des endocrinopathies après les maladies thyroïdiennes. Depuis la généralisation des bilans biologiques automatisés incluant un dosage de la calcémie, son aspect le plus habituel est celui d'une hypercalcémie de découverte fortuite sans retentissement clinique, rénal, osseux ou cardiovasculaire. Cette hyperparathyroïdie « Symptomatique » ne semble pas associée à un excès de mortalité et de morbidité à long terme et ne nécessite pas obligatoirement une cure chirurgicale notamment chez le sujet âgé. L'augmentation de l'activité parathyroïdienne est par contre susceptible d'accélérer la vitesse de renouvellement osseux et le taux de perte osseuse. L'évaluation de cette perte osseuse par « un examen densitométrique osseux » constitue aujourd'hui un des éléments décisionnels dans la stratégie thérapeutique et dans la surveillance des hyperparathyroïdies asymptomatiques. Les conclusions de la récente conférence de consensus du NIH (Bethesda, Maryland, USA, 1990) permettent de considérer qu'une baisse de deux écarts-types de la densité osseuse par rapport aux normes pour l'âge est l'indication d'une cure chirurgicale, même en l'absence d'autres symptômes. Une récupération de la masse osseuse après traitement apparaît possible mais non formellement démontrée.

La mesure densitométrique portera sur un os à prédominance corticale comme le radins qui apparaît généralement le plus fragilisé. La perte osseuse peut affecter l'os trabéculaire à un moindre degré, notamment les vertèbres, alors que l'architecture osseuse semble par contre préservée.

Dans l'hyperparathyroïdie symptomatique, relevant d'emblée d'une cure chirurgicale, l'évaluation de la masse osseuse n'est pas indispensable. Son seul intérêt serait d'apprécier l'évolution de la masse osseuse après guérison de la maladie.

ÉTATS D'HYPOGONADISME AUTRES QUE LA MÉNOPAUSE

En dehors de la ménopause et des dysgénésies gonadiques (syndromes de Turner, de Klinefelter...), plusieurs circonstances peuvent entraîner, plus fréquemment chez la femme que chez l'homme, un hypogonadisme. Une perte osseuse significative, avec les conséquences qui en découlent sur le risque

fracturaire, peut être observée au cours de ces hypogonadismes transitoires, et sa réversibilité n'est pas certaine. C'est le cas de « l'anorexie mentale », surtout lorsqu'elle débute dans l'adolescence, de « l'activité physique intense » accompagnée d'une aménorrhée et des « traitements par les analogues de la gonadotrophine releasing hormone ». Il en est de même des « adénomes hypophysaires » (prolactine, hormone de croissance) qui entraînent un retentissement sur la fonction gonadotrope.

La mesure de la masse osseuse offre l'avantage d'affirmer, de quantifier l'atteinte osseuse et de discuter l'indication d'un traitement préventif

HYPERTHYROIDIES ET TRAITEMENT PAR HORMONES THYROÏDIENNES

L'excès d'hormones thyroïdiennes conduit à une perte osseuse qui va toucher préférentiellement le secteur cortical du squelette. La véritable « ostéose » thyroïdienne est cependant devenue très rare de nos jours du fait d'un diagnostic habituellement précoce des états d'hyperthyroïdie et de l'efficacité des traitements. Les hormones thyroïdiennes font partie des traitements hormonaux les plus prescrits, notamment chez la femme après la ménopause. Des travaux récents ont permis de mieux évaluer le retentissement osseux de ces traitements au long cours. Les données dont nous disposons soulignent la possibilité d'une perte osseuse, notamment au niveau de l'os cortical, en cas de « traitements suppressifs de la fonction thyroïdienne » (pour cancers thyroïdiens différenciés, dystrophies nodulaires), même en l'absence de signes cliniques d'hyperthyroïdie. La réalisation d'un examen densitométrique osseux chez les femmes amenées à recevoir au long cours des doses suppressives d'hormones thyroïdiennes apparaît donc d'autant plus important que ce traitement s'adressera à des femmes déjà ménopausées.

Dans cette situation, la mesure de la masse osseuse avant le début du traitement permettra de discuter de l'opportunité d'un traitement préventif de la perte osseuse.

AUTRES INDICATIONS POTENTIELLES

En permettant une mesure fiable et non vulnérante du contenu minéral osseux en différents sites (rachis lombaire, extrémité supérieure du fémur, radins), l'absorptiométrie biphotonique à rayons X permet d'évaluer individuellement le retentissement osseux de certaines affections aux facteurs d'environnement. La diversité des travaux publiés ces dernières années montre bien que le champ d'application de cette technique déborde largement le cadre de l'ostéoporose. Il en est ainsi

- De l'ostéomalacie, où la réduction du volume osseux calcifié s'accompagne d'un abaissement très important du contenu minéral osseux, souvent restauré dès les premiers mois du traitement par la vitamine D, ce qui impose des mesures plus rapprochées
- Des ostéopathies génotypiques raréfiantes (ostéogenèse imparfaite...).
- Du myélome multiple, afin de déterminer la distribution et l'intensité de la

raréfaction minérale (examen « corps entier ») et d'en suivre l'évolution sous traitement à visée hématologique ou ostéotrope [10].

- De l'évaluation de l'état osseux de sujets hémodialysés ou transplantés.

Conclusion

La mesure de la masse osseuse est justifiée dans cinq situations cliniques principales

- Chez les patients présentant une déformation vertébrale et/ou une ostéopénie radiologique, pour objectiver une diminution de la masse osseuse.
- Chez les femmes au moment de la ménopause dont le risque d'ostéoporose constitue la motivation essentielle à recevoir un traitement hormonal substitutif prolongé ainsi que dans les autres états d'hypogonadisme des deux sexes.
- Chez les patients recevant une corticothérapie ou présentant un hypercorticisme endogène.
- Chez les patients présentant une hyperparathyroïdie primitive asymptomatique pour guider la décision chirurgicale.
- Chez les femmes ménopausées recevant de façon prolongée des hormones thyroïdiennes à doses suppressives de la sécrétion de TSH.

RÉFÉRENCES

- [1] SCANE AC et coll, The reliability of diagnosing osteoporosis from spinal radiographs. *Age Ageing* 1994, **23** (4): 283-6
- [2] MEDOS, *Osteoporosis Int* 1991, **1**: 232
- [3] LAVALJEANTET M. Bone physiopathology of OP. In Zichella L (Ed). *Menopausa*, Monduzzi Edition, Rome 1994
- [4] LAVAL-JEANTET M. Imagerie de l'os, Sauramps (édit.) 1995: 19-26
- [5] ANDEM. *Rev Rhum* 1991, **58**: 907-13
- [6] CUMMINGS SR et coll. Bone density at various site for prediction of hip fractures. The Study of Osteoporotic Fractures Research Group. *Lancet* 1993, **341** (8837): 72-75
- [7] OVERGAARD K et coll. Discriminatory ability of bone mass measurements (SPA and DEXA) for fractures in elderly postmenopausal women. *Calcified Tissue Int* 1992, **50**: 30
- [8] GARDSELL P et coll. The impact of menopausal age on future fragility fracture risk. *J Bone Miner Res* 1991, **6** (5): 429-33
- [9] ORTOLANI S. Evaluation of a model for prediction of lumbar bone mineral density. *Bone Miner* 1993, **22**: 69-72
- [10] MARETTE X et coll. Bone densitometry in patients with multiple myeloma. *Am J Med* 1992, **93** (6): 595-8

ANNEXE : STRATEGIE DOCUMENTAIRE

Plus de 100 référence ont été sélectionnées et communiquées aux experts participant à ce groupe de travail.

Interrogation multibase de MEDLINE et EMBASE sur le serveur data-Star avec élimination des doublons.

Limitation aux langues : français-anglais

Limitation aux années >1990

Subdivision en 7 thèmes :

- I Imagerie en neuropédiatrie [1 et 2 et 3]
- II Imagerie en pathologie rachidienne [1 et 4]
- III Imagerie en urgence neurologique traumatique ou vasculaire [1 et [4ou 5]et 6]
- IV Imagerie en pathologie cérébrovasculaire [1 et 7]
- V Imagerie en pathologie ORL et base du crâne [1 et8]
- VI Imagerie en pathologie intracérébrale [1 et 9]

	Stratégie d'interrogation sur MEDLINE :		Stratégie d'interrogation sur EMBASE :
	Neuroradiology#		Neuroradiography#
	Nuclear - Magnetic - Resonance		Nuclear - magnetic - resonance
	Magnetic - Resonance - Imaging#		Nuclear - magnetic - resonance - imaging
	Image - interpretation - computer - assisted#		Computer - assisted - tomography
	Tomography - scanners - X-Ray - computed		Emission - tomography#
	Ultrasonography		Echography
	Echoencephalography#		Echoencephalography
	Ultrasonics	1	Angiography
	Angiography		Brain - angiography
1	Angiography - digital - subtraction		Scintiangiography#
	Laser - Doppler - flowmetry		Scintillation - camera
	Radionuclide - imaging		Radioisotope - diagnosis
	Gamma - cameras		Brain - Scintiscanning
	Radionuclide - angiography		Scintigraphy
	Radioimmunodetection		Interventional - radiology
	Densitometry#		Central - nervous - system disease#
	Radiographic - image - enhancement	2	Brain - injury
	Radiography - dual - energy - scanned - projection		Spine - injury#
	Radiography - interventional	3	Child#
	Radiology - interventional		Spinal - cord - disease#
	Central - nervous - system diseases#		Spinal - cord - injury#

	Stratégie d'interrogation sur MEDLINE :	Stratégie d'interrogation sur EMBASE :
	Neuroradiology#	Neuroradiography#
	Nuclear - Magnetic - Resonance	Nuclear - magnetic - resonance
	Magnetic - Resonance - imaging#	Nuclear - magnetic - resonance - imaging
	Image - interpretation - computer - assisted#	Computer - assisted - tomography
	Tomography - scanners - X-Ray - computed	Emission - tomography#
	Ultrasonography	Echography
	Echoencephalography#	Echoencephalography
	Ultrasonics	1 Angiography
	Angiography	Brain - angiography
1	Angiography - digital - subtraction	Scintiangiography#
	Laser - Doppler - flowmetry	Scintillation - camera
	Radionuclide - imaging	Radioisotope - diagnosis
	Gamma - cameras	Brain - Scintiscanning
	Radionuclide - angiography	Scintigraphy
	Radioimmunodetection	Interventional - radiology
	Densitometry#	Central - nervous - system disease#
	Radiographic - image - enhancement	2 Brain - injury
	Radiography - dual - energy - scanned - projection	Spine - injury#
	Radiography - interventional	3 Child#
	Radiology - interventional	Spinal - cord - disease#
	Central - nervous - system diseases#	Spinal - cord - injury#

II

Imagerie dans
les pathologies vasculaires

Experts

M. AMIEL, Radiologue, Hôpital cardiologique Louis-Pradel - Lyon - Président du groupe

Y. DUBOURG, Ingénieur, centre hospitalo-universitaire Angers – Rapporteur

O. JEGADEN, Chirurgien cardiaque et vasculaire, Hôpital cardiologique Louis-Pradel- Lyon

J. BITTOUN, Biophysicien, CIERM - centre hospitalo-universitaire Bicêtre – Le Kremlin-Bicêtre

S. ADNOT, Physiologiste, centre hospitalo-universitaire Henri-Mondor Créteil

L. CAPRON, Angiologue, Hôpital Broussais – Paris

E. MOUSSEAUX, Radiologue, Hôpital Broussais – Paris

M. LE CAMUS, Directeur, centre hospitalo-universitaire – Angers

D. MATHIEU, Radiologue, Hôpital Henri-Mondor- Créteil

M. BOURGUIGNON, Biophysicien, service hospitalier Frédéric-Joliot- Orsay

P. CARPENTIER, Angiologue, centre hospitalo-universitaire Nord Albert-Michallon – Grenoble

J.-P. LAISSY, Radiologue, Hôpital Bichat- Paris

J.-C. GAUX, Radiologue, Hôpital Broussais – Paris

D. MUSSET, Radiologue, Hôpital Antoine-Béclère - Clamart

II

Imagerie dans les pathologies vasculaires

Sommaire

Synthèse des travaux du groupe d'expertise	131
Analyse	141
1. Explorations artérielles et veineuses des membres inférieurs	141
2. Lymphœdème	148
3. Imagerie de l'embolie pulmonaire au stade aigu et chronique	151
4. Imagerie de la microcirculation	159
5. Imagerie de l'anévrisme de l'aorte abdominale	161
6. Imagerie des artères rénales - sténoses et hypertension artérielle rénovasculaire	164
7. Imagerie de l'aorte thoracique	167
8. Aspects méthodologiques de l'angiographie par résonance magnétique .	171
9. Vaisseaux du foie échographie, tomodensitométrie ou IRM ?	179
10. Autres vaisseaux de l'abdomen	185
Annexe: Stratégie documentaire	188

Synthèse

Dans le cadre de l'étude «Imagerie», demandée par la Direction des hôpitaux auprès de l'INSERM, le comité scientifique a réuni un groupe d'experts chargés d'étudier l'évolution des techniques d'exploration vasculaire en imagerie par résonance magnétique, et la place prise par cette modalité parmi les techniques existantes.

Les différents champs d'application de l'angiographie par résonance magnétique (ARM) font, pour chacun, l'objet d'une analyse rédigée par un ou plusieurs experts du groupe de travail et figurent à la suite de la synthèse

- Techniques d'ARM.
- Exploration de l'aorte aorte abdominale; aorte thoracique.
- Artères rénales: sténose et hypertension rénale vasculaire
- Exploration de la pathologie vasculaire des membres: pathologie artérielle; pathologie veineuse des membres; lymphœdème.
- Les vaisseaux du foie l'artère hépatique; les veines sus-hépatiques; la veine porte.
- L'artère pulmonaire.
- Microcirculation et perfusion tissulaire.
- L'imagerie des vaisseaux à destinée cérébrale est traitée dans le chapitre rédigé par le groupe d'experts traitant de la neuroradiologie, les explorations cardiaques font l'objet d'un travail spécifique d'un autre groupe d'experts (Cf. p. 191)

Importance du thème en santé publique

Les données épidémiologiques sur les maladies cardiovasculaires en France* font état

- de 176 000 décès par an (1/3 de la mortalité globale); les maladies cardiovasculaires sont la principale cause de mortalité entre 45 et 54 ans (40 %);

* Rapport du Haut Comité de la Santé publique - 1994.

- d'une baisse récente de la mortalité due aux maladies cardio-vasculaires, cette diminution représente dans les pays industrialisés 1/3 de l'amélioration globale observée (campagnes de prévention, amélioration des soins..).
- d'une prévalence des maladies cardio-vasculaires qui est passée, en 10 ans, de 29 à 36%.

Elles représentent 12 % des séjours et 16 % des journées d'hospitalisation en court séjour (elles occupent le deuxième rang après les accidents de différentes origines). Mis à part les maladies veineuses, les pathologies cardiaques et cérébrales paient le plus lourd tribut (en fait, il s'agit le plus souvent de maladies polyvasculaires).

En résumé: la mortalité due aux maladies cardio-vasculaires diminue mais leur prévalence augmente. Or pour ce type de pathologie, il est possible d'intervenir efficacement.

MALADIES CARDIO-VASCULAIRES ET IMAGERIE

Après la clinique, et en complément avec elle, l'imagerie intervient selon toutes ses modalités:

- Écho-Doppler (ED)
- Angiographie par rayons X (ARX)
- Scintigraphie isotopique (SCI)
- Angiotomodensitométrie spiralée (ATDMS)
- Angiographie par résonance magnétique (ARM)

L'imagerie est d'un apport parfois essentiel dans le diagnostic, toujours dans le bilan morphologique et fonctionnel, et souvent dans le choix thérapeutique de ces maladies.

Chaque méthode a ses caractéristiques:

- L'ARX reste, pour l'instant, considérée comme la technique de référence pour l'exploration morphologique des vaisseaux, quel que soit le territoire de l'organisme. Elle est irradiante et, en règle générale, agressive (ponction, cathétérisme, injection de produits de contraste...).
- L'ED est sans danger, facile d'accès, relativement peu coûteuse, très opérateur-dépendante; elle a ses limites par exemple dans l'exploration des artères pulmonaires, et ses échecs, avec l'obésité; c'est, a priori, la méthode de première intention idéale.
- La SCI a un coût relativement élevé; elle est réservée, en France, à des centres « lourds »; elle explore surtout la perfusion des parenchymes, et peu ou mal les vaisseaux.
- L'ATDMS a beaucoup enrichi la tomodensitométrie (TDM) classique pour explorer les gros vaisseaux. Cette évolution récente la place en concurrence directe avec l'ARM pour les vaisseaux du tronc. Mais beaucoup reste à faire en termes d'évaluation de ce point de vue entre les 2 méthodes. Elle est irradiante et utilise des quantités notables de produits de contraste.

- L'ARM, relativement récente, a une place originale (Cf 1 p. 147 et 3 p. 158) Sa place par rapport aux autres méthodes d'imagerie peut s'apprécier:

- *en termes de substitution*: chacun sait, et l'histoire des technologies médicales le montre, que la substitution est rarement totale et s'opère lentement. De ce point de vue, l'ARM doit être évaluée en termes de coût-efficacité par rapport à des méthodes lourdes et comparables (ARX, ATDMS, et éventuellement SCI).

- *en termes de complémentarité*: de ce point de vue, et pour l'imagerie cardiovasculaire, l'ED a, d'une façon générale, une place indiscutable dans le dépistage, et parfois dans le bilan, de ce type de pathologie. L'ARM ne peut donc venir, sauf cas particulier, qu'en complément. Le consensus entre experts est ici particulièrement utile pour fixer une stratégie d'exploration après la phase clinique.

ÉVOLUTION DES MÉTHODES D'IMAGERIE

Toutes les méthodes précédentes, à vrai dire, sont susceptibles d'évolution; et il faut bien préciser que les zones (indications cliniques) de recouvrement sont nombreuses, variables d'une année à l'autre, d'une équipe à l'autre, et même... en fonction des politiques de santé publique de chaque pays !

Ceci explique que les aspects de substitution et de complémentarité soient aussi « labiles » dans le temps, et que les évaluations soient aussi difficiles, même scientifiquement bien conduites; un certain nombre d'idées générales ont pu cependant être dégagées au sein du groupe à ce sujet (Cf. 3, p. 158).

FORMATION DES HOMMES

La rapide évolution des techniques, ici comme dans d'autres domaines de l'imagerie, implique une formation des hommes (initiale et/ou permanente), adéquate pour tirer le meilleur parti des appareils.

En effet les examens sont très consommateurs de temps sur le plan médical et le coût des machines qui doivent avoir d'excellentes performances dans ce type d'application n'est pas négligeable (0,7 à 1 ME).

Idées générales concernant l'ARM

Afin de dégager, au sein de ce groupe d'experts, une vision globale de l'apport de l'IRM destinée à l'exploration cardio-vasculaire, un certain nombre « d'idées-forces » ont été retenues par consensus.

- Dans ce rapport, la disponibilité de l'IRM a été supposée totale, même en urgence. Cette situation est actuellement un peu théorique en France, mais elle est indispensable à envisager dans ce type d'étude. De même, les appareils sont supposés disposer des dernières évolutions techniques.

- L'ARM a acquis droit de cité parmi les différentes méthodes d'exploration des vaisseaux par imagerie; il est possible de dire aujourd'hui que tous les territoires anatomiques vasculaires peuvent être concernés par cette méthode.

- Elle n'est pas agressive et les contraintes de son utilisation et même de son coût tendent à la rendre, idéalement, aussi accessible qu'une autre méthode lourde (ARX, ATDMS, SCI)
- L'ARM a fait l'objet de progrès récents très rapides et très importants au cours des cinq dernières années. Selon l'avis de l'ensemble des experts du groupe, les perspectives dans ce domaine sont très encourageantes et ces progrès vont continuer dans les années à venir.
- Les méthodes d'ARM connaissent un certain nombre de déclinaisons:
 - classiquement, l'ARM peut être réalisée sans produits de contraste: c'est l'imagerie de flux; mais d'ores et déjà, l'utilisation de produits de contraste modifie beaucoup le principe même de la méthode et les résultats obtenus;
 - l'évolution de l'imagerie rapide et ultra-rapide modifie profondément la durée de l'examen; alors que cette dernière représentait jusqu'à présent l'un des inconvénients de cette méthode. A titre d'exemple, une ARM par turbo-flash avec des produits de contraste de l'aorte abdominale et des membres inférieurs peut être pratiquée en 1 à 2 minutes; autre exemple, par séquence EPI, segmentation de l'espace de Fourier, une exploration de l'artère pulmonaire en 3D peut être réalisée en 15 secondes.
- Globalement, mis à part la vision en temps réel en scopie (et encore des améliorations très sensibles sont en cours) et la résolution spatiale (de l'ordre du mm), elle conjugue les avantages de toutes les autres méthodes étude des gros vaisseaux. . et des plus petits; analyse fonctionnelle (des flux vasculaires, de la fonction ventriculaire gauche, de la perfusion tissulaire...). De plus elle permet:
 - à côté des renseignements d'ordre morphologique, des quantifications hémodynamiques, métaboliques...
 - l'exploration de grands champs (cartographie des membres inférieurs), comme avec les rayons X;
 - une exploration qui est non irradiante et non invasive;
 - au-delà de l'étude de la lumière vasculaire et de l'analyse fonctionnelle, l'apport de renseignements sur la paroi des vaisseaux et son environnement, que l'ARX a du mal à colliger.
- C'est une méthode dont les coûts et les contraintes d'implantation ont considérablement diminué depuis quelques années, ce qui permet d'en élargir les indications
- Finalement, pour un certain nombre d'examen, une substitution entre ARX et ARM est en cours (il faut rappeler ici qu'il est supposé, dans ce rapport, que la disponibilité des appareils est totale, en particulier en urgence, et que chaque appareil possède, dans le cadre de sa gamme de champ, les dernières innovations commercialisées). Les méthodes d'ARM apparaissent surtout comme complémentaires des méthodes échographie-Doppler dans beaucoup d'indications. L'ARX devient de plus en plus un examen de recours, en particulier dans le cadre des explorations à visée pré-opératoire ou avant un geste de radiologie interventionnelle.

De ce point de vue, les liens entre acte diagnostique et thérapeutique (dans le cadre de la radiologie interventionnelle) donne une place spécifique à l'ARX

- Enfin, son potentiel évolutif est le plus riche (3D, images en temps réel, imagerie ultra-rapide, matrice 10002...).

Synthèse des rapports d'expertise

Dans le paragraphe précédent, un grand nombre de points sur l'aspect méthodologique de l'ARM ont été soulignés qui ne seront donc pas rappelés ici.

Trois items peuvent caractériser la technique à ce jour

- technique non stabilisée;
- évolution rapide des antennes, des logiciels, des produits de contraste...;
- potentialités considérables (imagerie ultra-rapide, imagerie fonctionnelle, imagerie interventionnelle, imagerie métabolique...).

Ainsi avec les appareils de la nouvelle génération (à partir de 0,5 T et jusqu'à 1,5 T), et les séquences d'imagerie ultra-rapide, l'informatique puissante associée, les nouvelles antennes, une nouvelle «ère» s'ouvre pour l'imagerie vasculaire et cardiaque en 1995. Mais pour ce type d'application, les bas champs (inférieurs à 0,5 T) ne donnent pas de résultats cliniques satisfaisants.

EXPLORATION DE L'AORTE ABDOMINALE

Seule la *pathologie anévrysmale* a été bien étudiée: c'est d'ailleurs la plus fréquente et celle qui bénéficie par excellence de l'imagerie, compte tenu du risque élevé de rupture au-delà de 4-5 cm de diamètre de l'anévrysme

Neuf études comparatives (ARX/ARM) bien faites permettent de souligner que la substitution entre les deux méthodes est possible

Stratégie : l'échographie-Doppler demeure l'examen de dépistage; au-delà, en bilan pré-opératoire, l'ARM s'impose. La confrontation ARM/ATDMS ne bénéficie pas encore de travaux notables. La possibilité pour l'ARM d'explorer, dans un même temps, l'aorte, ses branches terminales et les artères des membres inférieurs, représente un atout important de cette méthode.

EXPLORATION DE L'AORTE THORACIQUE

La pathologie anévrysmale a été étudiée sous toutes ses formes.

La dissection aortique a été l'objet de cinq études bien faites, dont deux excellentes parues en 1993, avant l'avènement de l'ATDMS, et l'ARM apparaît dans ces travaux comme la méthode de référence (sensibilité de l'ordre de 98 % et spécificité équivalente), supérieure à l'ATDM classique. Il n'existe pas, dans ce domaine, d'étude comparative ATDMS/ARM.

Stratégie consensus

- Chez un patient instable, l'ED doit être effectuée au lit. C'est l'examen le plus simple, et qui peut suffire à certains chirurgiens. Si le chirurgien l'exige, ou s'il y a un doute sur l'ED, ARX ou ARM seront pratiquées en seconde intention.
- Chez un patient stable, c'est l'ARM qui doit être pratiquée d'emblée. L'ARX ou l'ATDMS ont des indications qui résultent des échecs des méthodes précédentes.
- Suivi post-opératoire: l'ARM est indiquée d'emblée.

Autres pathologies de l'aorte thoracique:

- coarctation l'ARM est l'examen d'excellence pour le suivi postopératoire de première intention;
- en cas de rupture aortique: chez les malades instables, c'est l'ARX qui semble le meilleur examen; chez les malades stables, l'ARM ou l'ATDMS paraissent avoir des avantages équivalents.

EXPLORATION DES ARTÈRES RENALES ET HYPERTENSION RENALE VASCULAIRE (HTRV)

Quatre études comparatives sont conformes à une expertise correcte (ARX/ARM) La sensibilité est d'environ 95 % et la spécificité de l'ordre de 80 %. Il y a peu ou pas d'études comparatives ARM/ATDMS

Il faut souligner ici l'intérêt des méthodes qui n'utilisent pas de produit de contraste iodé, lors d'explorations effectuées chez des patients présentant souvent une insuffisance rénale.

La stratégie proposée est la suivante:

L'ED est l'examen de première intention si l'équipe médicale connaît bien ce type d'exploration:

- si l'examen est normal: pas d'autre examen; si l'examen est impossible: ARM;
- si l'examen est anormal: ARX par voie artérielle.

EXPLORATION DES VAISSEAUX DES MEMBRES INFÉRIEURS

Artères

- Seules quatre études bien faites concernent la comparaison entre l'ARX et l'ARM. Mais les évolutions rapides en cours ou à venir (produits de contraste, antennes, Phase Array, gradient .., nouvelles matrices...) vont améliorer très rapidement les résultats dans ce domaine.

- L'appréciation du lit vasculaire d'aval serait meilleur en ARM qu'en ARX. Si ce résultat se confirme, l'ARM prendrait une importance majeure en cas d'ischémie critique.

- Pour la quantification des sténoses, comme pour d'autres territoires, l'ARM reste sujette à discussion. L'amélioration viendra probablement de méthodes utilisant les produits de contraste

- **En termes de stratégie:** le premier examen, après la clinique, reste l'échographie-Doppler; se pose d'ores et déjà le problème de la substitution de l'ARX par l'ARM, bien que cela ne paraisse pas logique si un geste de radiologie interventionnelle est envisagé. Par contre, s'il s'agit d'un geste chirurgical, ou dans le cadre d'un bilan aorto-artériographique des membres inférieurs, l'examen par ARM paraît logique.

Veines (dans la maladie thrombo-embolique)

- Il existe peu d'études à ce sujet (4 bien faites). D'ores et déjà l'ARM paraît pouvoir se substituer à l'ARX;

- En termes de stratégie, l'échographie-Doppler reste un examen de première intention; l'ARM se substituant à l'ARX si l'examen est possible, et lorsque les limites de l'exploration par échographie-Doppler sont atteintes

Lymphœdème

Bien qu'il n'existe pas d'étude prospective d'envergure à ce sujet, deux indications se font jour:

- l'IRM fournit des indications complémentaires de la lymphangiographie isotopique par l'analyse du tissu sous-cutané;

- l'IRM permet de dissocier les surcharges graisseuses et liquidiennes dans le suivi de la maladie.

EXPLORATION DE L'ARTÈRE PULMONAIRE ET EMBOLIE PULMONAIRE

La faisabilité de l'ARM dans l'exploration des artères pulmonaires est un fait.

Les progrès sont ici aussi continus. Mais il y a peu d'études cliniques bien faites en termes de substitution ARX/ARM.

• Chez un patient suspect d'embolie pulmonaire aiguë, la sensibilité dans les rares travaux publiés [4] est de 85 à 90 %, la spécificité est de 60 à 80 % par rapport à la référence habituelle à l'ARX:

- il n'existe pas de travail comparant l'ARM et l'ATDMS, mais il faut remarquer que l'ATDMS a une sensibilité excellente, probablement 2 90 %, et une spécificité de 80-90 %;

- en termes de comparaison ARM-SCI, la sensibilité des deux examens serait équivalente, et la spécificité de l'ARM beaucoup plus grande;

- en termes de stratégie: la SCI reste l'examen de première intention; mais ses insuffisances sont bien connues depuis l'étude Pioped (certitude diagnostique dans 50 % des cas environ). La recherche d'un foyer emboligène peut régler le problème diagnostique (Cf. rapport « Explorations artérielles et veineuses des membres inférieurs » p. 141).

Il est probable que dans le futur, l'ARX sera détrônée par l'ATDMS et/ou l'ARM.

Le choix entre les deux techniques se fera en fonction du coût, de l'accessibilité, de l'irradiation, de l'emploi de produit de contraste. Mais l'un des problèmes d'actualité reste de savoir si la SCI doit demeurer l'examen de première intention ? Surtout si l'ATDMS et l'ARM sont disponibles 24 heures sur 24.

- Dans le cas de l'hypertension artériopulmonaire primitive:
 - s'il s'agit d'une complication d'une maladie respiratoire, l'échocardiographie et le cathétérisme restent les références; mais l'ARM fait l'objet de travaux de recherche clinique pour le bilan du cœur droit;
 - si la maladie est primitive, ou secondaire à une maladie thrombo-embolique, trois problèmes se posent en termes de stratégie:
 - Recherche d'une étiologie.* L'ARX reste la référence. La TDM semble insuffisante. Sans doute y a-t-il une place pour l'ARM.
 - Évaluation de l'HTAP* grâce à différents paramètres hémodynamiques et étude du retentissement sur le VD: il existe peu d'études mais elles sont prometteuses.
 - Surveillance évolutive sous traitement*, la place de l'ARM paraît devoir s'imposer à terme.

EXPLORATION DES VAISSEAUX DU FOIE

Ceci concerne l'exploration de 3 types de vaisseaux:

- artère hépatique
- veines sus-hépatiques dont la pathologie est exceptionnelle
- la veine porte et ses branches dont l'étude, fréquente, concerne surtout le syndrome d'hypertension portale.
 - L'exploration des vaisseaux du foie concerne éventuellement le retentissement de leur pathologie sur le parenchyme hépatique (ischémie...).
 - L'échographie Doppler reste toujours l'examen de première intention mais il a ses limites (techniques, anatomiques, capacité de mise en évidence d'une thrombose, inventaire des anastomoses...).
 - Le souci de ne pas faire d'injection de produit de contraste réduit les indications de l'ATDMS (en cas d'insuffisance hépatique qui est associé fréquemment à une insuffisance rénale).
 - L'artère hépatique et les veines sus-hépatiques sont mal vues en ARM (et en ATDM); la veine porte et ses branches sont bien vues en ARM. Les thromboses ainsi que les anastomoses et le sens du flux sont aussi observés.
 - Enfin, pour l'étude du retentissement sur le parenchyme hépatique, l'ARM est au moins équivalente à l'ATDM.

Conclusion générale

L'ensemble du groupe de travail a adopté à l'unanimité les recommandations suivantes:

- Aujourd'hui, les chiffres d'activité des appareils d'IRM ne reflètent en rien les potentialités actuelles de ce mode d'exploration pour les vaisseaux; on peut même dire que le sous-équipement, en France, et l'activité qui en découle, sous-estime de façon dramatique les possibilités de substitution de l'ARX par l'ARM.

- Compte tenu de l'ampleur des enjeux à venir et du travail d'évaluation clinique considérable qui reste à faire, des actions de recherche incitatives fortes, et multicentriques, sous l'égide, et à l'initiative du ministère de la santé, seraient opportunes dans ce domaine
- En termes de planification sanitaire, ce rapport attire l'attention du ministère de la santé, d'ores et déjà, sur la transformation des pratiques, qui ne peut que s'amplifier à l'avenir, avec une baisse des actes d'ARX, une augmentation des actes d'ARM à laquelle sera incapable de faire face le parc actuel d'IRM français.

1

Explorations artérielles et veineuses des membres inférieurs

Etat de la question

Parmi les affections cardio-vasculaires, les maladies des artères représentent 11 % des journées en service hospitalier, soit 1,5 % du total de ces journées. L'activité radiologique vasculaire dans les salles d'angiographie par rayons X (ARX) représente 542 000 actes par an dans les services hospitaliers publics, dont 19,5 % concernent les explorations des membres. L'activité vasculaire, artérielle et veineuse, des radiologues en échographie représente 8 % des 7,8 millions d'actes réalisé par an dans les services publics

L'introduction de l'imagerie par résonance magnétique (IRM) dans les stratégies d'exploration vasculaire devient possible du fait du développement des méthodes d'angiographie par résonance magnétique (ARM). En raison de l'évolution rapide de l'ARM depuis les validations initiales, ses performances sont probablement beaucoup plus importantes que ne le laissent entrevoir les résultats publiés à ce jour.

Exploration de la pathologie artérielle

Nous rapportons essentiellement l'intérêt de l'ARM dans l'étude de l'athérosclérose et de l'artériosclérose dans le cadre du bilan d'une maladie obstructive (anévrismes exclus). Les publications concernent essentiellement des études comparatives entre l'ARM et l'angiographie à rayons X (ARX). L'intérêt de l'ARM dans la pathologie emboligène ou dans la pathologie inflammatoire n'a pas encore fait l'objet d'étude particulière.

ANALYSE DE LA LITTERATURE: ARM VERSUS ARX

Par rapport à l'ensemble des études d'ARM, peu concernent le territoire artériel des membres inférieurs. En effet, seulement neuf études ont été retenues [1-9].

Etant donné les recoupements entre les différentes études, on peut retenir que seules quatre équipes sont à l'origine de ces publications concernant la validation initiale de la méthode: Yucel et coll. [1-2], Carpenter et coll. [3,6-7], Quin et coll. [8], McCauley et coll [9].

Evaluation du lit distal artériel des membres

Deux papiers de la même équipe [3-4] font état d'une supériorité de l'ARM pour la visualisation du lit artériel distal. La limite essentielle de cette étude était l'absence de numérisation lors des examens par l'ARX alors que cette dernière méthode est considérée comme supérieure à l'angiographie conventionnelle. Ce résultat semble toutefois se confirmer dans l'expérience des autres équipes (résultats non publiés), et surtout il semble logique car la sous-estimation du lit d'aval en ARX est classique et bien connue des radiologues et des chirurgiens. Si ce résultat dans l'évaluation du lit distal se confirme, l'ARM pourrait être considérée comme un examen de référence avant d'envisager une revascularisation par radiologie interventionnelle ou par une chirurgie chez un patient atteint d'ischémie critique.

Quantification des sténoses sur l'ARM

L'équipe de Yucel et coll. [1] a obtenu d'excellents résultats comparatifs vis-à-vis de l'ARX. Les résultats en termes de diagnostic d'une occlusion artérielle démontrent une sensibilité de 100 % et une spécificité de 98 %. Pour une sténose supérieure à 50 %, incluant les occlusions, la sensibilité est de 92 % et la spécificité de 88 %. Ces chiffres qui peuvent paraître très satisfaisants sont toutefois pondérés par un éditorial de Borrello dans ce même numéro de *Radiology* [10]. En effet le taux d'erreur pour indiquer au chirurgien la localisation d'un pontage si l'on tient compte de la seule ARM est encore trop important pour que l'on puisse proposer l'ARM comme seul examen préopératoire. Cette impression est partagée par Mac Cauley [9], qui dans une étude récente publiée dans *Radiology* en 1994 trouve que l'ARM possède une sensibilité entre 43 % et 67 % pour le diagnostic des sténoses supérieures à 75 % mesurées en ARX.

ARM en tant que méthode de substitution à l'ARX

Seuls deux articles récents publiés dans des journaux chirurgicaux [2,7] rapportent la possibilité d'une substitution totale de l'ARX par l'ARM. Les différences entre l'ARX et l'ARM préopératoires étaient minimes, et ne semblent pas justifier pour les auteurs un surcoût important imposé par l'ARX (aux Etats-Unis, la différence entre les deux examens est de 1 288 dollars).

Potentialités et perspectives de l'ARM

Dans l'ensemble des articles sus-cités, les auteurs ont quasiment toujours utilisé des méthodes de temps de vol et des coupes axiales, afin d'obtenir un rehaussement vasculaire maximal. Beaucoup d'auteurs ont récemment rapporté, le plus souvent en dehors de l'exploration des membres inférieurs, leur expérience dans l'amélioration des résultats de l'ARM par de nombreux artifices techniques.

Les séquences d'ARM en temps de vol sont améliorées par des acquisition 3D, par l'emploi de désaturation veineuse mobile, par des variations d'angle de bascule de l'aimantation, par des synchronisations ECG (électroencéphalogramme), ou l'incrémentation rapide du plan de Fourier.

L'ARM par contraste de phase semble être plus performante que l'ARM par temps de vol dans l'étude de la distalité, quand les vitesses circulatoires sont faibles.

La synchronisation sur l'ECG semble être indispensable dans l'étude des membres inférieurs aussi bien lors d'acquisition en contraste de phase [11,12], que lors d'acquisition en temps de vol. Ces synchronisations seront plus faciles à manipuler grâce à des incréments rapides du plan de Fourier. Ces séquences rapides permettent, de plus, l'injection de produit de contraste qui rehausse davantage la lumière vasculaire. Les analyses quantitatives seront donc probablement plus pertinentes.

De plus, des modifications technologiques importantes sont à attendre dans les prochaines années, à savoir

- l'évolution vers des gradients beaucoup plus performants;
- l'utilisation d'antennes dédiées à l'étude des membres inférieurs (antennes *phase-array* longues et couvrant la totalité d'un membre inférieur);
- des acquisitions de données sur des matrices plus importantes de 512 x 512 au lieu des 256 x 256 actuelles, ceci afin d'augmenter la résolution spatiale des images d'ARM. Ces perfectionnements permettront rapidement d'améliorer de façon très significative la qualité des images angiographiques en IRM.

Enfin les séquences de vélocimétrie par résonance magnétique deviendront progressivement le complément fonctionnel intéressant dans les analyses morphologiques de l'ARM

MODIFICATIONS POSSIBLES DES STRATÉGIES D'EXPLORATION

Dans une perspective optimiste pour le développement de l'ARM, nous avons voulu étudier les intrications futures et possibles de l'ARM dans une stratégie d'exploration des membres inférieurs. Il est clair que celles-ci seront très dépendantes de la disponibilité des appareils, des performances réelles qui seront obtenues par les méthodes, ou encore des habitudes locales déjà en place notamment l'implication des radiologues dans l'angiographie thérapeutique interventionnelle.

Trois situations cliniques peuvent être dégagées

Ischémie aiguë

Il s'agit d'une urgence thérapeutique, car l'intervention de revascularisation doit survenir dans les 12 premières heures suivant le début des symptômes. La stratégie actuelle comporte un examen d'échographie Doppler à la condition que celui-ci soit réalisé dans les plus brefs délais suivant l'examen clinique initial. Cet examen ne doit pas retarder l'artériographie conventionnelle qui est donc réalisée le plus tôt possible, afin d'envisager une intervention de revascularisation percutanée ou chirurgicale

Celle-ci peut avoir lieu immédiatement, au cours même de l'artériographie, ou secondairement quand une revascularisation chirurgicale est proposée. Les perspectives de l'ARM dans ce contexte d'urgence sont probablement faibles, sauf si la disponibilité des appareils rend compatible les examens dans ce contexte.

Ischémie chronique d'effort

(claudication intermittente stade II de Leriche et Fontaine)

La stratégie actuelle est de proposer à ces patients une échographie-Doppler. Au vu des résultats, la stratégie est orientée par la symptomatologie. Dans une première situation, si les symptômes sont modérés, et si la demande du patient est peu importante, seul un traitement médical est proposé. Si les symptômes sont plus sévères, et surtout si la gêne du patient est invalidante, après l'examen d'échographie-Doppler on propose actuellement une angiographie qui le plus souvent est suivie d'un acte interventionnel. En effet, dans cette situation, les lésions sont très souvent accessibles à un geste d'angioplastie, avec ou sans mise en place d'endoprothèse. Les perspectives de l'ARM dans cette indication sont donc relativement modestes. Ce ne serait qu'en présence d'une échographie Doppler démontrant des lésions inaccessibles à une angiographie thérapeutique que cet examen serait à envisager.

Ischémie critique (ischémie chronique de repos stades III et IV de Leriche et Fontaine)

Cette affection possède une gravité préoccupante, puisqu'elle aboutit à l'amputation du membre atteint dans près de 25 % des cas et au décès du patient à un an, dans 20 % des cas. Des experts, lors de réunions de consensus sur l'ischémie critique, ont recommandé de recourir, chaque fois que cela s'avère possible, à la radiologie interventionnelle en raison de ses résultats immédiats satisfaisants, pour traiter les lésions responsables. La chirurgie peut être proposée d'emblée quand les lésions ne se prêtent pas à un geste endovasculaire ou secondairement en cas d'échec de celui-ci. Dans cette indication, l'angiographie par résonance magnétique apparaît comme fort prometteuse surtout au vu des résultats déjà obtenus dans l'évaluation du lit artériel distal. En effet si ces résultats sont confirmés, la décision d'un geste de revascularisation interventionnelle ou chirurgicale sera beaucoup mieux fondée sur l'étude d'ARM. De plus un certain nombre de patients ne subiront pas d'artériographie conventionnelle si l'ARM révèle des lésions inaccessibles à tous gestes de revascularisation.

Surveillance de pontage ou de traitement de radiologie interventionnelle

Actuellement la stratégie est de proposer une échographie-Doppler uniquement chez les patients symptomatiques. En présence de symptômes, la stratégie peut être de nouveau celle proposée en présence soit de claudication soit d'une ischémie critique.

En l'absence de symptôme, un contrôle angiographique par ARM semble aujourd'hui ne s'avérer d'aucune utilité. Mais, dans le cadre d'une recherche clinique, l'évaluation des patients venant de bénéficier d'un pontage serait intéressante afin de détecter précocement les lésions susceptibles d'entraîner l'occlusion d'un pontage à court terme (sténose anastomotique, boucle, débit au sein du pontage).

En présence de symptômes, outre l'angiographie obtenue par l'IRM [13], l'étude morphologique semble par contre très intéressante dans la détermination d'une extension d'un processus septique péri-artériel ou péri-anastomotique éventuel [14].

SYNTHÈSE

Au vu des seuls résultats publiés il semble encore difficile de reconnaître une totale substitution de l'ARX par l'ARM. Cet examen doit cependant être déjà proposé aux patients porteurs d'une insuffisance rénale, d'une allergie sévère aux produits de contraste iodés et à ceux dont les abords vasculaires sont très difficiles.

Dans une perspective proche, il semble que l'angiographie par résonance magnétique, couplée à la vélocimétrie par résonance magnétique, sera dans l'étude du membre inférieur au moins égale à l'ARX, voire supérieure. La substitution totale de l'ARX n'est toutefois pas envisageable dans un proche avenir, essentiellement en raison de la disponibilité des appareils d'IRM dans un contexte d'urgence, mais aussi en raison de la thérapeutique qui a souvent lieu au cours même de l'ARX. L'ARM, dans certaines situations, pourrait alors être inutile, si une angiographie conventionnelle est prévisible en raison du traitement endovasculaire associé. Le développement de l'ARM, d'une façon générale, devrait à terme supprimer toutes les angiographies diagnostiques. Cette stratégie qui consiste à concevoir l'ARX uniquement comme un acte thérapeutique est déjà de mise dans certains centres, et favorisée en cela par le développement de l'échographie-Doppler.

Exploration de la pathologie veineuse

Il existe quatre études d'ARM bien faites [15,18] comparant les résultats à ceux de la phlébographie couplée ou non à l'échographie-Doppler [15,18]. Les chiffres démontrent une sensibilité de 97 % et une spécificité de 98 % pour le diagnostic des thromboses veineuses uniquement quand l'exploration inclut la totalité des veines depuis la bifurcation iliaque jusqu'au genou.

Les perspectives de l'ARM semblent donc intéressantes dans les compléments possibles à l'échographie-Doppler afin d'éviter les quelques indications d'ARX actuelles. La performance de l'ARM augmente quand la sensibilité de l'échographie-Doppler diminue notamment au niveau des axes iliaques, ce qui va dans le sens de cette complémentarité entre les deux méthodes.

Dans la pathologie veineuse chronique, l'échographie-Doppler, du fait de sa simplicité, de son faible coût et de la faisabilité de manœuvres dynamiques reste la méthode de référence. Aucune étude d'AMR n'a été publiée dans cette indication.

RÉFÉRENCES

- 1 YUCEL E. KAUFMAN J. GELLER S. WALTMAN A. Atherosclerotic occlusive disease of the lower extremity: prospective evaluation with two dimensional time of-flight MR angiography. *Radiology* 1993, **187**: 637-641
- 2 CAMBRIA R. YUCEL E. BREWSTER D et coll. The potential for lower extremity revascularization without contrast arteriography. experience with magnetic resonance angiography. *J Vasc Surg* 1993, **17**: 1050-1057
- 3 OWEN R. CARPENTER J. BAUM R. PERLOFF L, COPE C. Magnetic resonance imaging of angiographically occult runoff vessels in peripheral arterial occlusive disease. *N Engl J Med* 1992, **326**: 1577-1581
- 4 CARPENTER J. OWEN R. BAUM R et coll. Magnetic resonance angiography of peripheral runoff vessels. *J Vascular Surg* 1992, **16**: 807-815
- 5 HERTZ S. BAUM R. OWEN R. HOLLAND G. LOGAN D, CARPENTER J. Comparison of magnetic resonance angiography and contrast arteriography in peripheral arterial stenosis. *Am J Surg* 1993, **166**:112-116
- 6 OWEN R. BAUM R. CARPENTER J. HOUAND G. COPE C. Symptomatic peripheral vascular disease: selection of imaging parameters and clinical evaluation with MR angiography. *Radiology* 1993, **187**: 627-635
- 7 CARPENTER J. BAUM R. HOUAND G. BARKER C. Peripheral vascular surgery with magnetic resonance angiography as the sole preoperative imaging modality. *J Vasc Surg* 1994, **20** : 861-871
- 8 QUINN S. DEMLOW T, HAUIN R. EIDEMILLER L, SZUMOWSKI J. Femoral MR angiography versus conventional angiography: preliminary results. *Radiology* 1993, **189**: 181-184
- 9 MCCAULEY T, MONIB A, DICKEY K et coll. Peripheral vascular occlusive disease: accuracy and reliability of time of-flight MR angiography. *Radiology* 1994, **192**: 351-357
- 10 BORRELLO J. MR angiography versus conventional X-ray angiography in the lower extremities: everyone wins *Radiology* 1993, **187**: 615-617
- 11 LANZER P. GROSS G. NANDA N. POHOST G. Timing of data acquisition determines image quality in femoropopliteal phase-sensitive MR angiography. *Angiology* 1990, **2**: 817-824
- 12 LEE J. Arterial edge artifacts in gated, phase re-ordered phase contrast angiography of the extremities. *Magn Reson Imaging* 1993, **11**: 335-339
- 13 PRINCE M. Gadolinium-enhanced MR aortography. *Radiology* 1994, **191**: 155-164
- 14 TURNIPSEED W. SPROAT I. A preliminary experience with use of magnetic resonance angiography in assessment of failing lower extremity bypass grafts. *Surgery* 1992, **112**: 664-669
- 15 SWAN S. WEBER D, KOROSSEC F. GRIST T, HEINER J. Combined MRI and MRA for limb salvage planning. *J Comput Assist Tomogr* 1993, **17**: 339-342

- 16 EVANS A, SOSTMAN H. KNELSON M, et coll. Detection of deep venous thrombosis: prospective comparison of MR imaging with contrast venography. *Am J Radiol* 1993, **161**: 131-139
- 17 GEHL V, GÜNTHER R. MR angiography of deep vein thrombosis in the lower limbs and pelvis; a comparison with phlebography. *Fortschr Röntgenstr* 1990, **153**: 654-657
- 18 CARPENTER J. HOLLAND G. BAUM R. OWEN R. CARPENTER J. COPE C. Magnetic Resonance venography for the detection of deep venous thrombosis: comparison with contrast venography and duplex ultrasonography. *J Vasc Surg* 1993, **18**: 734-741
- 19 SPRITZER C, NORCONK J. SOSTMAN H. COLEMAN R. Detection of deep venous thrombosis by magnetic resonance imaging. *Chest* 1993, **104**: 54-60

2. Lymphœdème

Les lymphœdèmes des membres touchent environ 300 000 personnes en France. En dehors de quelques centres spécialisés, leur prise en charge diagnostique et thérapeutique est globalement très insuffisante, mais fait actuellement l'objet d'efforts nombreux des structures hospitalières publiques et privées. Les besoins en imagerie diagnostique et de surveillance thérapeutique devraient donc se développer.

D'après la littérature, l'IRM présente des potentialités intéressantes dans ce domaine, mais celles-ci sont énoncées à partir de cas cliniques isolés ou de petites séries, et aucune hypothèse pragmatique n'a encore fait l'objet d'études contrôlées. La convergence des opinions exprimées confère cependant à ces résultats une vraisemblance qui justifie la prise en compte du développement de ce type d'indication dans les années à venir.

Deux indications peuvent donc être dégagées actuellement :

Le diagnostic du lymphœdème, qui se pose devant le problème d'une grosse jambe chronique. Actuellement, ce diagnostic repose en routine sur la clinique et la négativité des explorations fonctionnelles veineuses, mais l'argument de référence est la lymphangioscintigraphie dynamique. Dans environ 10 % des cas cependant, cet examen donne des résultats discordants (lymphœdèmes à débit élevés). Les progrès dans cette démarche diagnostique restent donc nécessaires. Selon l'ensemble des auteurs qui ont publié sur le sujet [1,3,5,7,8,11,13,16], l'IRM montre des images typiques dans cette pathologie, avec épaississement des tissus sous-cutanés présentant un aspect caractéristique en nid d'abeille. Ces informations sont plus précises que celles apportées par la tomодensitométrie [4,9,17], et apparaissent complémentaires de celles fournies par la lymphangioscintigraphie : l'une étudie la fonction lymphatique, et l'autre le retentissement tissulaire d'amont. La surveillance des lymphœdèmes reste fondée sur les mensurations répétées. L'IRM semble permettre une approche volumique plus précise. Surtout, elle permet de distinguer le volume liquidien de la surcharge graisseuse qui vient la compliquer au bout de quelques années, et qui nécessite une prise en charge thérapeutique différente [4, 6, 10, 15].

Ces deux indications vraisemblables restent à valider dans des études contrôlées adéquates. Elles sont réalisées avec des IRM de moyen champ (0,5 Tesla). Par contre, les canaux lymphatiques ne sont visibles qu'en cas de dilatation extrême [18], et les essais de lymphangiographie IRM avec injection de produit de contraste magnétique restent tout à fait du domaine de l'expérimentation [14].

RÉFÉRENCES

- 1 CASE TC, WITTE CL, WITTE MH, UNGER EC, WILLIAMS WH. Magnetic resonance imaging in human lymphedema : comparison with lymphangioscintigraphy. *Magn Reson Imaging* 1992, **10**, 549-550
- 2 CASE TC, UNGER E. BERNAS MJ, WITTE MH, WITTE CL, MAC NEILL G. CRANDALL C, CRANDALL R. Lymphatic imaging in experimental filariasis using magnetic resonance. *Invest Radiol* 1992, **27**, 293-297
- 3 CASTILLO M, DOMINGUEZ R. Congenital lymphangiectatic elephantiasis. *Magn Reson Imaging* 1992, **10**, 321-324
- 4 DIXON AK, WHEELER TK, LOMAS DJ, MACKENZIE R. Computed Tomography or Magnetic Resonance Imaging for Axillary Symptoms Following Treatment of Breast Carcinoma ? A Randomized Trial. *Clin Radiol* 1993, **48**, 371-376
- 5 DUEWELL S. HAGSPIEL KD, ZUBER J. VON SCHULTHESS GK, BOLLINGER A, FUCHS W. Swollen Lower Extremity: Role of MR Imaging. *Radiology* 1992, **184**, 227-231
- 6 FILIPETTI M, SANTORO E. GRAZIANO F. PETRIC M, RINALDI G. Modern therapeutic approaches to postmastectomy brachial lymphedema. *Microsurgery* 1994, **15**, 604-610
- 7 HAAVERSTAD R. NILSEN G. RINCK PA, MYHRE HO. The use of MRI in the diagnosis of chronic lymphedema of the lower extremity. *Int Angiol* 1994, **13**, 115-118
- 8 HAAVERSTAD R. NILSEN G. MYHRE HO, SAETHER OD, RINCK PA. The use of MRI in the investigation of leg œdema. *Eur J Vasc Surg* 1992, **6**, 124-129
- 9 HADJIS NS, CARR DH, BANKS L, PFLUG JJ. The role of CT in the Diagnosis of Primary Lymphedema of the Lower Limb. *Am J Radiol* 1985, **144**, 361-364
- 10 HARADA M, AMANO Y, MATSUZACKI K. HAYASHI Y, NISHITANI H. YOSHIZUMI M, YOSHIDA O, KATOH I. Quantitative evaluation of intraarterial lymphocyte injection therapy for lymphedema using MR imaging. *Acta Radiol* 1994, **35**, 405-408
- 11 HUANG A, FRUAUFF A, DI CARMINE F. SCHUSS A, LOSADA R. GOFFNER L. Case report 861: Primary lymphedema of the left lower extremity. *Skeletal Radiol* 1994, **23**, 483-485
- 12 JABRA AA, TAYLOR GA. MRI evaluation of superficial soft tissue lesions in children. *Pediatr Radiol* 1993, **23**, 425-428
- 13 LOUGHLIN V, WITTE MH, WITTE CL. Massive obesity simulating lymphedema (letter). *N Engl J Med* 1993, **328**, 1496
- 14 OKUHATA Y, XIA T, URAHASHI S. ARIMIZU N. MR lymphography: first application to human. *Nippon Igatu Hoshasen Gakkai Zasshi* 1994, **54**, 410-412

- 15 POTCHEN EJ, FISHER MJ, MEYER RA, GENTRY G. Magnetic resonance assessment of extra. vascular fluid volume in exercised skeletal muscle. *Lymphology* 1990, **23**, 161-163
- 16 VAN LITH JMM, HOECKSTRA HJ, BOEVE WJ, WEITS J. lymphedema of the legs as a result of lymphangiomatosis. A case report and review of the literature. *Neth J Med* 1993, **34**, 310-316
- 17 VAUGHAN BF. CT of Swollen Legs. *Clin Radiol* 1990, **41**, 24-30
- 18 WILLIAMS MP, OLLIFF JFC. Case Report: Computed Tomography and Magnetic Resonance Imaging of Dilated Lumbar Lymphatic Trunks. *Clin Radiol* 1989, **40**, 321-322

3

Imagerie de l'embolie pulmonaire au stade aigu et chronique

Embolie pulmonaire

ÉTAT DE LA QUESTION

L'embolie pulmonaire est une pathologie fréquente. Or, le diagnostic direct des migrations emboliques pulmonaires est difficile. La multiplicité des branches de division des artères pulmonaires est un obstacle à une identification aisée des petits embols pulmonaires. Or ceux-ci ont la même importance en termes de stratégie thérapeutique que les embols proximaux. La sommation des branches artérielles pulmonaires sur une angiographie pulmonaire par rayons X (ARX) nécessite plusieurs incidences pour permettre un diagnostic précis. Conceptuellement, l'imagerie en coupe devrait pouvoir s'affranchir de ces sommations. L'ensemble des méthodes non invasives comprend actuellement la scintigraphie (SCI) pulmonaire de ventilation/perfusion, l'angiographie par résonance magnétique (ARM), l'angio-tomodensitométrie spiralée (ATDMS).

La SCI de ventilation perfusion est un bon examen de dépistage, mais conserve un certain nombre de défaillances en termes de spécificité. C'est pourquoi seule une SCI normale apporte un diagnostic formel.

La SCI pulmonaire de perfusion seule peut être suffisante, à condition d'être effectuée en décubitus dorsal sous 6 incidences. Elle ne donne que des informations sur les éventuelles conséquences d'une embolie pulmonaire, à savoir des troubles de perfusion lobaires, segmentaires ou sous-segmentaires alors que la SCI de ventilation est normale; or, ces signes ne sont pas spécifiques, car ils peuvent se rencontrer au cours de pathologies infectieuses, dégénératives ou tumorales du poumon, et en cas d'épanchements pleuraux. Il est difficile de connaître l'exacte sensibilité et spécificité de cette technique.

D'autres explorations des veines des membres inférieurs contribuent de façon indirecte au diagnostic d'embolie pulmonaire ce sont l'écho-Doppler couleur (ED), l'ARM et l'ARX (phlébographie « classique ») des veines des membres inférieurs.

À l'heure actuelle, l'indication de l'ARX pulmonaire (étude PIOPED *prospective investigation of pulmonary embolism diagnosis*) ne se pose qu'en cas de clinique évocatrice et de SCI équivoque [1]. L'apparition des deux nouvelles techniques va-t-elle modifier ce schéma diagnostique ?

COMPARAISON DE L'ARM AVEC LES AUTRES MÉTHODES

Données sur l'ARM

Les données actuelles sur l'ARM sont peu nombreuses. Une vingtaine d'études concernent la contribution de l'ARM dans l'évaluation de l'embolie pulmonaire, la plupart reposant sur des études de faisabilité. La place actuelle de l'ARM dans le diagnostic d'embolie pulmonaire a correctement été envisagée dans quatre études [2,5].

Dans une étude prospective de 20 patients suspects d'embolie pulmonaire cliniquement [2], on affirme le diagnostic sur la base de l'ensemble des examens complémentaires chez 6 patients, on réalise une ARX numérisée chez les 14 autres patients, parmi lesquels 6 ont une embolie prouvée. La prévalence est de 60 %. Les résultats obtenus par l'ARM ont une sensibilité égale à 90 %, et une spécificité égale à 62 % dans le diagnostic d'embolie pulmonaire.

Dans une autre étude prospective chez 18 patients suspects d'embolie pulmonaire [3], l'ARX ou la chirurgie diagnostique une embolie pulmonaire chez 12 d'entre eux (prévalence 66 %). Au moyen d'acquisitions 2D en année synchronisées à l'ECG, la sensibilité de l'ARM est de 85 % et la spécificité de 50 % (prévalence de 57 %) dans le diagnostic d'embolie pulmonaire proximale.

Chez 23 patients avec suspicion clinique d'embolie pulmonaire, l'ARM est comparée prospectivement à l'ARX digitalisée [4]. Douze ARX sont positives (prévalence 58 %) démontrant 13 thrombus proximaux, 6 thrombus périphériques. Les résultats obtenus par ARM ont une sensibilité de 0,75, une spécificité de 1 dans le diagnostic d'embolie pulmonaire. Dans la détection des embols, la sensibilité et la spécificité de l'ARM sont de 1 lorsqu'ils sont centraux, mais de 0,7 et 1 lorsque toutes les topographies sont confondues (centraux + périphériques).

Dans une étude expérimentale [5] employant l'administration d'embols calibrés (n = 18) dans la circulation artérielle pulmonaire de 15 lapins sur 21 (6 lapins contrôles), l'ARM est effectuée avec injection de produits de contraste paramagnétiques à rémanence vasculaire avant sacrifice de l'animal. L'ARM démontre une précision diagnostique des embols de 16/18 (89 %).

Données sur l'ATDMS

Trois études comparent l'ATDMS [6-8] à l'ARX pulmonaire sélective.

Chez 44 patients dont 18 (prévalence 41 %) ont une embolie pulmonaire [6], les artères segmentaires sont toujours analysables en ATDMS. Dans la détection des thrombus proximaux, comprenant les artères segmentaires, la sensibilité de l'ATDMS est de 18/18 (100 %) et la spécificité de 23/24 (96 %)

Chez 38 autres patients [17], un agrément est obtenu entre ATDMS et ARX numérisée dans les 30 cas avec embolie pulmonaire et les 8 cas normaux (prévalence 79 %). Les caillots sont vus en ATDMS dans les artères segmentaires mais 17 % des caillots adhérents ou partiellement obstructifs sont ignorés par cette méthode.

Dans l'étude prospective la plus récente [8] portant sur 20 patients, l'ARX confirme le diagnostic chez 11 (prévalence 55 %). La sensibilité dans le diagnostic d'embolie pulmonaire est de 63 % et la spécificité de 89 % (86 % et 92 % respectivement, lorsque seules les embolies pulmonaires proximales sont analysées, le diagnostic d'embolie pulmonaire étant encore difficile au niveau des artères sous-segmentaires).

Données comparatives ARM/ATDMS

Cette étude expérimentale [9] concerne une comparaison de l'ATDMS et de l'ARM en acquisitions 2D et 3D chez 8 chiens, parmi lesquels 7 d'entre eux reçoivent des embols. L'anatomopathologie après sacrifice des chiens révèle la présence de 50 embols dans les artères pulmonaires, dont le diamètre s'échelonne entre 1 et 5,5 mm et la longueur entre 3 et 60 mm. Globalement ces embols sont mieux reconnus et un plus grand nombre est recensé en ATDMS qu'en ARM.

L'évolution de l'IRM et du scanner passe obligatoirement par des améliorations en résolution spatiale pour permettre l'évaluation de la vascularisation pulmonaire distale. L'avantage du scanner est d'objectiver d'autres pathologies pulmonaires ayant pu se manifester par des signes cliniques compatibles avec ceux d'une embolie.

Données sur la SCI

Deux études PIOPED [1,10] ont démontré que, dans l'investigation prospective des embolies pulmonaires, 14 % seulement des patients ont une scintigraphie (SCI) normale. Une SCI avec forte probabilité (13 % des patients PIOPED) est associée à une probabilité globale d'embolie de 85 % (15 % de faux positifs). À l'inverse, 41 % des patients ayant une embolie pulmonaire angiographiquement prouvée ont une SCI avec forte probabilité. Une SCI avec faible probabilité s'accompagne de 15 % de faux négatifs. Un des faux négatifs classiques s'observe lorsque les gros troncs sont partiellement obstrués de façon symétrique. La plus grande partie des cas (42 %) avec probabilité intermédiaire ne permet pas, en règle générale, de diagnostic formel, obligeant à recourir à l'ARX pulmonaire.

Comparaison ARM/SCI

Une seule étude a comparé l'ARM à la SCI [11]. Dans cette étude, les sensibilités de l'ARM et de la SCI de ventilation/perfusion étaient similaires, mais seule l'ARM était spécifique.

Chez 64 patients avec suspicion clinique d'embolie pulmonaire (dont 35 avec embolie pulmonaire, prévalence 55 %), la présence ou l'absence d'embolie pulmonaire est affirmée sur l'ARX ou sur la SCI associée à la clinique [11].

Dans le premier groupe, où l'ARM est comparée à l'ARX (n = 34), la sensibilité est égale à 90 % et la spécificité à 77 %.

Dans le groupe où l'ARM est comparée à la SCI et la clinique (n=30) la sensibilité est égale à 100 % et la spécificité à 78 %.

La SCI comparée à l'ARX est quant à elle créditée d'une sensibilité de 90 % et d'une spécificité de 15 % dans les probabilités intermédiaires.

Méthode	Sensibilité %	Spécificité %
SCI (probabilité intermédiaire)	90	15
ARM	70-100	62-100

SYNTHÈSE

Par rapport à l'examen de référence que reste l'ARX, l'ARM a une sensibilité élevée, elle est de bonne spécificité pour les thrombus proximaux mais non pour les thrombus distaux. Ce problème rencontré dans les études les plus anciennes est en voie de résolution grâce à l'utilisation de nouvelles méthodologies (meilleure résolution spatiale, différenciation des débits intrapulmonaires...).

Par rapport à la SCI, l'ARM offre une meilleure spécificité. L'ARM peut se positionner en complément de la SCI, peu spécifique mais très sensible. L'ARM peut en outre évaluer la pression artérielle pulmonaire, et détecter les thrombus veineux périphériques au cours du même examen.

L'ATDMS quant à elle reconnaît les caillots jusque dans les artères sous-segmentaires, ce qui n'est pas encore possible avec l'ARM mais devrait l'être dans un avenir proche.

Quelle que soit la technique, les études citées en référence ont un taux de prévalence d'embolie pulmonaire élevé, ce qui limite les conclusions que l'on peut en tirer.

En résumé, il est prématuré de déterminer si l'ARM pourra se développer dans le diagnostic de l'embolie pulmonaire, ce d'autant qu'elle risque de trouver une sérieuse concurrence avec l'ATDMS. Elle pourra dans l'avenir devenir un très bon examen si l'on obtient une amélioration de la sensibilité permettant de détecter des thrombus de petit calibre, une acquisition des images plus rapide (patients tachypnéiques), et une différenciation des flux intrapulmonaires: rapides/lents.

STRATÉGIE CONSENSUS

La SCI reste l'examen de première intention en cas de suspicion clinique d'embolie pulmonaire. Son efficacité diagnostique n'est pas remise en cause pour éliminer une embolie pulmonaire, ou au contraire lorsque la SCI de perfusion montre d'importantes anomalies avec une SCI de ventilation normale.

Dans les cas douteux (anomalies de ventilation et de perfusion dans des territoires identiques et/ou différents, segmentaires ou surtout non segmentaires, sur des poumons remaniés et/ou en présence d'un épanchement pleural), la priorité va à l'exploration directe des artères pulmonaires par l'ARX.

Il est encore trop tôt pour voir des consensus publiés sur l'intérêt d'intercaler l'ARM ou l'ATDMS entre la SCI et l'ARX.

L'évolution des différentes techniques pourrait amener d'ailleurs à revoir rapidement cet arbre décisionnel, en particulier si l'ARM autorise des examens plus rapides. En effet, c'est la seule technique actuellement qui permette raisonnablement de faire un examen groupé des artères pulmonaires, de la veine cave inférieure et des veines périphériques.

Hypertension artérielle pulmonaire

ETAT DE LA QUESTION

Le diagnostic et la prise en charge de l'hypertension artérielle pulmonaire (HTAP) de l'adulte s'envisagent différemment selon que celle-ci complique l'évolution d'une maladie respiratoire chronique ou apparaît indépendamment, soit isolément (HTAP primitive), soit dans le cadre d'une pathologie générale (maladie thromboembolique, maladie de système ...).

COMPARAISON DE L'ARM AVEC LES AUTRES MÉTHODES

HTAP compliquant l'évolution d'une maladie respiratoire chronique

La recherche d'une HTAP est ici guidée par la clinique, notamment dans le suivi de patients porteurs d'une insuffisance respiratoire chronique hypoxémiante. On fait le plus souvent appel à l'échocardiographie ou au cathétérisme. La prise en charge thérapeutique est avant tout celle de l'affection respiratoire sous-jacente. L'HTAP compliquant ce type de pathologie est souvent modeste, et son impact sur la symptomatologie fonctionnelle discuté.

L'évaluation fonctionnelle du cœur droit est difficile chez ces patients. La ciné-RM utilisée comme méthode de référence de l'exploration de la fonction ventriculaire droite peut être utile, elle ne peut cependant être considérée comme un examen indispensable. L'IRM dans ce type de pathologie est actuellement utilisée essentiellement comme moyen d'investigation à titre de recherche clinique, encore qu'elle apporte des éléments précoces sur la décompensation cardiaque droite [12]

HTAP sans pathologie respiratoire associée

Il s'agit, soit d'une HTAP isolée, dite primitive, soit d'une HTAP évoluant dans le cadre d'une pathologie générale (maladie thromboembolique, maladie de système....). Dans ce dernier cas, l'HTAP peut être révélatrice.

Dans la plupart des cas, l'HTAP est découverte au cours d'un examen échocardiographique pratiqué en raison d'une symptomatologie fonctionnelle d'effort inexplicée. L'appréciation des paramètres hémodynamiques pulmonaires par le cathétérisme droit est indispensable permettant par ailleurs d'évaluer la réversibilité de l'HTAP au cours d'épreuves pharmacologiques.

La limitation de cette approche concerne le suivi de patients traités au long cours par des vaso-dilatateurs. L'échocardiographie n'estimant que la pression artérielle pulmonaire systolique est insuffisante. La répétition des cathétérismes est contraignante. Il est nécessaire de préciser qu'un très petit nombre de patients justifie cette procédure.

L'avantage potentiel de l'IRM concerne plusieurs aspects

- Recherche d'une étiologie

Le problème se pose surtout de reconnaître une hypertension artérielle pulmonaire primitive d'une hypertension artérielle pulmonaire chronique postembolique. Cette distinction est parfois difficile, notamment en cas d'HTAP évoluée. L'examen de recours est l'ARX, très dangereuse chez les patients porteurs d'une hypertension artérielle pulmonaire chronique. L'utilisation de l'IRM (cine-IRM) peut être ici très intéressante: elle permet d'avoir accès aux paramètres hémodynamiques pulmonaires et de rechercher la présence d'obstructions artérielles pulmonaires. Ce type d'évaluation n'a jamais fait l'objet d'études contrôlées. En revanche, l'IRM a été utilisée dans la détection du cœur pulmonaire chronique postembolique et dans le suivi de patients porteurs d'une maladie thromboembolique.

L'IRM a été étudiée dans la détection du cœur pulmonaire chronique postembolique [13] chez 12 patients avec hypertension artérielle pulmonaire (ARX = 7; sensibilité = 88 %, spécificité = 100 %). Le problème est la différenciation entre faibles débits et thrombus.

Le scanner semble insuffisant, en cas de caillots proximaux, pour affirmer le diagnostic de cœur pulmonaire chronique postembolique car des thromboses proximales peuvent accompagner des HTAP primitives (alluvionnage par ralentissement du flux). Le recours à l'ARX pulmonaire est actuellement nécessaire car c'est sur la qualité de la vascularisation distale que repose le diagnostic étiologique [14]

- Bilan de la sévérité de l'HTAP et du retentissement ventriculaire droit

Bien que la méthode la plus fiable pour apprécier la pression pulmonaire, mesurer le débit cardiaque et calculer les résistances vasculaires pulmonaires soit le cathétérisme cardiaque, l'IRM peut apporter des données complémentaires intéressantes sur certains aspects dynamiques du flux pulmonaire et sur l'évaluation de la fonction ventriculaire droite inaccessible par le cathétérisme.

En ce qui concerne l'évaluation de l'hypertension artérielle pulmonaire, l'étude de référence actuelle est une étude française [15]. Cette étude s'adresse essentiellement aux paramètres hémodynamiques pulmonaires et non aux conséquences de l'hypertension artérielle pulmonaire sur le ventricule droit. Treize patients avec HTAP primitive et 10 contrôles ont été explorés, avec comparaison cathétérisme droit et IRM.

Les paramètres étudiés sont les suivants :

- mesure comparée des débits sanguins pulmonaire et aortique;
- évaluation dynamique du flux pulmonaire, antérograde et rétrograde;
- distensibilité artérielle pulmonaire;
- temps d'accélération du flux systolique artériel pulmonaire.

Les anomalies décrites chez les patients porteurs d'une HTAP sont:

- une inhomogénéité du flux sectionnel artériel pulmonaire;
- un flux artériel pulmonaire égal ou inférieur au flux aortique, alors qu'il est supérieur chez les contrôles du fait de la perfusion coronaire;
- un profil de flux différent: flux rétrograde mésosystolique et protodiastolique chez les patients, télésystolique chez les contrôles;
- les vitesses moyennes, temps d'accélération et distensibilité pulmonaire sont plus faibles chez les patients, la fraction de régurgitation pulmonaire est supérieure;
- malgré une bonne corrélation de la mesure de pression artérielle pulmonaire (PaP) par les 2 méthodes, l'évaluation de la PaP par l'IRM reste imprécise pour des valeurs comprises entre 45 et 65 mm Hg;
- en ce qui concerne l'évaluation de la fonction cardiaque droite, l'IRM pourrait devenir une méthode reconnue, voire la méthode de référence pour l'évaluation de la volumétrie et de la fonction du cœur droit.

SUIVI EVOLUTIF DE PATIENTS PORTEURS D'UNE HYPERTENSION ARTÉRIELLE PULMONAIRE

Qu'il s'agisse du suivi évolutif d'une HTAP de gravité moyenne ou du suivi thérapeutique d'une HTAP traitée, les examens actuellement disponibles ne donnent pas entièrement satisfaction. L'échocardiographie est insuffisante et le cathétérisme droit contraignant et non dénué de danger. Le recours à l'IRM paraît ici approprié bien qu'aucune étude actuellement disponible ne permette d'évaluer cet aspect.

STRATÉGIE CONSENSUS

L'IRM apparaît comme une méthode fiable permettant de diagnostiquer la présence d'une hypertension artérielle pulmonaire, d'apprécier l'aspect du lit vasculaire pulmonaire, et d'évaluer le retentissement sur la fonction du ventricule droit.

La présence d'une HTAP est aisément suspectée devant une inhomogénéité du flux artériel pulmonaire, une augmentation du flux rétrograde, une réduction de la distensibilité artérielle pulmonaire.

L'évaluation de la PaP reste encore imprécise, notamment en utilisant le temps d'accélération du flux systolique artériel pulmonaire. Cet examen ne peut se substituer au cathétérisme droit dans l'évaluation précise de l'hémodynamique pulmonaire. En revanche, il donne des informations complémentaires, notamment en ce qui concerne le retentissement sur le ventricule droit.

RÉFÉRENCES

- 1 The PIOPED investigator s. Value of ventilation/ perfusion scan in acute pulmonary embolism. Results of the prospective investigation of pulmonary embolism diagnostic (PIOPED). *JAMA* 1990, **263**: 2753-2759
- 2 GRIST TM. Pulmonary angiography with HR imaging: preliminary clinical experience. *Radiology* 1993, **189**: 523-530
- 3 SCHIEBLER ML. Suspected pulmonary embolism: prospective evaluation with pulmonary MR angiography. *Radiology* 1993, **189**: 125-131
- 4 LOUBEYRE P. Dynamic contrastenhanced MR angiography of pulmonary embolism: comparaison with pulmonary angiography. *Am J Roentgenol* 1994, **162**: 1035-1039
- 5 FRANK H. Detection of pulmonary emboli by using MR angiography with MPEG-PD GdDTA: an experimental study in rabbits. *Am J Roentgenol* 1994, **162**: 1041-1046
- 6 REMY JARDIN M. Central pulmonary thromboembolism: diagnostic with spiral volumetric CT with the single-breath-hold-technique. Comparison with pulmonary angiography. *Radiology* 1992, **185**: 381-387
- 7 STEINER P. Primary diagnosis of follow-up in acute pulmonary embolism: comparison of digital subtraction angiography and spiral CT. *Rofu Fortschr Geb Rontgenstr Nenen Bildgeb Verfah* 1994, **161**: 285-291
- 8 GOODMAN LR Detection of pulmonary embolism in patients with unresolved clinical and scintigraphic diagnosis: helical CT versus angiography. *Am J Roentgenol* 1995, **164**: 1369-1374
- 9 WOODARD PK. Detection of pulmonary embolism: comparison of contrast enhanced spiral CT and time-of-flight MR techniques. *J Thorac Imaging* 1995, **10**: 59-62
- 10 SOSTMAN HD. Evaluation of revised criteria for ventilation-perfusion scintigraphy in patients with suspected pulmonary embolism. *Radiology* 1994, **193**: 103-107
- 11 ERDMAN WA. Pulmonary embolism: comparison of MR images with radionuclide and angiographic studies. *Radiology* 1994, **190**: 499-508
- 12 PATTYNAMA PM. Early diagnosis of cor pulmonale with MP imaging of the right ventricle. *Radiology* 1992, **182**: 375-379
- 13 HATABU H. MR imaging with spatial modulation of magnetization in the evaluation of chronic central pulmonary thromboemboli. *Radiology*, 1994, **190**: 791-796
- 14 MOSER KM. Do patients with primary pulmonary hypertension develop extensive central thrombi ? *Circulation* 1995, **91**: 741-745
- 15 TARDIVON AA. Quantification of hemodynamics in primary pulmonary hypertension with magnetic resonance imaging. *Am J Respir Crit Care Med* 1994, **150**: 1075-1080

4

Imagerie de la microcirculation

Nous nous situons dans le cadre de l'imagerie médicale non invasive, à l'exclusion de techniques spécifiques et limitées comme la capillaroscopie périunguëale, l'angiographie fluorescéinée de la rétine ou la microangiographie de pièces anatomiques injectées.

La microcirculation ne peut pas être explorée directement. En effet, les capillaires qui ont un diamètre de l'ordre de 5 microns ne peuvent pas être visualisés par imagerie directe numérique avec des pixels qui sont de l'ordre de 1 mm au mieux. L'exploration des capillaires ne peut être qu'indirecte. Le scanner permet de voir les artérioles et les veinules à condition de réaliser des coupes fines de 3 mm à 120 kV, mais ne permet pas d'atteindre les capillaires.

L'évaluation indirecte de la microcirculation par imagerie médicale peut être obtenue de plusieurs façons complémentaires:

- La technique de « premier passage » d'un produit injecté par voie veineuse permet d'obtenir des courbes de circulation des différentes régions que l'on veut étudier. Pour que cette évaluation ait un sens, il faut que le produit injecté présente des caractéristiques particulières: - ne créer aucune modification des vaisseaux du fait de propriétés chimiques particulières, - se mélanger uniformément dans le sang et - rester strictement intra-vasculaire.

Les courbes obtenues permettent une modélisation de la circulation, sous la forme d'équations de convolution: la fonction de transfert de l'organe convoluée avec la fonction d'entrée donne la fonction réellement observée sur l'organe. La fonction d'entrée est aisément obtenue en amont de l'organe. Par déconvolution, on obtient la fonction de transfert de l'organe, qui sur le plan purement circulatoire a bien une composante microcirculatoire importante.

Les différentes techniques d'imagerie médicale susceptibles d'explorations de premier passage de la microcirculation, sont le scanner rapide, l'angiographie numérisée et l'IRM. Pour des raisons de dosimétrie et de sensibilité, la médecine nucléaire n'est pas optimale dans cette approche.

- Imagerie fonctionnelle et métabolique. Deux approches différentes de l'imagerie fonctionnelle peuvent être envisagées:

En médecine nucléaire, un produit radiopharmaceutique injecté par voie veineuse traverse la paroi capillaire pour se fixer sur sa cible spécifique tissulaire s'il en existe une.

La compréhension des cinétiques observées requiert une modélisation compartimentais qui permet le calcul de différents paramètres, dont les constantes de transfert d'un compartiment à l'autre; en particulier, les échanges à travers les parois capillaires peuvent être étudiés.

Ces modélisations exigent la démonstration de façon certaine de la validité du modèle. Un modèle trop simple ne permettra pas de rendre compte de façon univoque et donc certaine des résultats. Un modèle trop complexe ne pourra pas être utilisé en pratique.

Les méthodes de tomographie d'émission de positons (TEP) et de tomographie d'émission monophotonique (TEMP) permettent l'une et l'autre cette approche, la TEP étant plus favorable pour ce type d'étude avec modélisation, du fait d'une meilleure sensibilité. La TEMP permet des études qualitatives qui, dans bien des cas, sont suffisantes pour donner une information importante sur une fonction tissulaire, mais sans que l'on soit alors capable de séparer ce qui revient aux seuls capillaires.

- L'IRM permet une imagerie fonctionnelle de grande qualité par l'observation d'un produit naturellement présent et abondant. Jusqu'ici, ce sont surtout les protons de l'eau qui sont observés permettant des modélisations de la perfusion et de la diffusion de l'eau. Plus récemment, c'est l'observation du changement des propriétés magnétiques du fer de l'hémoglobine, selon son état d'oxygénation, qui a permis une imagerie fonctionnelle de perfusion cérébrale; en particulier, des zones d'activation cérébrale sous stimulation sont clairement mises en évidence.

5

Imagerie de l'anévrisme de l'aorte abdominale

Etat de la question [1, 2]

- La prévalence chez l'homme de 65 à 75 ans est égale à 2 %.
- La prévalence augmente régulièrement, ainsi que la mortalité causée par l'anévrisme de l'aorte abdominale (AAA). Elle a été multipliée par 5 en 30 ans.
- La croissance de l'AAA est estimée à 4 à 5 mm par an.
- Souvent asymptomatique jusqu'à la rupture, elle est alors mortelle dans 85 % des cas
- Une taille de 5 cm est le seuil critique au-delà duquel le risque de rupture est considérable (diamètre normal de l'aorte = 2 à 2,5 cm).
- Opéré tôt, à froid, par des chirurgiens expérimentés, la mortalité ne dépasse pas 1 %.
- Au total, le dépistage précoce par l'imagerie, et le suivi régulier de la taille de l'anévrisme, est un élément déterminant du pronostic.

Comparaison des performances de l'ARM par rapport aux autres méthodes

Neuf publications ont été retenues, conformes à des expertises correctes 13-III (tableau 1).

La valeur d'un examen d'ARM a été jugée dans ces travaux sur différents critères:

Tableau 1: Pourcentage de précision de l'anévrisme de l'aorte abdominale, caractéristiques par ARM

Tableau 1 : Pourcentage de précision de l'anévrisme de l'aorte abdominale, caractéristiques par ARM

Étude	Nombre de patients	Extension proximale	Extension distale	Artères rénales Acc.	Artères rénales Sténose	Artères iliales Anévrisme	Artères iliales Sténose
Kaufman [5]	27	100	100	70	90	100	100
Ecklund [9]	40	100	100	50	90	100	100
Durham [7]	28	93	67	28	0	45	45
Sallevelt [8]	69	84	84	58	14	-	-
Kaufman [5]	23	86	-	64	67	-	-

- Extension de l'anévrisme vers le haut (possibilité de voir l'extension par rapport à l'origine des artères rénales), et vers le bas (limite inférieure de l'anévrisme); facilité d'apprécier une pathologie sur les artères iliaques (sténose, anévrisme); dans certains articles, l'analyse des artères des membres inférieurs sur toute leur longueur a été également envisagée.

- Possibilité de voir les collatérales, et donc de rechercher une sténose (non seulement sur les artères rénales, mais sur le tronc cœliaque et les deux artères mésentériques).

- Capacité de l'examen à visualiser un thrombus intra-luminal et à mettre en évidence des processus inflammatoires péri-anévrysmaux.

Pour la plupart des auteurs, les performances de l'ARM sont supérieures à celles d'ARX (travail de Rosenthal en 1991, chez 50 patients [3]; de Kandapa en 1992 chez 20 patients [11]; de Kaufman en 1993 chez 27 patients [5]; de Sallevelt en 1994 chez 69 patients [8]; de Durham en 1993 chez 28 patients [7]).

Dans un seul travail, l'ARM est considérée comme équivalente à l'angiographie classique (Sivanantham en 1993 [10] chez 17 patients).

Stratégie consensus

Il s'agit de propositions du groupe de travail.

- L'échographie Doppler (ED) représente un bon examen de dépistage (mais même dans ce cadre, l'ED méconnaît 10 % des ulcérations de la paroi [11]).

- L'ARM représente un bon examen au stade pré-opératoire.

- Elle est capable de bien analyser la présence ou non d'un thrombus; de bien fixer les limites de l'anévrisme; d'analyser les collatérales et les artères rénales; c'est un excellent examen de caractérisation dans l'inflammation péri-anévrysmale; certaines modalités d'ARM permettent même d'analyser de façon correcte l'extension de la maladie athéromateuse vers les artères iliaques et celle des membres inférieurs.

- L'ARM est un bon examen pour le suivi post-opératoire.

- L'ARX, classique ou numérisée de préférence, reste un examen complémentaire utile en cas de doute après la pratique de l'ED, de l'ARM, et en particulier dans certains cas pour étudier la périphérie des vaisseaux.

RÉFÉRENCES

- 1 ANIDJAR S. Pathogenesis of acquired abdominal aortic aneurysms. *Presse Med* 1991, **20**: 859-65
- 2 NEWITT MP. Prognosis of abdominal aortic aneurysms. A population based study. *New England J Med* 1989, **321**: 1009-1014
- 3 ROSENTHAL Intravenous digital subtraction angiography versus computed tomography in the assessment of abdominal aortic aneurysms. *Vasc Surg* 1991, **30**: 203-9
- 4 SALAMAN RA. *Br J Surg* 1994, **81**: 661-3
- 5 KAUFMAN JA. MR imaging (including MR angiography of abdominal aortic aneurysms: comparison with conventional angiography. *Am J Roengenol* 1994, **163**: 203-10
- 6 TENNANT WG. Radiologic investigation of abdominal aortic aneurysm disease: comparison of three modalities in staging and the detection of inflammatory change. *J Vasc Surg* 1993, **17**: 703-9
- 7 DURHAM JR. Magnetic resonance angiography in the preoperative evaluation of abdominal aortic aneurysms. *Am J Surg* 1993, **166**: 173-78
- 8 SALLEVELT PE. Role of MR imaging in the preoperative evaluation of atherosclerotic abdominal aortic aneurysms. *Radiographics* 1994, **14**: 87-98
- 9 ECKLUND K. MR angiography as the sole method in evaluating abdominal aortic aneurysms: correlation with conventional techniques and surgery. *Radiology* 1994, **192**: 345-50
- 10 SIVANATHAM UM. Fast magnetic resonance angiography using turbo FLASH sequences in advanced aortiliac disease. *Br J Radiol* 1994, **66**: 1103-10
- 11 KANDAPA K. Prospective double blinded comparison of MR imaging and aortography in the preoperative evaluation of abdominal aortic aneurysms. *J Vasc Interv Radiol* 1992, **3**: 83-9

6

Imagerie des artères rénales - sténoses et hypertension artérielle rénovasculaire

Etat de la question [1,2]

- Les sténoses des artères rénales (SAR) sont la cause la plus fréquente d'hypertension artérielle (HTA) secondaire; l'athérome est en cause dans 75 % des cas.
- La prévalence des SM dans la population hypertendue est mal connue (1 à 10 %); habituellement, 5 % dans une consultation spécialisée hospitalière; la mise en cause d'une lésion athéromateuse représente alors la moitié des cas ainsi repérés.
- L'imagerie a un rôle déterminant dans l'identification, la caractérisation, la qualification, et éventuellement l'imputabilité de la SAR Enfin elle intervient dans le choix du traitement, et parfois sa mise en œuvre (angioplastie).

Comparaison de l'ARM avec les autres méthodes

Six études seulement ont été retenues comme conformes à des expertises correctes [3-81]. En 1992, une excellente étude de méta-analyse de Davidson [3] a apporté les points d'information suivants sachant qu'à l'époque il n'existait pas d'étude prospective bien faite pour juger de l'apport de l'ARM par rapport aux autres méthodes

- Davidson [3] considère que les études rétrospectives ou les cas cliniques rapportés dans la littérature permettent de conclure que, comme examen de dépistage, l'ARM est supérieur à l'échographie Doppler.
- Mais, en même temps, il considère qu'il n'y a pas de critère universel pour l'exploration de sténose de l'artère rénale par la méthode de l'ARM.
- Enfin, selon cette méta-analyse, l'ARM en temps de vol (TOF) 3D donnent des résultats supérieurs aux méthodes 2D.

D'autres études ont été publiées depuis cette analyse: mais il y a peu de travaux bien faits; les séries sont assez courtes en général; la plupart concernent des comparaisons entre l'ARM et l'ARX classique.

Dans cette expertise, seules quatre études ont été retenues comme correctes sur le plan scientifique:

- Celle de Loubeyre [7] en 1993, concernant 53 patients:
 - Il n'y a aucun faux négatif (sensibilité 100 %).
 - Il y a 20 faux positifs (spécificité 76 %).
 - La valeur prédictive négative est donc de 100 %, et la valeur prédictive positive de 54 %.
 - En conclusion, selon ces auteurs il s'agit d'un bon examen de dépistage mais l'ARX pré-opératoire reste nécessaire.

- Celle de Menu [8], en 1994, qui a concerné 21 patients: La sensibilité est de 70 % et la spécificité de 70 %.
- Celle de Debatin [6], en 1993, qui concerne l'évaluation de 39 donneurs de reins pour des greffes rénales. Selon ce travail, le dénombrement des artères rénales accessoires par ARM n'est que de 50 % par rapport à l'ARX.
- Celle de Gedroyc [4], en 1992, qui concerne 50 malades transplantés. La sensibilité de la méthode est de 83 %, la spécificité de 97 % pour détecter une sténose de l'artère rénale.

Stratégie consensus

Le groupe d'experts propose les conclusions suivantes:

- Le premier examen à mettre en œuvre pour détecter une sténose de l'artère rénale (s'il existe un bon expert médical de cet examen) est l'échographie Doppler.
- S'il y a un échec de cette méthode (impossibilité pratique d'analyser le pédicule rénal ou le hile du rein), le deuxième examen proposé, comme examen de dépistage, doit être l'ARM.
- Si l'ARM est négative (absence de sténose sur les 3 à 5 premiers centimètres de l'artère des 2 côtés), on peut arrêter les examens.
- Sinon il faut faire une ARX par voie artérielle; cet examen doit toujours être réalisé à titre pré-opératoire.

RÉFÉRENCES

- 1 MICHEL JB. Logical basis for the diagnosis of renovascular hypertension. Application to the treatment of atheromatous stenosis of the renal arteries. *Presse Med* 1990, **19**: 420-25
- 2 HILLMAN BJ. *Am J Roentgenol* 1989, **153**: 5-14
- 3 DAVIDSON RA. Newer tests for the diagnosis of renovascular disease. *JAMA* 1992, **268**: 3353-58
- 4 GEDROYC WM. Magnetic resonance angiography of renal transplants. *Lancet* 1992, **339**: 789-91
- 5 DEBATIN JF. Renal magnetic resonance angiography in the preoperative detection of supernumerary renal arteries in potential kidney donors. *Invest Radiol* 1993, **28**: 882-9
- 6 DEBATIN JF. Renal artery blood flow: quantification with phase contrast MR imaging with and without breath holding. *Radiology* 1994, **190**: 371-8
- 7 LOUBEYRE P. Screening patients for renal artery stenosis: value of three-dimensional time-of-flight MR angiography. *Am J Roentgenol* 1994, **162**: 847-52
- 8 MENU Y. Two dimensional time-of-flight magnetic resonance angiography of renal arteries without maximum intensity projection: a prospective comparison with angiography in 21 patients screened for renovascular hypertension. *Cardiovasc Intervent Radiol* 1994, **17**: 138-42

Imagerie de l'aorte thoracique

La grande majorité des travaux portent sur le diagnostic par ARM de la dissection aortique.

Dissection aortique

ETAT DE LA QUESTION [1,2]

- Prévalence de l'ordre de 5 à 10 pour 1 million d'habitants
- Rares mais graves (décès supérieurs à 40 % dans les 48 premières heures): c'est donc une urgence en cardiologie
- Le taux de survie après chirurgie est de 70 % ou plus, justifiant un diagnostic rapide et précis pour faciliter le geste thérapeutique.
- À côté du type (A ou B) de l'anévrisme, le bilan par l'imagerie doit préciser la présence d'une insuffisance aortique (82 % des cas), éventuellement une atteinte des coronaires, l'extension aux différentes collatérales thoraciques et/ou abdominales de l'aorte, et aux artères iliaques, enfin la présence d'un épanchement péricardique.
- L'imagerie est prééminente pour le diagnostic différentiel avec dépression symptomatique, pour d'autres maladies de l'aorte, ou des pathologies voisines, (embolie pulmonaire, infarctus); il en est de même dans le suivi de la maladie, en particulier postopératoire.

COMPARAISON DE L'ARM AVEC LES AUTRES MÉTHODES [3-7]

Il y a cinq références importantes dans la littérature dont deux études d'excellente qualité, celle de Nienaber [5] en 1993 et celle de Cigarroa [6] en 1993.

Les examens pratiqués sont l'angiographie par résonance magnétique (ARM), l'angio-tomodensitométrie en modalité spiralée (ATDM), l'échographie-Doppler trans-œsophagienne (EDTO).

- L'étude de Nienaber concerne 110 patients. Il s'agit d'une étude multicentrique prospective. La référence pour le diagnostic est constituée par l'angiographie, l'autopsie, la chirurgie.

	ARM	ATDM	EDTO
% Sensibilité	98,3	93,8	97,7
% Spécificité	97,8	87,1	76,9

- L'étude de Cigarroa est une revue générale qui analyse différents travaux de la littérature et ses résultats sont les suivants:

	ARM	ATDM	ARX*	EDTO
% Sensibilité	96	83	88	97,10
% Spécificité	100	100	94	77,87

* Angiographie par rayon X.

STRATÉGIE CONSENSUS

Le groupe d'experts propose la stratégie suivante:

- Chez les patients instables et suspects de dissection de l'aorte thoracique, le premier examen à réaliser est l'EDTO.
- Chez les patients stables, le premier examen à réaliser est l'ARM.
- L'ARX ainsi que l'ATDMS doivent être réservées aux échecs et aux insuffisances des deux méthodes précédentes.
- Dans le suivi postopératoire, l'examen le plus performant est l'ARM.
- Il faut cependant remarquer qu'aucune étude scientifique valable ne concerne la confrontation dans ce type de pathologie entre ATDMS et ARM.

Coarctation aortique

ETAT DE LA QUESTION [8,10]

- Malformation rare de l'isthme aortique, découverte dans l'enfance, rarement à l'âge adulte.
- C'est la cause possible d'une HTA dont le diagnostic précis dépend de l'imagerie,

COMPARAISON ENTRE ARM ET LES AUTRES MÉTHODES

Seules trois publications peuvent être retenues à ce sujet comme scientifiquement valables. Elles concernent le suivi post-opératoire ou post-angioplastie de la lésion.

Les plus importantes des études comportent la comparaison du diamètre de l'aorte après traitement avec différentes méthodes. Le rapport entre le diamètre de l'aorte mesuré par ARM et ARX est de 0,97 [8-9]; et de 0,89 entre ARM et EDTO [8-9] La corrélation de l'index d'obstruction entre ARM et EDTO est de 0,92 [10].

STRATÉGIE CONSENSUS

L'ARM représente l'examen de suivi postopératoire de première intention le plus approprié.

Rupture traumatique de l'aorte

ETAT DE LA QUESTION

- Diagnostic évoqué en règle chez un polytraumatisé en urgence.
- À distance de l'accident, découverte lors d'une complication seconde ou un aspect pseudotumoral sur le téléthorax.

COMPARAISON ENTRE ARM ET LES AUTRES MÉTHODES

Il n'y a pas de travail prospectif publié à ce sujet, seuls quelques cas cliniques [11, 13].

STRATÉGIE CONSENSUS

L'avis des experts est le suivant:

- Chez les malades instables: pratiquer une ARX.
- Chez les malades stables où il n'y a qu'une suspicion: pratiquer une ARM ou une ATDMS.

RÉFÉRENCES

- 1 ROUX PM. Acute dissection of the aorta in 1986. Proposal for a new anatomopathological classification. *Presse Med* 1986, **15**: 1924-27
- 2 PINET F. Prognostic factor and indications for surgical treatment of acute aortic dissections: a report based on 191 observations. *Cardiovasc Intervent Radiol* 1984, **7**: 257, 266
- 3 NIENABER CA. The diagnosis of thoracic aortic dissection by noninvasive imaging procedures. *N Engl J Med* 1993, **328**: 1-9
- 4 CIGARROA JE Diagnostic imaging in the evaluation of suspected aortic dissection old standards and new direction. 1993, **328**: 35-43
- 5 HARTNELL GG. MR imaging of thoracic aorta: comparison of spin echo, angiographic and breath-hold techniques. *Radiology* 1994, **191**: 697-704

- 6 PUCILLO AL Postoperative evaluation of ascending aortic prosthetic conduits by magnetic resonance imaging. *Chest* 199., **97**: 106110
- 7 THOMPSON BH. Utility of ultrafast computed tomography in the detection of thoracic aortic aneurysms and dissections. *Seminars in US, CT and MRI* 1993, **14**: 117-128
- 8 MUHLER EG. Evaluation of aortic coarctation after surgical repair: role of magnetic resonance imaging and Doppler ultrasound. *Br Heart J* 1993, **70**: 285-290
- 9 TEIEN DE. Evaluation of anatomical obstruction by Doppler echocardiography and magnetic resonance imaging in patients with coarctation of the aorta. 1993, **69**: 352-355
- 10 FAWZY ME. Magnetic resonance imaging compared with angiography in the evaluation of intermediate-term result of coarctation balloon angioplasty. *Am Heart J* 1993, **126**: 1380-1384
- 11 FISHER RG. Diagnosis of injuries of the aorta and brachiocephalic arteries caused by blunt chest trauma: CT vs aortography. *Am J Roentgenol* 1994, **162**: 1047-1052
- 12 TOMIAK MM. Use of CT for diagnosis of traumatic rupture of the thoracic aorta. *Ann Chir Vasc* 1993, **7**: 130-139
- 13 CURTIN n. Aortic traumatic lesion. Has tomodensitometry a role ? *J Radiol* 1993, **74**: 523-530

8

Aspects méthodologiques de l'angiographie par résonance magnétique

Rappel des principes de l'imagerie par résonance magnétique

Le signal de résonance magnétique nucléaire est situé dans le domaine des radiofréquences (RF) dont la longueur d'onde est de l'ordre du mètre. Il ne peut donc pas être localisé avec la précision de 1 mm requise par les applications médicales. C'est pourquoi Lauterbur a proposé en 1973 une méthode de codage de l'espace par la fréquence de résonance qui devait donner naissance à l'imagerie par résonance magnétique (IRM). Utilisant la relation de Larmor selon laquelle la fréquence de précession des spins ou fréquence de résonance, est proportionnelle à l'intensité du champ magnétique appliqué, le codage de l'espace se fonde sur une variation simple de l'intensité du champ magnétique dans l'espace. Ainsi, en présence d'un gradient constant de champ magnétique, c'est-à-dire d'une variation linéaire de l'intensité du champ magnétique dans l'espace, la fréquence de résonance d'un élément de volume donné est fonction de sa position le long de la direction du gradient. Cette relation simple entre distance et fréquence est utilisée de différentes manières dans les trois directions de l'espace pour aboutir à la formation de l'image soit d'une tranche isolée, soit d'un volume.

Cependant, toute la théorie de la localisation et de la formation de l'image est basée sur une fixité des éléments de volume à localiser. Celle-ci n'étant pas respectée par les liquides en déplacement, des artefacts peuvent apparaître. Depuis quelques années, des méthodes d'imagerie permettent d'exploiter l'effet des déplacements du sang en IRM afin de visualiser les vaisseaux.

Deux principales méthodes d'angiographie

Le déplacement des fluides au cours de l'acquisition des images en IRM donne naissance à deux types de phénomènes à l'origine de deux méthodes d'ARM: les phénomènes de temps de vol et les phénomènes de déphasage.

ANGIOGRAPHIE PAR TEMPS DE VOL (TOF POUR *TIME OF FLIGHT*)

Principes

La formation d'une image nécessitant l'acquisition de plusieurs signaux, de multiples impulsions radiofréquences sont appliquées sur une même coupe ou un même volume. Elles ont pour effet de saturer l'aimantation des tissus étudiés, d'où une diminution de signal global, fonction de la capacité des tissus à récupérer leur aimantation. Le phénomène d'entrée (*inflow*) a pour origine l'arrivée de sang dont l'aimantation n'est pas saturée, au niveau des vaisseaux entrant dans le volume exploré [1]. Ces vaisseaux apparaissent alors particulièrement intenses sur les images, permettant de les reconnaître [2,3]. Des méthodes de segmentation permettent d'isoler l'image des vaisseaux au sein des tissus fixes.

Méthodes de reconstruction

La reconstruction des angiographies par temps de vol se fait essentiellement à partir de l'algorithme de projection du maximum d'intensité (MIP pour *Maximum Intensity Projection*). Il consiste à projeter l'ensemble du volume exploré sur un plan en ne gardant que les pixels de plus haute intensité qui, en raison du phénomène d'entrée, correspondent aux vaisseaux. Cet algorithme a l'avantage de n'être pas opérateur-dépendant, mais il est encore imparfait dans la mesure où il peut faire disparaître du signal sanguin diminué à cause de turbulences ou de volume partiel par exemple. Afin d'éviter l'effacement des petits vaisseaux par le simple seuillage que représente la méthode MIE, d'autres auteurs ont proposé des méthodes. Celle de Standout [4] permet à l'opérateur de faire varier un seuil en observant le résultat sur l'écran, et de plus en conservant sur la projection, la notion de profondeur du vaisseau au moyen d'une échelle de gris.

Enfin, des algorithmes de connexité en cours d'étude [5] permettent de reconstruire des angiographies sans intervention de l'opérateur simplement en détectant la continuité des vaisseaux.

Acquisition bidimensionnelle (coupes) ou tridimensionnelle (volume)

La nécessité de visualiser tout un arbre vasculaire a amené les constructeurs à proposer des acquisitions d'angiographie tridimensionnelle. L'impulsion RF excite alors tout un volume dans lequel les vaisseaux pourront être retrouvés. L'inconvénient d'une telle acquisition est une saturation progressive du sang se trouvant dans le volume, supprimant ainsi l'effet d'entrée dans les vaisseaux trop lents c'est-à-dire les petits vaisseaux. C'est pourquoi à côté de l'imagerie tridimensionnelle, les constructeurs ont mis en œuvre des méthodes d'angiographie par coupe, ne permettant pas de visualiser l'arbre vasculaire mais montrant très bien les petits vaisseaux dans une coupe donnée où le sang est rapidement renouvelé. Pour pallier cet inconvénient, une technique intermédiaire a été décrite permettant d'acquérir plusieurs tranches épaisses divisées en coupes fines [6-8].

Le volume exploré est alors suffisamment réduit pour éviter une saturation du sang dans les petits vaisseaux; le volume est par ailleurs divisé lui-même en coupes fines permettant d'obtenir des images de bonne résolution. Un volume est alors reconstruit à partir de multiples tranches épaisses se recouvrant (méthode *MOTSA* pour *Multiple Overlapping Thin Slab Acquisition*). Chacune des trois méthodes présente sur les autres des avantages et des inconvénients [9] .

Par ailleurs, afin de diminuer encore le phénomène de saturation progressive du sang et de voir les vaisseaux de plus en plus petits, des techniques sont en cours d'étude utilisant soit des temps de répétition variables [10], soit des impulsions dont l'angle augmente à travers le volume excité, dans le sens de circulation du sang [11].

ANGIOGRAPHIE PAR CONTRASTE DE PHASE (PC POUR PHASE CONTRAST)

Principe

Ce qui est étudié ici n'est plus l'intensité de l'aimantation, mais sa position angulaire, ou phase, au moment d'un écho. Un écho se forme chaque fois que des spins initialement déphasés se rephasent. Un écho de gradient par exemple consiste à déphaser les spins par l'application d'un gradient, puis à les rephaser par inversion du gradient. Si deux impulsions de gradient symétrique sont ainsi appliquées, les aimantations des éléments de volume fixes ont une phase nulle. Par contre, les éléments de volume mobiles correspondant à une fréquence de précession variable au cours du temps, ne seront pas rephasés. On montre de plus que la phase de ces éléments est simplement proportionnelle à la vitesse, si celle-ci peut être considérée comme constante [12]- Ce principe permet la réalisation de cartographies des vitesses circulatoires dans les vaisseaux [13-15]. L'angiographie par contraste de phase privilégie l'apport qualitatif de ce principe.

Méthodes

A partir du principe de déphasage, deux images sont acquises l'une au moyen de deux lobes positif puis négatif de gradient, l'autre avec les mêmes lobes appliqués dans un ordre inverse. Cette inversion des lobes de gradient ne change rien à la phase des éléments fixes, mais inverse la phase des éléments mobiles. Une simple soustraction des deux images ainsi obtenues provoque l'annulation des tissus fixes et l'addition du sang circulant dans les vaisseaux. La soustraction est alors directement une image d'angiographie [16, 17]. Cependant, on utilise encore la méthode de projection du maximum d'intensité pour renforcer le rapport contraste/bruit des vaisseaux.

COMPARAISON DES DEUX MÉTHODES

Comme on l'a vu, le principal inconvénient de l'angiographie par temps de vol consiste en la saturation des petits vaisseaux qui sont donc difficilement visualisés alors que l'angiographie par contraste de phase ne faisant pratiquement pas intervenir le phénomène d'entrée ne présente pas ce problème de saturation.

Par contre, l'application d'un gradient sensibilisant à l'effet de vitesse ne permet de visualiser que les vaisseaux dont la vitesse d'écoulement a une composante le long de ce gradient. La visualisation de tout l'arbre vasculaire dans un volume, nécessite donc l'acquisition de trois images angiographiques chacune sensibilisée dans une des trois directions de l'espace. De ce fait, le temps d'acquisition d'une angiographie par contraste de phase est plus long qu'en temps de vol. Par ailleurs, en angiographie par contraste de phase, l'opérateur doit entrer l'ordre de grandeur de la vitesse des vaisseaux que l'on veut visualiser. Ceci peut représenter un avantage si l'on veut sélectionner certains types de vaisseaux. En angiographie par temps de vol, un tel paramètre n'est pas demandé, mais intervient tout de même par les paramètres d'acquisition tel que le temps de répétition, ou l'angle de basculement.

Du point de vue de l'efficacité technique, le problème est assez difficile à trancher. En effet, il faut savoir qu'historiquement l'angiographie par temps de vol a été mise au point par la société Siemens tandis que l'angiographie par contraste de phase a été mise au point par la société General Electric. Chacune des sociétés ayant particulièrement soigné la mise au point de sa propre méthode tout en proposant tout de même les deux méthodes, il semble que les utilisateurs des appareils Siemens préfèrent l'angiographie par temps de vol, alors que les utilisateurs d'appareil General Electric préfèrent l'angiographie par contraste de phase. Il est donc nécessaire, pour obtenir une comparaison clinique efficace, d'attendre que tous les constructeurs aient bien maîtrisé les deux méthodes d'angiographie.

Evolution et perspectives

Il est évident que l'angiographie par résonance magnétique ne permet pas de visualiser des vaisseaux aussi fins que l'angiographie conventionnelle. Ceci est dû d'une part à la résolution spatiale habituelle de l'imagerie par résonance magnétique qui est de l'ordre du millimètre, d'autre part aux imperfections des méthodes. L'angiographie elles-mêmes. En particulier, les différents auteurs s'accordent sur le fait que l'angiographie par résonance magnétique surestime la taille des sténoses. Ceci est dû essentiellement à l'existence de turbulences en amont et en aval des sténoses provoquant des déphasages et des pertes de signal. C'est en raison de telles imperfections que les constructeurs et les différents laboratoires de recherches poursuivent leurs travaux sur l'amélioration des techniques d'ARM.

AMÉLIORATION DU CONTRASTE VAISSEAUX / TISSUS FIXES

Bien que, par leur principe, les deux méthodes d'ARM fournissent d'emblée un contraste de bonne qualité entre vaisseaux et tissus fixes, toute méthode permettant d'améliorer encore ce contraste permet la visualisation de détails plus fins.

Utilisation de produits de contraste

Les deux méthodes d'ARM ne nécessitent pas l'utilisation de produit de contraste, cependant, pour améliorer la qualité des images, certaines équipes emploient de surcroît des produits de contraste [18-20]. L'augmentation du contraste liée à ces produits s'ajoute à l'augmentation de signal due à l'effet d'entrée; l'algorithme de MIP est alors d'autant plus efficace.

Plus récemment, avec l'avènement de séquences rapides et ultra-rapides, certains auteurs réalisent des angiographies par simple soustraction d'une image prise avant injection de produit de contraste et après injection de produit de contraste [21]. Cette méthode d'angiographie est basée sur un principe équivalent à celui de l'angiographie numérisée par rayons X.

Une technique dite de transfert d'aimantation a récemment permis d'améliorer encore le contraste entre sang et tissus fixes [22-24]. Dans cette technique, on sature au moyen d'une impulsion radiofréquence les noyaux d'hydrogène des macromolécules et de l'eau liée; ces protons s'échangeant avec ceux de l'eau libre, il résulte une diminution de signal dans les tissus concernés. Etant donné que cet effet est beaucoup plus important dans les parenchymes que dans le sang, on observe une diminution nette du signal des tissus fixes. L'angiographie en est d'autant améliorée entraînant ainsi l'apparition des vaisseaux de plus petite taille

Acquisitions ultra-rapides et en apnée

Les performances des systèmes d'imagerie s'améliorant régulièrement, de nouvelles bobines de gradient avec des alimentations électriques plus performantes ont permis de raccourcir considérablement tous les délais inclus dans une séquence d'acquisition. C'est ainsi que le temps minimum d'acquisition d'une image, qui était de quelques minutes il y a quelques années, est progressivement passé à quelques secondes puis quelques fractions de secondes avec *l'écho planar*. Les techniques utilisant au moins partiellement ces nouveautés permettent actuellement d'obtenir des images d'angiographie en une quinzaine de secondes, permettant ainsi de réaliser des images en année. C'est à partir de ces images qu'ont pu être obtenues récemment des angiographies de l'arbre vasculaire pulmonaire ou même des coronaires [25-27].

Utilisation d'antennes spécialisées

Afin d'obtenir le maximum d'intensité de signal nécessaire à la visualisation de petits vaisseaux ou en acquisition ultra-rapide, certaines antennes spécialisées ont été conçues pour l'angiographie. C'est le cas d'antennes en réseau permettant d'obtenir des angiographies pulmonaires en apnée [28]

D'autres antennes permettent d'examiner l'ensemble de la tête et du cou pour la réalisation d'angiographie carotidienne ou l'ensemble des membres [29].

Problèmes de l'intensité du champ magnétique

Actuellement tous les constructeurs proposent des séquences d'angiographie quelle que soit l'intensité de champ magnétique.

Une étude angiographique à bas champ, à partir de 31 patients, a montré que la sensibilité et la spécificité étaient aussi bonnes qu'à champ intense [30]. Cependant, il est à noter aussi que la quasi-totalité des publications sur l'ARM ont été effectuées à champ intense c'est-à-dire à 1 Tesla et plus. Cela peut vouloir dire que les centres de recherche produisant la majorité des publications sont équipés d'appareils à champ intense. Mais il faut tout de même noter que, dans la mesure où l'ARM est basée sur une suppression de signal, il est essentiel que le signal de départ soit le plus intense possible, ce qui n'est réalisé qu'à haut champ. S'il est vrai que la publication sur les bas champs a eu autant de faux positifs que de faux négatifs, il est aussi vrai que les acquisitions en trois dimensions duraient environ 20 minutes alors qu'actuellement une angiographie 3D à champ intense peut se faire en moins d'une dizaine de minutes. De plus, l'évolution majeure vers les matrices de plus grande taille pour améliorer la résolution, et vers des temps d'acquisition plus courts, va apporter des besoins supplémentaires de signal que ne pourront certainement pas fournir les appareils à bas champ. Il semble donc inéluctable que l'écart de qualité entre les angiographies obtenues à champ intense et à champ faible doive se creuser.

Conclusion

Ce qui frappe quand on étudie la littérature sur la technologie de l'ARM, c'est le nombre important de publications apportant des nouvelles techniques ou des améliorations de techniques anciennes. Par conséquent, l'évaluation du rôle clinique de l'ARM, et sa position par rapport à l'angiographie conventionnelle, qui nécessitent l'étude de grandes séries de patients, ne peut être réalisée que pour une technique donnée à un moment donné. Il est donc clair que, tant que la technologie de l'ARM ne sera pas stabilisée, il sera difficile de déterminer sa place exacte dans l'arsenal des méthodes diagnostiques des pathologies vasculaires, et des réévaluations devront être régulièrement effectuées.

RÉFÉRENCES

- 1 WEHRLI FW, SHIMAKAWA A, GULLBERG GT, MACFALL JR. Time-of-Flight MR Flow Imaging: Selective Saturation Recovery with Gradient Refocusing. *Radiology* 1986, **160**: 781-785
- 2 LAUB GA, KAISER WA. MR angiography with gradient motion rephasing. *J Comput Assist Tomogr* 1988, **12**: 377-382
- 3 RUGGIERI PM, LAUB GA, MASARYK TJ, MODIC MT. Intracranial Circulation: Pulse. Sequence Considerations in Three dimensional [Volume] MR Angiography. *Radiology* 1989, **171**: 785-791
- 4 ATLAS SW, LISTERUD J, CHUNG W, FLAMM E.S. Intracranial Aneurysms: Depiction on MR Angiograms with a Multifeature Extraction, Ray-tracing Postprocessing Algorithm. *Radiology* 1994, **192**: 129-139

- 5 CLINE HE, DUMOULIN CL, LORENSEN WE, SOUZA SP, ADAMS WJ. Volume Rendering and Connectivity Algorithms for MR Angiography. *Magn Reson Med* 1990, **18**: 384-394
- 6 PARKER DL YUAN C, BLATTER DD. MR Angiography by Multiple Thin Slab 3D Acquisition. *Magn Reson Med* 1991, **17**: 434-451
- 7 BLATTER DD, PARKER DL, ROBISON RO. Cerebral MR angiography with Multiple Overlapping Thin Slab Acquisition. 1. Quantitative Analysis of Vessel Visibility. *Radiology* 1991, **179**: 805-811
- 8 BLATTER DD, PARKER DL, AHN SS et coll. Cerebral MR angiography with Multiple Overlapping Thin Slab Acquisition. 2. Early Clinical Experience. *Radiology* 1992, **183**: 379-389
- 9 LEWIN JS, LAUB G. Intracranial MR Angiography - A Direct Comparison of Three lime of-Flight Techniques. *Am J Roentgenol* 1992, **158**: 381-387
- 10 TKACH JA, LIN W. DUDA JJ, HAACKE EM, MASARYK TJ. Optimizing Three dimensional Time of Flight MR Angiography with Variable Repetition Time. *Radiology* 1994, **191**: 805-811
- 11 ATKINSON D, BRANT-ZAWADZKI M, GILLAN G. PURDY D, LAUB G. Improved MR Angiography: Magnetization Transfer Suppression with Variable Flip Angle Excitation and Increased Resolution. *Radiology* 1994, **190**: 890-894
- 12 MORAN PR. A Flow Velocity Zeugmatographic Interlace For NMR Imaging in Humans. *Magn Reson Imaging* 1982, **1**: 197-203
- 13 BRYANT DJ, PAYNE JA, FIRMIN DN, LONGMORE DB. Measurement of Flow with NMR Imaging Using a Gradient Pulse and Phase Difference Technique. *J Comput Assist Tomogr* 1984, **8**: 588-593
- 14 PELC LR, PELC NJ, RAYHILL SC et coll. Arterial and Venous Blood Flow Noninvasive Quantitation with MR Imaging. *Radiology* 1992, **185**: 809-812
- 15 BITTOUN J. BOURROUL E. JOLIVET O et coll. High-Precision MR Velocity Mapping by 3D. Fourier Phase Encoding with a Small Number of Encoding Steps. *Magn Reson Med* 1993, **29**: 674-680
- 16 DUMOULIN CL HART HR. Magnetic Resonance Angiography. *Radiology* 1986, **161**: 717-720
- 17 DUMOULIN CL, SOUZA SP, WALKER MF, WAGLE W. Three-Dimensional Phase Contrast Angiography. *Magn Reson Med* 1989, **9**: 139-149
- 18 MARCHAL G. MICHIELS J. BOSMANS H. VANHECKE P. Contrast Enhanced MRA of the Brain. *J Comput Assist Tomogr* 1992, **16**: 25-29
- 19 BOGDANOV AA, WEISSLEDER R. FRANCK HW et coll A New Macromolecule as a Contrast Agent for MR Angiography Preparation, Properties, and Animal Studies. *Radiology* 1993, **187**: 701-706
- 20 PRINCE MR. Gadolinium-enhanced MR Aortography. *Radiology* 1994, **191**: 155-164
- 21 LOUBEYRE P. REVEL D, DOUEK P et coll. Dynamic Contrast-Enhanced MR Angiography of Pulmonary Embolism: Comparison with Pulmonary Angiography. *Am J Roentgenol* 1994, **162**: 1035-1039
- 22 EDELMAN RR, AHN SS, CHIEN D et coll. Improved lime of-Flight MR Angiography of the Brain with Magnetization Transler Contrast. *Radiology* 1992, **184**: 395-399

- 23 LIN W, TRACH JA, HAACKE EM, MASARYK TJ. Intracranial MR Angiography: Application of Magnetization Transfer Contrast and Fat Saturation to Short Gradient-Echo, Velocity-compensated Sequences. *Radiology* 1993, **186**: 753
- 24 LI D, PASCHAL CB, HAACKE EM, ALDLER R LP. Coronary Arteries: Three dimensional MR Imaging with Fat Saturation and Magnetization Transfer Contrast. *Radiology* 1993, **187**: 401-406
- 25 EDELMAN RR, MANNING WJ, BURSTEIN D, PAULIN S. Coronary Arteries - Breath-Hold MR angiography. *Radiology* 1991, **181**: 641-643
- 26 MANNING WJ, LI W, BOYLE NG, EDELMAN RR. Fat-Suppressed Breath-Hold Magnetic Resonance Coronary Angiography. *Circulation* 1993, **87**: 94-104
- 27 EDELMAN R, MANNING WJ, PEARLMAN J. Human Coronary Arteries: Projection Angiograms Reconstructed from Breath-hold Two dimensional MR Images. *Radiology* 1993, **187**: 719-722
- 28 FOO TKF, MACFALL JR, HAYES CE, SOSTMAN HD, SLAYMAN BE. Pulmonary Vasculature-Single Breath-Hold MR Imaging with Phased-Array Coils. *Radiology* 1992, **183**: 473-477
- 29 MONROE JW, SCHMAUBROCK P, SPIGOS DG. Phased Array Coils for Upper Extremity MRA. *Magn Reson Med* 1995, **33**: 224-229
- 30 PAVONE P, MARSIU L, CATALANO C et coll. Carotid Arteries - Evaluation with Low-Field. Strength MR angiography. *Radiology* 1992, **184**: 401-404

Vaisseaux du foie: échographie, tomодensitométrie ou IRM ?

Introduction

Les vaisseaux afférents du foie sont représentés par: l'artère hépatique et la veine porte. Les vaisseaux afférents du foie sont représentés par les veines sus-hépatiques

Rappelons en introduction que cet exposé est valable à ce jour et uniquement, ne tenant pas compte de l'évolutivité des différentes techniques mais également de certains manques de résultats objectifs publiés concernant l'acquisition hélicale en tomодensitométrie. En effet les résultats publiés sur cette technique n'ont pas concerné la visualisation directe de l'artère hépatique, de la veine porte ou des veines sus-hépatiques mais se sont intéressés au rehaussement du parenchyme entraîné par ces vaisseaux pour optimiser, en fonction . - de la quantité de produit de contraste - du débit d'injection - et du déclenchement de la spirale, les phases artérielle et portale afin de déterminer le nombre des lésions hépatiques et leur caractérisation

Les maladies intéressant l'artère hépatique et les veines sus-hépatiques sont exceptionnelles, alors que les anomalies qui intéressent la veine porte sont plus fréquentes et marquées par plusieurs complications .

- la thrombose;
- la conséquence de la thrombose représentée par le cavernome;
- l'hypertension portale avec flux en va-et-vient, puis inversion complète et comme conséquence le développement des voies de dérivation de l'hypertension portale

En général, les points suivants apparaissent dans la littérature:

- l'écho-Doppler couleur est la première méthode d'examen des vaisseaux du foie car elle permet, à elle seule, d'examiner tous les vaisseaux du foie. artère hépatique, veines sus-hépatiques et système porte, tant en morphologie qu'en fonction

L'écho-Doppler permet par ailleurs d'apprécier le retentissement sur les parenchymes, représenté par les altérations d'échostructure et les modifications de la morphologie.

Cet examen est fiable, reproductible et ayant de nombreux avantages par rapport aux autres techniques. En effet, étant donné la finesse des vaisseaux, notamment veineux sus-hépatiques, cet examen permet

- de visualiser les thromboses intra-luminales notamment veineuses sus-hépatiques ou les sténoses;
- des thromboses partielles non occlusives de la veine porte ou de ses branches lobaires;
- les flux en va-et-vient observés au cours de l'hypertension portale;
- et peut révéler, en urgence, l'existence ou non d'un anévrisme de l'artère hépatique, souvent observé au décours d'une transplantation du foie, nécessitant alors un geste angiographique afin de déterminer exactement le siège de l'anévrisme, les segments d'aval et d'amont sains, la taille du collet et d'affirmer qu'il ne s'agit pas d'une simple boucle ou *kinking* de cette artère.

Ses limites tiennent essentiellement aux problèmes techniques observés en rapport soit avec le malade (année impossible...), soit avec la pathologie (atrophie hépatique, ascite...).

- La TDM explore mal les vaisseaux, soit du fait de leur orientation (veine sus-hépatique VSH), soit du fait de leur petite taille (artère hépatique). Elle explore uniquement le retentissement sur le parenchyme des maladies qui touchent ces vaisseaux. Par contre, elle explore parfaitement les thromboses récentes de la veine porte. Aucune donnée n'est disponible concernant le MIP (*Maximum Intensity Projection*) du système porte en mode hélicoïdal.

- L'IRM explore mal les vaisseaux comme l'artère hépatique, ou les veines sus-hépatiques essentiellement du fait de leur petite taille, mais explore bien la veine porte, les thromboses ainsi que les voies de dérivation de l'hypertension portale.

Artère hépatique

Les anomalies de l'artère hépatique sont essentiellement représentées par

- L'anévrisme artériel, qui touche les segments intra ou extra-hépatiques de l'artère hépatique;
- par les infarctus artériels, observés au décours d'un anévrisme de l'artère hépatique et donc par migration d'embolies

ANÉVRYSME DE L'ARTÈRE HÉPATIQUE

Les cas publiés apparaissent isolés, souvent observés au cours des maladies athéromateuses ou dans le cas particulier de la greffe du foie.

Toutes les études portant sur des cas isolés ou sur les complications vasculaires liées à la greffe ont bien montré que l'écho-Doppler artériel hépatique était suffisant à ce diagnostic, complété au mieux par une angiographie en urgence, et un traitement de restructuration artérielle.

Les cas publiés en scanner et en IRM sont anecdotiques.

INFARCTUS HÉPATIQUES D'ORIGINE ARTÉRIELLE

Ces infarctus surviennent souvent au décours d'un contexte post-opératoire et sont liés à un bas débit cardiaque ou chez des patients ayant un flux portai hépatofuge. Ils peuvent être observés également à la suite de migration d'embolies issues d'une thrombose d'un anévrysme de l'artère hépatique. Là encore, l'échotomographie fait le diagnostic d'anévrysme et les seules publications sur l'infarctus hépatique d'origine artérielle sont des publications de tomodensitométrie avec injection de produit de contraste permettant de différencier un rehaussement, absent à la phase artérielle et faible à la phase portale.

L'échographie est en défaut car l'infarctus est souvent iso-échogène par rapport au foie et il n'existe pas dans la littérature de données IRM sur ces infarctus hépatiques.

Veines sus-hépatiques

La maladie de Budd-Chiari est rare puisque environ cinq nouveaux cas sont observés dans chaque centre d'hépatologie ou de radiologie digestive par année, au maximum.

Les études rapportées dans la littérature ont été ponctuelles ou souvent multicentriques et se sont intéressées plus aux modifications morphologiques ou hémodynamiques du foie qu'aux vaisseaux eux-mêmes.

L'avantage de l'échographie est de mettre en évidence directement les anomalies des veines sus-hépatiques à savoir les thromboses intra-luminales ou les irrégularités ou les sténoses observées dans les obstructions anciennes des veines sus-hépatiques. L'échographie permet par ailleurs de mettre en évidence les conséquences de ces obstructions, à savoir les voies de dérivation veino-veineuses bien appréciées au niveau des segments restant drainés tel que le lobe caudé.

Aucune étude comparative n'a été faite entre l'échographie, le scanner et l'IRM, étant donné la faiblesse de l'IRM et du scanner pour la détection des thromboses intra-luminales de ces petits vaisseaux.

Par contre, la tomodensitométrie et l'IRM se sont intéressées aux modifications morphologiques du foie et aux modifications de rehaussement du foie liées aux secteurs où le flux portai reste hépatopète et à ceux où le flux portai est devenu hépatofuge; ces modifications ont été étudiées en fonction du degré, du siège et de l'ancienneté de l'obstruction.

Veine porte

Les maladies intéressant la veine porte sont représentées par la thrombose, le cavernome et l'hypertension portale. Néanmoins, en dehors de toute pathologie vasculaire proprement dite, la cartographie du tronc porte est souvent demandée dans un but pré-opératoire de chirurgie d'exérèse des tumeurs du foie ou du pancréas mais également avant toute chirurgie de dérivation sur hypertension portale ou avant transplantation hépatique

L'écho-Doppler couleur permet grâce au codage couleur de déceler mieux que toute autre méthode les thromboses partielles et par l'analyse spectrale montrer les flux en « va-et-vient » observés au cours d'hypertension portale débutante

Il faut rappeler néanmoins que ni l'échotomographie ni l'IRM ne permettent le diagnostic de thrombus récent de la veine porte; le caractère récent est seul mis en évidence par la tomodensitométrie sans injection montrant l'hyperdensité spontanée du caillot. Cependant ce phénomène est rare mais il doit être connu afin d'instaurer un traitement anti-coagulant en urgence qui peut restaurer la lumière vasculaire.

L'apport de l'IRM est donc de pouvoir visualiser le tronc porte ainsi que ses branches lobaires à condition d'effectuer, comme l'ont montré deux travaux initiaux [9,10], les séquences en écho de gradient à TR court, à TE court et à petit angle de bascule entraînant un haut signal dans la lumière vasculaire en cas de perméabilité (phénomène d'entrée de coupe)

Ces deux études ont montré néanmoins qu'il pouvait exister des artéfacts notamment au niveau du confluent spléno-mésentérique, c'est-à-dire à la partie basse du tronc porte et en cas de flux lent, c'est-à-dire en cas d'hypertension portale.

Dans ces conditions, ces auteurs ont couplé ces séquences d'écho de gradient à des séquences en écho de spin T1 avec bandes de pré-saturations inférieures et supérieures pour ôter tout artéfact sur ces séquences

Comparaison entre l'IRM et l'écho-Doppler en pathologie vasculaire hépatique portale

POUR L'ÉVALUATION D'UNE THROMBOSE

Dans une étude portant sur 14 thromboses portales (dont 14 patients avec hypertension portale) vues en TDM sans mode hélical, et en échographie sans Doppler, l'IRM permet dans tous les cas ce diagnostic. L'avantage de l'IRM est de mieux préciser les circulations collatérales observées au cours de l'HTP (24 % en plus que la TDM, 50 % en plus que l'échographie) [11]. La meilleure visualisation des circulations collatérales extra-hépatiques est soulignée dans un autre article comparant IRM, TDM et ultrasons [12].

POUR LE BILAN D'UNE HYPERTENSION PORTALE

Dans l'étude de Finn et coll., l'angio IRM (2D temps de vol) a été comparée au Doppler chez 60 malades ayant une cirrhose. Si les obstructions portales sont peu nombreuses dans cette série (5 patients), les auteurs ont montré une corrélation significative entre le grade des varices gastriques vues en IRM et la chirurgie, alors que cette corrélation n'existe pas en Doppler. Les shunts sont correctement analysés en IRM alors qu'ils ne le sont pas en Doppler [13]. Ces résultats sont confirmés par l'étude de Lomas et coll. [14] comparant ces deux techniques chez 23 malades avant greffe, détectant mieux la circulation collatérale et son siège (31 sites chez 17 malades en IRM versus 24 sites en ultrasons). Il n'existe actuellement aucune étude comparant IRM et TDM en mode hélicoïdal.

Comparaison entre l'IRM et l'angiographie dans l'hypertension portale

L'IRM a été réalisée dans l'étude de Rodgers et coll., après injection de contraste (FLASH, plan coronal oblique), et comparée à l'angiographie conventionnelle chez 18 malades. Sur les 84 vaisseaux étudiés, des résultats identiques ont été observés dans 90 % des vaisseaux. Ces résultats confirment que l'IRM en EG (en écho de gradient) avec injection de produit de contraste paramagnétique peut remplacer l'angiographie conventionnelle [15].

Conclusion

- L'écho-Doppler est la première méthode d'imagerie à réaliser lorsque une maladie des vaisseaux intra-hépatiques est suspectée. L'IRM est meilleure que l'échographie, identique à l'angiographie, en termes de visualisation:
 - de circulation collatérale extra-hépatique,
 - de perméabilité des shunts.

Rappelons qu'il n'existe actuellement aucune étude comparant IRM et TDM en mode hélicoïdal.

Pour le retentissement sur le parenchyme (infarctus, zones ischémiques et/ou nécrotiques), l'IRM est équivalente à la TDM.

Rappelons également le souci toujours présent de ne pas faire d'injection de produit de contraste chez des malades cirrhotiques ou ayant une HTP, qui ont fréquemment une insuffisance rénale.

- L'écho-Doppler et l'IRM semblent donc être les deux méthodes de référence actuelles pour l'exploration des vaisseaux du foie et de leur éventuel retentissement sur le parenchyme hépatique.

RÉFÉRENCES

- 1 VOLGELZANG RL et coll. Budd Chiari syndrome: CT observations. *Radiology* 1987, **163**: 329-333
- 2 MATHIEU D et coll. Budd Chiari syndrome: Dynamic CT. *Radiology* 1987, **165**: 409-413
- 3 VAN BEERS B et coll. Hepatic heterogeneity on CT in Budd Chiari syndrome. *Gastrointest Radiol* 1988, **13**: 61-66
- 4 Acute thrombosis of the inferior vena cava and hepatic veins in patients with Budd Chiari syndrome. *Am J Roentgenol* 1989, **153**: 987-991
- 5 MENU Y et coll. Budd Chiari syndrome US evaluation. *Radiology* 1985, **157**: 761-764
- 6 STARK DD et coll. MRI of the Budd Chiari syndrome. *Am J Roentgenol* 1985, **157**: 761-764
- 7 MILLER WJ et coll. Budd Chiari syndrome: imaging with pathologic correlation. *Abdom Imaging* 1993, **18**: 329-335
- 8 SOYER P et coll. MRI of Budd Chiari syndrome. *Abdom Imaging* 1994, **19**: 325-329
- 9 ANGLADE M-C et coll. Abdominal venous thrombosis: applications of gradient echo magnetic resonance imaging. *Diagn Interv Radiol* 1989, **1**: 61-67
- 10 ARRIVÉ L et coll. Diagnosis of abdominal venous thrombosis by means of spin echo and gradient echo MR imaging: analysis with receiver operating characteristic curves. *Radiology* 1991, **181**: 661-668
- 11 ZIRINSKY K et coll. MR imaging of portal venous thrombosis: correlation with CT and sonography. *Am J Roentgenol* 1988, **150**: 283-288
- 12 MARTINOU C et coll. Gradient echo MRI of portal vein thrombosis. *J Comput Assist Tomogr* 1992, **16**: 226-234
- 13 FINN JP et coll. Imaging of the portal venous system in patients with cirrhosis: MR angiography vs Duplex Doppler sonography. *Am J Roentgenol* 1993, **161**: 989-994
- 14 LOMAS DJ et coll. A comparison of MR and Duplex Doppler ultrasound for vascular assessment prior to orthotopic liver transplantation. *Clin Radiol* 1994, **49**: 307-310
- 15 RODGERS PM et coll. Dynamic contrast enhanced MR imaging of the portal venous system: comparison with x-ray angiography. *Radiology* 1994, **191**: 741-745

10

Autres vaisseaux de l'abdomen

Etude des débits sanguins mésentériques

- Cette évaluation a un double objectif: évaluer l'apport sanguin mésentérique dans l'ischémie digestive,
- apporter des facteurs prédictifs à l'apparition de métastases hépatiques au cours des cancers colorectaux

EVALUATION DE L'ISCHÉMIE MÉSENTÉRIQUE

Dans une étude prospective [1] de 10 volontaires asymptomatiques et 10 patients, examinés au moyen d'une ciné-IRM en contraste de phase à jeun et après un repas standardisé, il apparaît des différences significatives entre les volontaires et les patients porteurs d'ischémie mésentérique, l'augmentation maximale du flux mésentérique veineux au cours de la digestion étant de 245 % au niveau de la veine mésentérique supérieure chez les volontaires contre 64 % chez les patients.

Le même type d'étude en contraste de phase par ciné-MR [2] a été employé au niveau de l'artère mésentérique supérieure et de la veine mésentérique supérieure chez six volontaires et huit patients dont six asymptomatiques et deux symptomatiques. L'augmentation du rapport de débit veine/artère après ingestion d'un repas standardisé montre une augmentation du rapport de 1,7 pour les volontaires et les sujets asymptomatiques contre une chute de 0,7 chez les patients symptomatiques.

DÉTECTION DES MICROMÉTASTASES HÉPATIQUES

Dans deux études effectuées par la même équipe [3, 4], l'évaluation du débit artériel hépatique par écho-Doppler a été corrélée à l'apparition de métastases hépatiques chez des patients opérés pour cancers colorectaux. Cette étude montre une corrélation étroite entre l'augmentation du débit hépatique au moment de la découverte du cancer primitif et l'apparition de métastases hépatiques au cours des deux années suivantes.

Analyse de perfusion des parenchymes

Plusieurs études se sont penchées sur la cinétique de rehaussement du signal des parenchymes et des tumeurs en IRM dynamique utilisant des séquences d'écho de gradient à TE et TR courts, après injection de produits de contraste paramagnétiques. Ces études se rapprochent de celles consacrées plus spécifiquement à la perfusion tissulaire.

Ces études concernent le foie, la rate, l'estomac et le pancréas de volontaires sains. Dans l'une d'elles [15], les auteurs montrent un rehaussement du foie, de la rate, du pancréas, des reins et de la paroi gastrique de 78, 144, 75, 216 et 96 %, 45 secondes après l'administration intraveineuse du produit de contraste. D'autres études fournissent des renseignements similaires [6, 7].

Parallèlement, d'autres études se sont penchées sur des tentatives de caractérisation tissulaire en particulier au niveau du foie, au moyen des mêmes techniques d'IRM dynamique.

Dans le cadre d'une étude ROC à partir d'une étude prospective de 42 patients [8], la sensibilité est de 89 % et la spécificité de 93 % dans la différenciation des hémangiomes, des métastases et des carcinomes hépatocellulaires.

Dans une autre étude de 36 patients [9], les lésions d'hyperplasie nodulaire focale se différencient de façon significative des lésions tumorales malignes grâce à la dynamique du produit de contraste. Cette étude s'appuie sur des données exposées préalablement [9].

Conclusion

La cinétique du produit de contraste paramagnétique au niveau des organes intra-mais également extra-abdominaux apparaît intéressante comme critère de référence par rapport à la cinétique de produit de contraste dans des processus tumoraux ou infectieux. L'accent est mis actuellement sur des tentatives de caractérisation tissulaire au moyen de l'IRM, technique beaucoup plus sensible que le scanner en termes de résolution en contraste dont le bénéfice à terme devrait être une amélioration de la spécificité.

RÉFÉRENCES

- 1 BURKART DJ, JOHNSON CD, READING CC, EIHMAN RL MR measurements of mesenteric venous flow: prospective evaluation in healthy volunteers and patients with suspected chronic mesenteric ischemia. *Radiology* 1995, **194**: 801-806
- 2 LI KCP, HOPKINS KL, DAL RL SONG CK Simultaneous measurements of flow in superior mesenteric vein and artery with cine phase contrast MR imaging: value in diagnosis of chronic mesenteric ischemia. *Radiology* 1995, **194**: 327-330
- 3 LEEN E. GODBERG JA, ROBERTSON J et coll. Detection of hepatic metastases using Doppler color sonography. *Ann Surg* 1991, **214**: 599-604
- 4 LEEN E. ANGERSON WJ, WOTHERSPOON H. MOULE B. COOK TG, MCARDLE CS. Detection of colorectal liver metastases: comparison of laparotomy, CT, US, and Doppler perfusion index and evaluation of postoperative follow-up results. *Radiology* 1995, **195**: 113-116
- 5 HAMED MM, HAMM B. IBRAHIM ME, TAUPITZ M, MAHFOUZ AE. Dynamic MR imaging of the abdomen with gadopentetate dimeglumine: normal enhancement patterns of the liver, spine, stomach and pancreas. *Am J Roentgenol* 1986, **158**: 303-307
- 6 MIROWITZ SA, LEE JKT, GUTIERREZ E. BROWN GJ, HEIKEN JP, EILENBERG SS. Dynamic gadolinium-enhanced rapid acquisition spin echo MR imaging of the liver. *Radiology* 1991, **179**: 371-376
- 7 PETTIGREW RI, AVRUCH L, DANIELS W. COUMANS J. BERNARDINO ME. Fast field-echo MR imaging with Gd-DTPA: physiologic evaluation of the kidney and liver. *Radiology* 1986, **160**: 561-563
- 8 EGGLIN TK, RUMMENY E. STARK DD, WITTENBERG J. SAW S. FERRUCCI JT. Hepatic tumors: quantitative tissue characterization with MR imaging. *Radiology* 1990, **176**: 710
- 9 MAHFOUZ AE, HAMM B. TAWITZ M, WOLF KJ. Hypervascular liver lesions: differentiation of focal nodular hyperplasia from malignant tumors with dynamic Gadolinium-enhanced MR imaging. *Radiology* 1993, **186**: 133-138
- 10 MATHIEU D, RAHMOUNI A, ANGLADE MC, FALISE B. BEGES C, GHEUNG P. MOLLET JJ, VASILE N. Focal nodular hyperplasia of the liver: assessment with contrast-enhanced Turboflash MR imaging. *Radiology* 1991, **180**: 25-30

Annexe :stratégie documentaire

Le nombre de références sélectionnées a été d'environ 1 650.

La recherche documentaire a porté:

- sur l'imagerie dans:
 - la pathologie vasculaire des membres inférieurs
 - l'étude de la microcirculation et des lymphatiques
 - la pathologie de l'aorte à ses différents étages (thoracique, abdominal)
 - la pathologie de la circulation rénale
 - l'étude des vaisseaux pulmonaires
 - l'étude des vaisseaux du foie et du pancréas

la méthodologie de l'angiographie par résonance magnétique, le scanner spirale.

L'interrogation des bases de données a été faite, chez l'homme:

- depuis 1985, 1990 ou 1995 suivant les domaines
- dans toutes les langues
- dans les bases de données Medline, Excerpta Medica, Inspec, DISS, Pascal, DHSS, HPLA (économie de la santé).

Les mots-clés utilisés ont été pour :

a - Medline	b - Excerpta Medica
1 Vascular disease (et ses termes spécifiques) Blood vessels (et ses termes plus spécifiques) Microcirculation Lymphatic system Lymphangitis Lymphangiectasis Lymphangiome Lymphedema Magnetic resonance imaging Tomography Tomography emission computed Tomography scanners, X-Ray computed Gamma cameras 2 Radionuclide imaging Radionuclide angiography Ultrasonography	Vascular disease (et ses termes spécifiques) Lymph flow Lymphatic drainage Lymphedema 1 Lymphatic system Lymphangitis Microcirculation Muscle blood flow Nuclear magnetic resonance Nuclear magnetic resonance imaging Computer assisted tomography Emission tomography Angiography 2 Tomoscintigraphy Echotomography Echography

a - Medline	b - Excerpta Medica
Angiography (et ses termes spécifiques) Lymphography Spiral (AV), scan+T Stratégie 1 et 2	Lymphography Scintigraphy Stratégie 1 et 2
c - Pascal	d - Inspec
1 Homme Appareil circulatoire ou Artère ou veine ou Aorte Ischemia Thrombose Thromboembolie Arteriopathie Athérosclérose Anévrysme Imagerie IRM Tomodensitométrie Angiographie Artériographie Aortographie Phlébographie 2 Portographie Echographie Exploration ultrason Scanner Stratégie 1 et 2	1 Vascul\$ ou vessel\$ ou circulation ou arter\$ ou vein\$ Scanner\$ Imaging 2 Magnetic and resonance and imag\$ Tomodensitometr\$ Radiology units X Ray radiography equipment Stratégie 1 et 2
	e - HPLA
	1 Vascul\$ ou vessel\$ ou cardiovascular diseases Magnetic resonance imaging 2 Tomography scanners X Ray computed Radiology department hospital Scanner\$ 3 Economics ou equipment ou cost\$ ou prospective Stratégie 1 et 2 et 3

III

Imagerie
dans les pathologies
cardiaques

Experts

- E. MOUSSEAUX, Radiologue, Hôpital Broussais – Paris – Président
- A. AZANCOT-BENISTY, Cardiologie infantile, Hôpital Robert-Debré – Paris
- F BRUNOTTE, Biophysicien, Centre Georges-François-Leclerc – Dijon
- M. CROCHET, Radiologue, Hôpital G et R Laënnec – Nantes
- B. DIEBOLD, Cardiologue, Hôpital Broussais – Paris
- D. FAGRET, Radiologue, Centre hospitalo-universitaire de Grenoble
- O. JEGADEN, Chirurgien cardiovasculaire, Hôpital cardiologique Louis-Pradel – Lyon
- P. MERLET, Biophysicien, Service hospitalier Frédéric-Joliot – Orsay
- D. REVEL, Radiologue, Hôpital cardiologique Louis-Pradel – Lyon
- J. WOLF, Cardiologue, Hôpital du Bocage - Dijon

III

Imagerie dans les pathologies cardiaques

Sommaire

Synthèse	195
Analyse	205
1. Place potentielle de la tomodensitométrie dans l'imagerie cardiaque	205
2. Toxicité cardiaque chronique des anthracyclines	207
3. Etude de la perfusion myocardique par SPECT pour le diagnostic et l'évaluation de la maladie coronarienne	212
4. IRM du myocarde et maladie coronarienne	222
5. Améliorations techniques actuellement développées en SPECT	232
6. IRM des valvulopathies	236
7. Explorations des cardiopathies congénitales anté-natales	241
8. Cardiopathies congénitales	247
9. Etude du péricarde	252
10. Masses cardiaques (tumeurs et thrombus)	254
11. Apport des méthodes isotopiques pour l'évaluation de la viabilité myocardique	256
12. Imagerie des artères coronaires	271
13. Apport de l'échocardiographie à la détection de la maladie coronarienne	276
14. Apport de l'échocardiographie à l'analyse des valvulopathies.	278
Annexe: Stratégie documentaire	280

Synthèse

Méthodologie de l'expertise collective

Etant donné la grande diversité des méthodes d'imagerie cardiaque, un groupe d'experts multidisciplinaires a été constitué. En effet des cardiologues cliniciens impliqués dans l'imagerie cardiaque ont été associés à des biophysiciens experts dans la médecine nucléaire cardiologique et à des radiologues impliqués dans différentes modalités d'imagerie cardiaque.

MÉTHODOLOGIE

Le groupe a travaillé lors de trois réunions sur le modèle d'expertise collective au mois de juin et au mois de septembre 1995. Le rôle du groupe a consisté à analyser les indications actuelles et les perspectives des différentes modalités d'imagerie cardiaque. Cette analyse a reposé sur l'expérience des experts qui pratiquent dans leur activité clinique et de recherche ces différentes modalités. Cette analyse a bien entendu été aussi fondée sur une bibliographie extensive et sur l'analyse de la littérature dans chacun des thèmes proposés.

THÈMES ENVISAGÉS

Les différents thèmes exposés ci-dessous ont été choisis car ils sont à l'origine de très nombreux examens pour les différentes méthodes d'imagerie cardiaque utilisées aujourd'hui. D'autres thèmes sont une mise au point sur une méthode particulière d'imagerie cardiaque. Chacun de ces thèmes faisant l'objet d'un rapport rédigé par un ou plusieurs experts et discuté dans le groupe de travail figure en annexe selon la liste ci-dessous

- Diagnostic et évaluation de la maladie coronarienne: étude de la perfusion myocardique par la SPECT (Tomographie par émission simple photon).
- Etude de la viabilité myocardique: apport des méthodes isotopiques (SPECT et PET) (Tomographie par émission de positons).
- Apport de l'échocardiographie dans la détection de la maladie coronarienne et dans l'évaluation de la viabilité myocardique.
- Intérêt de l'IRM dans la détection de la maladie coronarienne et dans l'appréciation de la viabilité myocardique.
- Amélioration technique actuellement développée en SPECT.
- Toxicité cardiaque chronique des anthracyclines.
- Imagerie des artères coronaires.

- Etude des valvulopathies:
 - Place de l'échocardiographie.
 - Intérêt potentiel de l'IRM dans les pathologies valvulaires.
- Exploration anténatale des cardiopathies congénitales.
- L'imagerie cardiaque dans les cardiopathies congénitales.
- Etude du péricarde en imagerie.
- Etude des masses cardiaques en imagerie.
- Place potentielle de la tomодensitométrie dans l'imagerie cardiaque.

Synthèse des rapports d'expertise validés par le groupe

DIAGNOSTIC DE LA MALADIE CORONARIENNE

L'excellente performance de la SPECT myocardique de perfusion dans la détection de l'ischémie doit être soulignée. En effet, à partir d'études cliniques des dix dernières années réalisées sur de très importantes cohortes de patients, la sensibilité de la SPECT varie entre 84 et 98 %. La spécificité varie de 70 à 90 %. Les mauvais résultats de spécificité rapportés par certaines études peuvent être expliqués par des biais de recrutement. Les performances diagnostiques de la scintigraphie myocardique sont grandement influencées par le contexte clinique ce qui souligne la valeur de l'interrogatoire de l'examen clinique et de l'épreuve d'ECG (électrocardiogramme) d'effort préalables. La scintigraphie myocardique est donc la méthode actuelle non invasive de référence à laquelle les autres méthodes d'étude de l'ischémie myocardique devront se comparer obligatoirement et favorablement avant d'envisager une substitution. L'épreuve d'effort dans ces études de perfusion peut être substituée par l'usage du dipyridamole ou de l'adénosine. Enfin, des nouveaux traceurs technétiés apportent des résultats voisins de ceux obtenus classiquement par le thallium

L'échocardiographie de stress est une alternative à la médecine nucléaire pour le diagnostic de l'ischémie myocardique et la recherche de viabilité. Pour la recherche de l'ischémie, elle s'appuie sur la mise en évidence d'une anomalie de la contraction au cours du stress. A ce titre, elle se situe, dans la cascade de l'ischémie, en aval des traceurs radioactifs myocardiques et à un niveau comparable à l'angioscintigraphie cavitaire. Le stress idéal en termes de travail myocardique est l'effort en position assise ou debout. Il ne permet que des analyses au décours immédiat de l'effort. De nouvelles tables spéciales semblent susceptibles d'améliorer la situation. Plusieurs stress pharmacologiques ont été validés, le plus utilisé est la perfusion de dobutamine. A basse dose, il permet de détecter une viabilité en améliorant la contractilité segmentaire; à haute dose, il permet de détecter l'ischémie avec une sensibilité proche de celle de l'effort mais dans des conditions techniques beaucoup plus favorables ce test tend donc à se développer, malgré un risque de survenue d'un trouble du rythme plus élevé que celui provoqué par un test d'effort.

Toutes les méthodes d'échographie de stress ont en commun des limites liées à l'échogénicité des patients et des qualités liées à l'absence de faux positifs chez les patients avec hypertrophie ventriculaire gauche, bloc de branche gauche ou prolapsus valvulaire mitral. Des équipes expérimentées obtiennent des résultats satisfaisants avec des sensibilités et des spécificités entre 80 et 95 % dans le diagnostic de la maladie coronaire. Les protocoles d'examens sont maintenant standardisés avec des injections progressives de dobutamine. Des expériences plus nombreuses sur des sites cliniques sont toutefois nécessaires afin de mieux juger les résultats initiaux de cette technique. En effet, par rapport aux études de perfusion en SPECT, le nombre de patients inclus et le nombre d'études évaluant l'échographie de stress sont très limités

La place de l'IRM dans l'évaluation de la détection de la maladie coronarienne est pour le moment nulle en pratique clinique. Cependant, les énormes potentialités de cette méthode dans l'étude du myocarde font que de très nombreuses évaluations sont en cours dans des centres de recherche. La détection de l'ischémie myocardique est possible en IRM par des études de perfusion sans ou avec stress pharmacologique. Des études expérimentales, ou des petites séries de patients, ont montré la faisabilité d'une approche de perfusion myocardique par l'étude d'une modification de l'intensité du signal myocardique suite à l'injection de gadolinium. Les résultats seront rapidement plus convaincants quand des analyses multi-coups seront faisables sur les systèmes de dernières générations possédant des gradients de champ magnétique plus performants. Les stress pharmacologiques sont possibles afin de rendre beaucoup plus pertinents les résultats de ces études de perfusion. Une autre approche IRM consiste en l'évaluation de troubles de la contractilité sous stress pharmacologique. Là encore des études expérimentales ou concernant des faibles cohortes de patients ont démontré la faisabilité de la méthode, avec des sensibilités ou des spécificités proches de résultats obtenus par l'échocardiographie de stress.

L'angiographie coronaire par rayons X est toujours considérée comme la technique de référence dans le diagnostic de la maladie coronarienne. Il est nécessaire de souligner, que 10 à 20 % de ces coronarographies sont considérées comme normales, et que 70 % d'examens à visée diagnostique sont encore réalisés. Parmi les méthodes alternatives actuelles capables de donner des images satisfaisantes des artères coronaires, seuls l'IRM et le scanner rapide obtiennent des résultats intéressants. La marge de progression de l'IRM rend cette méthode attractive. Cependant les résultats actuels, obtenus au cours des études préliminaires en centres de recherche spécialisés, sont limités

ÉVALUATION DE LA VIABILITE MYOCARDIQUE

Pour l'évaluation de la viabilité myocardique, les méthodes d'imagerie sont importantes pour apprécier les segments myocardiques ventriculaires gauches qui, bien que possédant des anomalies de la contractilité, peuvent récupérer après un geste de revascularisation chirurgicale ou percutanée.

Une aide à l'appréciation d'un bénéfice obtenu par un geste de revascularisation paraît indispensable aujourd'hui car le coût des interventions est bien trop important pour que l'on puisse les réaliser inutilement. Les méthodes de scintigraphie sont actuellement les méthodes de référence dans la détermination de la viabilité myocardique: imagerie monophotonique (SPECT) ou imagerie biphotonique (TEP).

La SPECT est la seule méthode disponible en pratique clinique Elle est largement utilisée dans cette indication (mais aussi probablement sous-employée) avec des études fondées sur la détection d'une ischémie résiduelle à l'effort qui se corrige sur des images obtenues au repos 3 à 4 heures plus tard. Ce test est très spécifique mais manque de sensibilité. Des réinjections tardives sont donc proposées. De nouveaux marqueurs technétiés et d'autres sont en cours d'évaluation.

La tomographie par émission de positons (TEP) est actuellement la méthode de référence dans ces évaluations de la viabilité. Cette méthode est actuellement uniquement utilisée en recherche en France. Le coût semble être une limite importante dans sa généralisation en pratique clinique.

Une alternative potentielle aux méthodes isotopiques pour la détermination de la viabilité myocardique est l'échocardiographie réalisée sous perfusion de faible dose de dobutamine. Les résultats initiaux de cette dernière méthode, qui ont le plus souvent éliminés les patients peu échogènes, sont intéressants. D'autres expériences cliniques sont là encore nécessaires pour réellement entrevoir une substitution potentielle de la médecine nucléaire ou une complémentarité entre la SPECT et l'échocardiographie

L'IRM montre des résultats expérimentaux encourageants dans l'évaluation de la viabilité myocardique soit par des études fonctionnelles sous faibles doses de dobutamine (analogie avec les résultats de l'échocardiographie sous dobutamine), soit par des études de perfusion sous stress pharmacologique. Dans ces études sur la viabilité myocardique, l'IRM a pour avantage de coupler des études précises de la fonction segmentaire (éventuellement transmurale par la méthode du tagging) et des études de perfusion locorégionale.

IMAGERIE ET ÉVALUATION DE LA PATHOLOGIE VALVULAIRE

Dans l'évaluation de la pathologie valvulaire, l'échocardiographie couplée au Doppler est la méthode indispensable dans l'évaluation du diagnostic et du retentissement de ces maladies. Les indications de cathétérisme cardiaque ont été considérablement diminuées voire supprimées. La place potentielle de l'IRM dans cette indication apparaît minime. Cette méthode apporte des informations intéressantes pour l'évaluation du retentissement fonctionnel sur les ventricules de ces malades ou pour l'étude d'abcès paravalvulaires. Malgré les développements futurs de l'IRM, notamment des méthodes de vélocimétrie, il serait étonnant que cette méthode remplace les investigations ultrasonores dans cette indication.

ÉVALUATION DES CARDIOPATHIES CONGÉNITALES

Dans l'évaluation des cardiopathies congénitales, nous avons distingué les explorations anténatales des explorations post-natales.

- Dans le diagnostic anténatal des cardiopathies congénitales, il apparaît qu'étant donné la forte incidence de survenue de ces anomalies et les coûts importants des prises en charge postnatales, il était important de développer des méthodes de dépistage échographique. La sensibilisation et la formation des échographistes surveillant les femmes enceintes sont indispensables afin de détecter des anomalies devant être ultérieurement évaluées en centre spécialisé. L'intérêt de cette technique de dépistage est: - d'éliminer une cardiopathie complexe en cas d'antécédent familial, - de prendre en charge en post-natal immédiat une cardiopathie curable, - de proposer une interruption volontaire de grossesse s'il n'existe pas de recours thérapeutique. Enfin ce test de dépistage contribue au pronostic d'un syndrome polymalformatif. Ce diagnostic anténatal des cardiopathies ne peut être réalisé que dans le cadre d'un département de périnatalogie comportant la collaboration du département obstétrical, de cardiologie prénatale et post-natale, de fœtopathologie, de génétique et de biologie moléculaire. Toutefois le nombre de centres spécialisés dans ces diagnostics anténataux semble suffisant.

- Dans le postnatal, le diagnostic et l'appréciation du retentissement des cardiopathies congénitales, l'échocardiographie est devenue la méthode de référence indispensable. Ces évaluations ont toutefois lieu dans des centres spécialisés La place du cathétérisme va devenir de plus en plus limitée compte tenu de l'amélioration de la qualité de l'échographie et de l'implication progressive de l'IRM. Les principaux avantages de l'IRM sont de donner des études morphologiques très satisfaisantes en multiplans, d'évaluer la fonction ventriculaire des ventricules systémiques et pulmonaires, d'évaluer les atteintes valvulaires. La limite de l'IRM dans cette indication est essentiellement le temps d'acquisition des images souvent élevé, imposant une prémédication des enfants. De plus la faisabilité en pratique clinique de l'IRM dans l'évaluation des cardiopathies congénitales n'a pour le moment pas été très bien évaluée.

IMAGERIE DU PÉRICARDE ET DES MASSES CARDIAQUES

Dans l'évaluation du péricarde, l'IRM peut être envisagée dans la recherche d'une tumeur après une échographie ou un scanner conventionnel suspect. L'évaluation de l'épaisseur du péricarde par ces méthodes peut être une aide au diagnostic différentiel entre restriction myocardique et constriction péricardique. Toutefois, il n'existe pas dans la littérature d'étude satisfaisante ayant évalué l'IRM dans cette indication. Dans l'évaluation des masses cardiaques, plusieurs méthodes apparaissent performantes Dans la recherche de thrombus, c'est essentiellement l'échographie qui sera réalisée en première intention, du fait des bonnes performances de l'échographie transthoracique mais surtout transœsophagienne. L'IRM peut être une aide dans les localisations intra-ventriculaires de ces thrombus. Par contre, dans la pathologie tumorale, le scanner spirale et/ou l'IRM seront plus souvent utilisés que l'échocardiographie compte tenu de la fréquence nettement plus élevée des tumeurs secondaires par rapport aux tumeurs primitives. De plus, ces méthodes sont plus performantes que l'échocardiographie dans l'évaluation de l'extension cardiaque et surtout extracardiaque de ces lésions Dans ce bilan d'extension, en dehors des myxomes de l'oreillette gauche, l'IRM s'impose après une tumeur détectée par l'échocardiographie.

EVOLUTION TECHNOLOGIQUE DE LA SPECT

Des améliorations techniques sont actuellement développées en SPECT aussi bien sur le plan de la technologie que sur le domaine des traceurs. Des acquisitions tomographiques synchronisées sur l'ECG et l'utilisation conjointe de plusieurs traceurs d'énergie différente devraient permettre une plus grande efficacité de la SPECT par des études simultanées de la contractilité et de la perfusion segmentaire myocardique au repos ou sous stress. Il semble important de mentionner aussi le développement de la TEP clinique à l'aide de gamma-caméras double tête SPECT modifiées. Ces caméras en cours de développement sont basées sur le principe de la détection de coïncidences et permettrait la tomographie sans collimateur en solutionnant les problèmes de la correction d'absorption. Les surcoûts de ces caméras et la disponibilité des traceurs à partir de production de cyclotron ou de générateur de traceur seront les facteurs limitants de ces nouvelles méthodes. Mais ce principe existe et mérite d'être souligné. Enfin, l'apparition de nouveaux traceurs de la perfusion myocardique et de la viabilité sont susceptibles d'améliorer les résultats obtenus à partir de la SPECT.

Place actuelle et évolution potentielle de chacune des méthodes d'imagerie cardiaque

DONNÉES ÉPIDÉMIOLOGIQUES SUR LES MALADIES CARDIOVASCULAIRES ET L'IMAGERIE

D'après le rapport du Haut Comité de la santé publique, publié en 1994, les maladies cardiovasculaires sont responsables d'un tiers de la mortalité globale, soit au deuxième rang derrière la mortalité par cancer. C'est la principale cause de mortalité entre 45 et 55 ans. En termes d'évolution, on assiste actuellement à une baisse de la mortalité cardiovasculaire dans la plupart des pays industrialisés, alors que la prévalence reste constante ou augmente modérément. Ces chiffres signifient que la prise en charge de ces maladies et/ou les soins ont été efficaces pour ce type de pathologie.

La place de l'imagerie dans la prise en charge des patients, dans les soins, voire dans la thérapeutique est de plus en plus importante. L'arsenal des méthodes d'imagerie cardiaque est très important. Ces principales méthodes sont l'échocardiographie-Doppler, la scintigraphie isotopique, l'angiographie conventionnelle aux rayons X (angiocardigraphie, coronarographie) et enfin l'imagerie par résonance magnétique. La tomodensitométrie spiralée ou par faisceau d'électrons sont des méthodes un peu plus accessoires pour étudier le cœur.

L'implication de ces méthodes d'imagerie cardiaque dans les soins et la prise en charge des patients est majeure car le diagnostic des maladies cardiovasculaires repose très souvent sur ces méthodes. De plus les bilans morphologiques et fonctionnels sont quasiment toujours réalisés avec ces méthodes d'imagerie. Enfin, le choix thérapeutique, voire la thérapeutique elle-même, ne peut avoir lieu que grâce à ces méthodes (technique endovasculaire sous coronarographie).

Tous les experts ont vivement regretté l'absence de données concernant l'imagerie cardiaque. En effet, la part des examens d'échocardiographie ou de coronarographie réalisés par les services de cardiologie n'apparaissent pas dans l'enquête générale. L'évaluation du parc des différentes méthodes d'imagerie cardiaque et de leurs activités nous paraît indispensable pour la réalisation d'un observatoire de l'imagerie en France et dans l'évaluation des transformations à venir sur les plateaux d'imagerie cardiaque.

Concernant les données de l'enquête estimées dans les services de radiologie sur l'activité du cathétérisme et de l'angiographie par rayons X, il est surprenant de constater que, sans l'activité cardiologique, le nombre d'examens réalisé en moyenne dans les salles d'angiographie serait de deux patients par jour au lieu de trois, soit un chiffre largement inférieur au seuil de rentabilité de ces systèmes (estimé entre 4 et 5 par jour). Toutefois, des données complémentaires à partir des services de cardiologie sont indispensables avant d'envisager de meilleures stratégies de fonctionnement pour assurer une meilleure rentabilité des systèmes dans les centres d'imagerie.

PLACE ET ÉVOLUTION POTENTIELLE DES MÉTHODES D'IMAGERIE CARDIAQUE

Échocardiographie

L'échocardiographie est devenue la méthode d'imagerie la plus communément employée en cardiologie. Ses performances, son accessibilité et sa faisabilité au sein même des services de cardiologie l'ont mise au premier rang des examens à réaliser en première intention, si cela est nécessaire. L'adaptation quantitative du parc à ces besoins cliniques importants est déjà largement engagée. Le nombre d'examens d'échographie réalisés en pratique clinique est probablement adapté à la demande si l'on exclut le diagnostic de l'ischémie. Les quelques pathologies probablement examinées par excès viennent compenser des pathologies sous-examinées.

En termes de nombre d'examens, ce sont dans les tests à l'effort ou pharmacologiques que l'échocardiographie pourra progresser. Ces examens intéressants dans la détection de la maladie coronarienne ou dans l'appréciation de la viabilité myocardique vont progresser essentiellement dans les centres où la médecine nucléaire est en retrait.

Aucune donnée n'existe sur l'ancienneté du parc d'échocardiographie. Il est fort probable que le renouvellement des appareils sera rendu nécessaire par la franche amélioration des derniers systèmes commercialisés. L'évolution technologique de la méthode passe par l'amélioration des capteurs, par l'apparition de nouvelles méthodes de quantification (vélocimétrie myocardique, détection automatique de bords...) et par les améliorations du traitement des images (numérisation, imagerie 3D).

201

Scintigraphie

Nous avons vu que cette méthode est très impliquée dans l'imagerie cardiaque. Une augmentation de l'activité cardiologique est prévisible. Le fait que tous les centres

d'imagerie hospitaliers ne sont pas équipés pour la cardiologie nucléaire et manquent de personnel qualifié implique la nécessité de développer cette discipline en France. Cette méthode est loin d'être parvenue à maturité et de nombreuses évolutions technologiques, ou des nouveaux traceurs sont envisageables dans un futur proche. Une attention particulière sera portée sur des éventuelles transformations des caméras conventionnelles en caméras à double tête adaptées aux photons de haute énergie.

Cathétérisme cardiaque coronarographie

Le nombre d'examens à visée diagnostique devrait diminuer au profit d'une accentuation du nombre d'examens à visée thérapeutique. Seulement 20 à 30 % des examens sont actuellement réalisés avec un geste interventionnel associé. Beaucoup de patients bénéficiant d'une angioplastie ont eu préalablement une coronarographie diagnostique. Il est probable que l'on constate chez des patients mieux explorés de façon non invasive ou évalués dans des centres interventionnels un plus grand nombre de traitements réalisés dans le même temps que le geste diagnostique. Cette attitude qui apporte un bénéfice pour le patient et réduit les coûts des procédures impose une plus grande formation des coronarographistes travaillant sur les sites d'évaluation. Ces modifications de l'activité devraient imposer l'organisation de centres lourds interventionnels en tenant compte de la répartition géographique de ces centres. La transmission d'images sur des réseaux entre différentes équipes déjà existantes devrait faciliter l'organisation de telles structures de soins.

Ces évolutions potentielles du cathétérisme cardiaque et de la coronarographie devraient faire l'objet d'une enquête spécifique dans l'ensemble des services réalisant ces examens.

IRM et la tomodensitométrie cardiaque

Les indications cardiaques de l'IRM n'apparaissent actuellement pas dans l'enquête qui a été réalisée. En effet, seulement 1 % des examens concernent le thorax. Il est à signaler que, de toute façon, les systèmes en place dans le parc en France ne peuvent pas réaliser des images cardiaques satisfaisantes. Seulement 20 % des systèmes peuvent synchroniser les images sur l'électrocardiogramme.

Pour l'ensemble des experts, il apparaît qu'une projection sur la place qu'occupera l'IRM dans l'imagerie cardiaque est d'évaluation difficile et prématurée. En effet, en raison du caractère souvent expérimental dans le domaine cardiologique, le peu d'études comparatives réalisées dans les centres de recherche sont d'extrapolation difficile vers les centres cliniques. Les indications cliniques de l'IRM sont aujourd'hui limitées à des examens morphologiques utiles dans des pathologies relativement peu fréquentes (bilan de tumeur cardiaque, atteinte péricardique, cardiopathie congénitale).

202

Il est donc trop tôt pour évaluer l'impact de cette méthode en termes de substitution, même si tout le monde est convaincu que le nombre d'examens cardiaques réalisés en IRM sera largement augmenté dans les prochaines années. Peu d'études cliniques concernent l'acceptabilité ou la simple faisabilité de l'IRM

dans une pratique de routine clinique. Un autre point qui limitait l'utilisation de l'IRM dans l'imagerie cardiaque était le désintérêt industriel des différents constructeurs. Cette attitude semble changer aujourd'hui avec l'amélioration et le développement récent des séquences adaptées à l'étude fonctionnelle cardiaque.

Les indications cardiologiques de la tomodensitométrie par faisceau d'électrons sont actuellement les mêmes que celle de l'IRM.

Des coûts plus faibles de production des systèmes à faisceau d'électrons pourront, peut-être, entraîner la tomodensitométrie vers de nouvelles applications cardiaques. Cependant l'IRM qui, dans ses indications actuelles obtient des résultats possiblement inférieurs à ceux de la tomodensitométrie à faisceau d'électrons possède une marge de progression certainement très supérieure à cette méthode. De plus, le caractère non ionisant de l'IRM rend cette méthode beaucoup plus attractive pour les futures évaluations cardiaques.

Organisation des plateaux d'imagerie cardiaque

Etant donné la grande diversité de ces modalités d'imagerie, il semble important de l'avis des experts, de regrouper les méthodes les plus efficaces (échocardiographie, cathétérisme-angiographie et médecine nucléaire) au sein d'une même structure organisée (quand cela est techniquement possible dans les gros centres hospitaliers). Les experts soulignent aussi l'intérêt de réunir les médecins compétents dans les différentes modalités d'imagerie cardiaque sur des plateaux techniques communs ou reliés par réseau informatique. A titre d'exemple, il est tout à fait concevable dès aujourd'hui de réaliser un test pharmacologique avec une étude fonctionnelle échocardiographique complétée d'une étude de perfusion myocardique après l'injection d'un traceur de médecine nucléaire. Si l'unité de lieu est respectée, un seul déplacement du patient est nécessaire, et un risque plus faible est pris lors du stress pharmacologique. Ainsi, l'optimisation d'un plateau d'imagerie cardiaque permet d'éviter des doublons d'examen ou de tests et permet de choisir la modalité la plus adaptée au diagnostic de la maladie du patient au sein de la structure, sans concurrence entre médecins ou entre méthodes.

Un bénéfice en termes de coût est alors attendu. De plus les performances cumulées des examens successifs deviennent beaucoup plus importantes.

Il serait recommandé:

- D'essayer d'observer une unité de lieu entre différentes modalités d'imagerie cardiaque échocardiographie, scintigraphie, angiocardio-graphie.
- De mettre en place des réseaux permettant l'interrogation « en ligne » par les utilisateurs. Il existe toutefois des contraintes technologiques étant donné l'importante quantité de mémoire de masse nécessaire aux séries temporelles et spatiales des imageries cardiaques tomographiques.

203

- De disposer d'un poste de traitement multimodalité dédié à la visualisation et au traitement d'images cardiaques.
- Un rapprochement entre les différents opérateurs; par exemple il est intéressant de noter que la culture nécessaire à la lecture des images est assez proche en scanner en échocardiographie ou en IRM.

Pour terminer, il nous semble donc très important de concevoir dès aujourd'hui et de réaliser dans un futur proche de telles structures au sein des centres lourds cardio-vasculaires déjà existants.

Conclusion

Les experts soulignent les insuffisances de l'enquête préliminaire qui a exclu de son champ l'imagerie cardiaque réalisée dans les services de cardiologie A partir d'une enquête spécifique, des compléments d'information permettraient d'évaluer le parc de matériel déjà existant en angiocardiographie et en échocardiographie. Un observatoire pourrait alors se mettre en place afin de mieux juger des évolutions possibles de l'ensemble du matériel des différentes méthodes d'imagerie cardiaque et des stratégies d'organisation des services d'imagerie.

Le cathétérisme reste l'examen de référence pour l'exploration directe des artères coronaires et les gestes interventionnels. Dans les autres indications, l'imagerie cardiaque est dominée par deux techniques non invasives de référence: l'échocardiographie et la médecine nucléaire. Ces techniques n'ont pas atteint leur complet développement et nécessitent, concernant la cardiologie nucléaire, une augmentation des possibilités d'explorations cardiaques dans les centres de médecine nucléaire français. En ce qui concerne l'échocardiographie, l'intégration des progrès technologiques dans le parc installé devrait permettre un accroissement notable des performances diagnostiques. Concernant l'IRM et la tomodensitométrie cardiaque, ces techniques nécessitent des phases complémentaires de développement et de validation avant qu'elles puissent être recommandées comme alternatives satisfaisantes aux autres techniques en particulier dans le domaine de la pathologie coronarienne. Aucune substitution significative de ces techniques à l'échocardiographie et à la cardiologie nucléaire n'est à prévoir dans les cinq ans à venir. Les experts recommandent que des travaux de recherche sur l'IRM soient soutenus de manière active dans les CHU et les autres structures de recherche qui sont impliqués dans ce domaine de l'imagerie cardiaque. La cardiologie hospitalière étant dévolue aux soins de patients fréquemment en état critique, il est souhaitable que les trois techniques fondamentales d'imagerie en cardiologie (coronarographie, échocardiographie et médecine nucléaire) soient les plus proches possible des patients et, au mieux, regroupées.

1

Place potentielle de la tomodesitométrie dans l'imagerie cardiaque

La plus grande rapidité de l'acquisition des images de tomodesitométrie permet à cette technique de faire partie des méthodes d'imagerie cardiaque. La tomodesitométrie spiralée est communément répandue en France car elle occupe 40 % du parc actuel des appareils de tomodesitométrie. L'implication de cette technique est de plus en plus importante dans l'évaluation aortique et vasculaire. Cependant, pour les études cardiaques les temps d'acquisition ne sont encore que de 1000 ms voire de 700 ms au mieux sur les nouveaux systèmes. Ce temps d'acquisition ne permet donc pas d'obtenir des images intéressantes des structures myocardiques en perpétuel mouvement. Seuls des résultats intéressants ont été obtenus avec cette méthode dans la recherche d'atteintes du péricarde, dans le bilan de tumeur secondaire cardiaque ou péricardique et dans l'évaluation de pontage aortocoronaire.

Par contre la tomodesitométrie par faisceau d'électrons est une méthode originale permettant la suppression de toutes les contraintes mécaniques de la rotation des systèmes conventionnels. Les temps d'acquisition des images sont de 100 ms voire de 50 ms et une synchronisation des images sur l'électrocardiogramme est possible. De plus, une mobilité de la table et du patient est faisable dans l'arceau, ce qui autorise la réalisation de série d'images « petit-axe » ou « grand-axe » du ventricule gauche. Les indications cardiologiques de cette méthode sont actuellement les mêmes que celles de l'IRM cardiopathie congénitale, étude du péricarde, bilan des tumeurs cardiaques, pathologie de l'aorte thoracique, évaluation de la fonction ventriculaire droite ou gauche. Ces analyses morphologiques et fonctionnelles ont fait l'objet de validations minutieuses bien que peu de systèmes existent dans le monde (un seul existe en France à l'hôpital Broussais de Paris). En termes de perspective, cette méthode actuellement coûteuse (le prix d'un appareil est voisin de celui d'un système d'IRM à 1 tesla) pourrait bénéficier d'une plus grande diffusion si l'engouement pour les systèmes spirales persiste.

En effet, les bénéfices des acquisitions rapides semblent actuellement reconnus et ont transformé les indications de la tomodensitométrie (toute la pathologie de l'enfant, des patients après intervention chirurgicale, la pathologie vasculaire..) Des coûts plus faibles de production des systèmes à faisceau d'électrons pourront peut-être entraîner la tomodensitométrie vers de nouvelles applications cardiaques.

Cependant l'IRM qui, dans ses indications actuelles obtient des résultats sûrement inférieurs à ceux de la tomodensitométrie à faisceau d'électrons, possède une marge de progression certainement très supérieure à cette méthode. De plus, le caractère non ionisant de l'IRM rend cette méthode beaucoup plus attractive dans les futures évaluations cardiaques.

2

Toxicité cardiaque chronique des anthracyclines

Introduction

Le but du traitement par anthracyclines est la guérison de certains cancers. L'utilisation de fortes doses cumulées d'anthracyclines provoque des taux de guérison importants.

Malheureusement, ces drogues ont un effet délétère sur la fonction cardiaque. Les anomalies cardiaques induites sont précoces et transitoires ou tardives et chroniques. Nous ne nous intéresserons qu'à ces anomalies chroniques bien documentées par de nombreux travaux sur la fonction diastolique et la fonction systolique.

La toxicité des anthracyclines est marquée par l'extrême variabilité individuelle qui peut varier d'un facteur 4. Un des avantages de la surveillance individuelle de la fonction cardiaque au cours du traitement est de permettre l'arrêt précoce en cas de toxicité et de poursuivre le traitement au-delà des doses habituelles en cas de bonne tolérance cardiaque.

Pour la surveillance des patients, l'électrocardiogramme est une méthode insuffisamment précise; la pratique systématique de biopsies est quant à elle difficilement défendable en termes de lourdeur de l'examen, d'acceptabilité par les patients, de risques et de coût. Pour ces raisons les méthodes retenues sont l'échocardiographie et la scintigraphie des cavités cardiaques à l'équilibre.

Paramètres cardiaques reliés à la toxicité cardiaque des anthracyclines

La mesure des paramètres systoliques de repos et d'effort a démontré son intérêt pour le suivi des cardiopathies et comme index de cardiotoxicité pour l'étude des différentes anthracyclines et des cardioprotecteurs. Le suivi de la diastole a été suggéré en particulier à partir du *peak filling rate*, à partir de trois observations recueillies par Ganz et l'étude de 12 patients par Lee.

Des travaux fondés sur un plus grand nombre de patients [6] ou sur des suivis longs [14] n'ont pas retrouvé d'atteinte diastolique aussi claire. Il semble donc actuellement que le suivi de la diastole n'ait pas d'intérêt prouvé. Les approches fondées sur les anticorps monoclonaux antimyosine ne sont pas encore assez développées pour servir de base au suivi de la cardiotoxicité des anthracyclines mais pourraient offrir un moyen de détection des patients à risque au moment où les doses cumulatives restent modérées de l'ordre de 240-300 mg/m² [4-5]. L'angioscintigraphie à l'effort a été proposée [19] pour le suivi de la cardiotoxicité des anthracyclines mais ce test n'a pas connu une importante diffusion peut-être en raison de sa lourdeur.

Surveillance de la cardiotoxicité des anthracyclines au cours des traitements par anthracycline: les faits solidement établis

La fréquence des problèmes cardiaques est de 1 à 3 % pour une dose cumulée d'environ 500 mg/m² de doxorubicine et les signes cliniques de cardiotoxicité n'apparaissent qu'à une dose cumulée de 350 mg/m².

Des programmes visant à adapter la posologie des anthracyclines à partir d'un suivi étroit de la fonction ventriculaire gauche ont été mis en œuvre et des recommandations ont été publiées à partir du suivi multicentrique de 1 487 patients adultes par angioscintigraphie de repos dans l'étude de Schwartz [21] et d'une revue de la littérature, dans l'étude de Steinherz [24] concernant l'enfant

Ces études regroupant de grands nombres de patients ont prouvé que la surveillance de la cardiotoxicité permettait de réduire l'incidence de la dégradation ventriculaire gauche post-thérapeutique (de 20,8 % à 2,9 % dans l'étude de Schwartz). Dans ces conditions, il est incontestable que les stratégies de surveillance et de réduction éventuelle de dose mises en place permettent de réduire la fréquence de survenue de l'insuffisance cardiaque.

Chez l'adulte, une fraction d'éjection ventriculaire gauche inférieure à 30 % semble une contre-indication à la mise en route ou à la poursuite d'une chimiothérapie. Certaines variables cliniques incitent à une surveillance plus attentive âge supérieur à 70 ans ou inférieur à 4 ans, radiothérapie médiastinale, associations chimiothérapiques (en particulier cyclophosphamide), hypertrophie ventriculaire gauche.

Plusieurs travaux insistent sur la valeur prédictive, par rapport à la survenue de l'insuffisance cardiaque, de la chute de la fonction cardiaque systolique lors des premières cures, que la mesure soit réalisée par angioscintigraphie [21, 22] ou par échocardiographie [20].

L'étude de Steinherz [24], portant sur un suivi pendant 4 à 20 ans après traitement de 201 patients par anthracyclines dans l'enfance, a montré que 88 % des patients ayant une fonction cardiaque de fin de traitement normale à l'échocardiographie gardaient une fonction normale au cours du suivi.

À l'exception d'un cas, les autres patients qui avaient une fonction normale en fin de traitement, n'avaient, 20 ans plus tard, qu'une altération modérée de la fonction cardiaque. Cette étude suggère une relative stabilité au long cours de la dégradation de fonction cardiaque occasionnée par le traitement.

L'angioscintigraphie semble être l'examen de choix chez l'adulte en raison d'une meilleure reproductibilité, d'une performance non influencée par les inhomogénéités de la cinétique pariétale et d'une réalisation possible chez tous les patients sauf ceux en arythmie. L'échocardiographie est la modalité préférée chez l'enfant en raison d'une meilleure échogénicité, d'une concordance démontrée avec l'angioscintigraphie des cavités cardiaques [13] et du risque même faible de l'irradiation liée à l'angioscintigraphie.

Compte tenu des différences entre les techniques et de l'importance dans les stratégies de surveillance de la mesure des variations de fonction cardiaque, il semble raisonnable de surveiller un même malade avec la même technique tout au long de l'évolution. Dans le cadre des essais cliniques comportant des mesures de cardiotoxicité l'angioscintigraphie s'impose chez l'adulte alors que l'échocardiographie semble acceptable chez l'enfant.

Points ne faisant pas l'objet d'un consensus

Actuellement, certains points peuvent être considérés comme mal éclaircis

- Le bénéfice cardiaque de la réduction de posologie basée sur une surveillance cardiaque étroite n'a pas été mis en balance avec une éventuelle réduction du contrôle tumoral dans des études cliniques prospectives.
- La définition exacte du caractère « inacceptable » de l'altération cardiaque n'a pas été apportée.
- La cardiotoxicité comparée des anthracyclines (à effet thérapeutique cancérologique égal, en fonction de l'âge, du sexe, du type d'administration) n'est pas disponible de manière fiable dans la littérature internationale de cancérologie humaine.
- L'évolution au long cours de la cardiopathie induite par les anthracyclines n'est pas assez connue par des études prospectives ayant suivi les mêmes patients sur plusieurs années, de sorte que le concept de la survenue (ou de l'aggravation tardive de la cardiopathie des anthracyclines) est encore imparfaitement étayé chez l'enfant comme chez l'adulte.
- La preuve de la valeur de la surveillance échocardiographique chez l'adulte n'a pas été apportée par des études aussi documentées qu'en angioscintigraphie.

Conclusion

L'altération cardiaque induite par les anthracyclines est reflétée par l'étude des paramètres systoliques. L'angioscintigraphie est dans ce domaine la technique de référence pour sa reproductibilité et sa réalisation aisée chez tous les patients. Chez l'enfant, l'échocardiographie est une alternative satisfaisante. Une fonction dégradée (FE<30 %) est une contre-indication à l'administration des anthracyclines. Aucun consensus n'existe actuellement sur le moment idéal et la fréquence des contrôles au cours du traitement.

RÉFÉRENCES

- 1 BENJAMIN RS. Rationale for the use of mitoxantrone in the older patient: cardiac toxicity. *Semin Oncol* 1995, **22** (1 Suppl): 11-3
- 2 BIGRAS JL, FOURNIER A, MCCRINDLE BW, CARTWRIGHT D, DAVIGNON A, LECLERC JM. Functional cardiac disturbances related to chemotherapy independent of anthracycline use in children with neoplastic disease. *Am J Cardiol* 1995, **75** (1): 101-3
- 3 BROWN KA, BLOW AJ, WEIS RM, STEWART JA. Acute effects of doxorubicin on human left ventricular systolic and diastolic function. *Am Heart J* 1989, **118**: 979-982
- 4 CARRIO I, ESTORCH M, BERNA L, GERME JR, ALOSO C, OJEDA B, DE ANDRES L, LOPEZPOUSA A, MART'NEZ-DUNCKER C, TORRES G. Assessment of anthracycline-induced myocardial damage by quantitative indium 111 myosin-specific monoclonal antibody studies. *Eur J Nucl Med* 1991, **18**: 806-812
- 5 CARRIO I, LOPEZ-POUSA A, ESTORCH M, DUNCKER D, BERNA L, TORRES G, DE ANDRES L. Detection of doxorubicin cardiototoxicity in patients with sarcomas by Indium-111 Antimyosin monoclonal antibody studies. *J Nucl Med* 1993, **34**: 1503-1507
- 6 COTTIN Y, TOUZERY C, COUDERT B, GILLES A, WALKER P, MASSING JL, TOUBEAU M, RIEDINGER-BERRIOLO A, CAILLOT D, LOUIS P, WOLF JE, BRUNOTTE F. Impairment of diastolic function during short-term anthracycline chemotherapy. *Br Heart J* 1995, **73**: 61-64
- 7 DUNN J. Doxorubicin-induced cardiomyopathy. *J Pediatr Oncol Nurs* 1994, **11** (4): 152-60
- 8 EI MAWLA NG, HAMZA MR, KHODARI A, KHALED H, GAAFAR R, ZAWAHRY J, ABDEL WARETH A, DARDIR MD, HABBOUDI N. A phase II study of epirubicin in breast cancer. *Anticancer Drugs* 1991, **2** (4): 371-4
- 9 FERRIERE M, DONADIO D, RAMIREZ R. Cardiotoxicity of anthracyclines. *Arch Mal Cœur Vaiss* 1993, **Spec n°2**: 53-8
- 10 GANZ WI, SRIDHAR KS, FORNESS TJ. Detection of early anthracycline cardiotoxicity by monitoring the peak filling rate. *Am J Clin Oncol* 1993, **16** (2): 109-12
- 11 GOORIN AM, CHAUVENET AR, PEREZ-ATAYDE AR, CRUZ J, MCKONE R, LIPSHULTZ SE. Initial congestive heart failure, six to ten years after doxorubicin chemotherapy for childhood cancer. *J Pediatr* 1990, **116** (1): 144-7
- 12 HENDERSON IC, SLOSS Y, JAFFE N, BLUM RH, FRE' E. Serial studies of cardiac function in patients receiving adriamycin. *Cancer Treat Rep* 1978, **62**: 923-929

- 13 JAKACKI RI, LARSEN RL BARBER G. HEYMAN S. FRIDMAN M, SILBER JH. Comparison of cardiac function tests after anthracycline therapy in childhood. Implications for screening. *Cancer* 1993, **72** (9): 2739-45
- 14 LEANDRO J. DYCK J. POPPE D, SHORE R. AIRHART C, GREENBERG M, GILDAY D, SMALLHORN J. BENSON L Cardiac dysfunction late after cardiotoxic therapy for childhood cancer. *Am J Cardiol* 1994, **74** (11): 1152-6
- 15 LEE BH, GOODENDAY LS, MUSWICK GJ, YASNOFF WA, LEIGHTON RF, SKEEL RT. Alterations in left ventricular diastolic function with doxorubicin therapy. *J Am Coll Cardiol* 1987, **9**: 184-188
- 16 LIPSHULTZ SE, SANDERS SP, GOORIN AM, KRISCHER JP, SALLAN SE, COLAN SD. Monitoring for anthracycline cardiotoxicity. *Pediatrics* 1994, **93** (3): 433-7
- 17 MCKILLOP JH, BRISTOW MR, GORIS ML, BILLNGHAM ME, BOCKEMUEHT K. Sensitivity and specificity of radionuclide ejection fractions in doxorubicin cardiotoxicity. *Am heart J* 1983, **106**: 1048-1056
- 18 OLSON RD, MUSHLIN PS. Doxorubicin cardiotoxicity: analysis of prevailing hypotheses *FASEB J* 1990, **4**: 3076-3086
- 19 PALMERI ST, BONOW RO, MYERS CE et al Prospective evaluation of doxorubicin cardiotoxicity by rest and exercise radionuclide angiography. *Am J Cardiol* 1979, **43**: 1159-1166
- 20 SANDOR GG, PUTERMAN M, ROGERS P. CHAN KW, PRITCHARD S. POPOV R Early prediction of anthracycline cardiomyopathy using standard M-mode and digitized echocardiography. *Am J Pediatr Hematol Oncol* 1992, **14** (2): 151-7
- 21 SCHWARTZ RG, MCKENZIE WB, ALEXANDER J. SAGER P. DSOUZA A, MANATUNGA A, SHWARTZ PE, BERGER HJ, SETARO J. SURKIN L WACKERS FJT, ZARET BL Congestive heart failure and left ventricular dysfunction complicating doxorubicin therapy a seven-year experience using serial radionuclide angiocardiology. *Am J Med* 1987, **82**: 1109-1118
- 22 SCHWARTZ CL HOBBIE WL TRUESDELL S. CONSTINE LC, CLARK EB. Corrected QT interval prolongation in anthracycline-treated survivors. *J Clin Oncol* 1993, **11** (10): 1906-10
- 23 SILBER JH, JAKACKI RI, LARSEN RL GOLDWEIN JW, BARBER G. Increased risk of cardiac dysfunction after anthracyclines in girls. *Med Pediatr Oncol* 1993, **21** (7): 477-9
- 24 STEINHERZ LJ, STEINHERZ PG, TAN CT, HELLER G. MURPHY ML Cardiac toxicity 4 to 20 years after completing anthracycline therapy. *JAMA* 1991, **266** (12): 1672-7
- 25 STEINHERZ LJ, GRAHAM T, HURWITZ R. SONDHEIMER HM, SCHWARTZ RG, SHAFFER EM, SANDOR G. BENSON L WILLAMS R Guidelines for cardiac monitoring of children during and after anthracycline therapy report of the cardiology committee of the children's cancer study group. *Pediatrics* 1992, **89**: 942-949
- 26 UMEMOTO M, AZUMA E. ITOH M, KOMADA Y, IDO M, KAWASAKI H. KITA H; SAKURAI M. Low R-wave amplitude in the right precordial leads in children with symptomatic doxorubicin cardiomyopathy. *Pediatr Cardiol* 1993, **14** (2): 107-9

3

Etude de la perfusion myocardique par SPECT pour le diagnostic et l'évaluation de la maladie coronarienne

Ce rapport ne constitue qu'une vue partielle d'un domaine particulièrement vaste. En effet la médecine nucléaire a conquis au fil des ans une place de premier plan dans le diagnostic et l'évaluation de la maladie coronarienne où l'expérience accumulée supplante indiscutablement de très loin les autres techniques d'imagerie. Nous avons concentré cette revue de la littérature sur les situations les plus fréquentes concernant de grands groupes de patients et des situations cliniques habituelles. La question du post-infarctus n'est par contre pas spécifiquement abordée dans ce rapport.

Performances globales de la SPECT myocardique de perfusion dans la maladie coronaire pour la détection de l'ischémie

DIAGNOSTIC DE LA MALADIE CORONARIENNE PAR SCINTIGRAPHIE DE PERFUSION AU THALLIUM 201

Seuls les chiffres concernant la détection globale de la maladie coronarienne chez un patient et non les études basées sur l'étude de segments myocardiques ont été reportés dans le tableau 1

Il résulte de cette compilation d'études de la littérature de moins de 10 ans (éliminant ainsi les études initiales probablement excessivement optimistes) que la sensibilité de la SPECT varie entre les études de 84 % à 98 %. La spécificité varie de 35 à 93 %. La mauvaise spécificité rapportée par certaines études est habituellement expliquée par un biais de recrutement pour la coronarographie (les scintigraphies pathologiques subissent plus fréquemment une coronarographie ce qui augmente le risque de faux positifs). Ceci a fait proposer de remplacer la coronarographie par des critères reposant sur la probabilité de coronaropathie inférieure à 5 %.

Tableau 1 : Études cliniques des dix dernières années concernant la valeur diagnostique de la SPECT pour le diagnostic de la maladie coronarienne.

Études	n	Technique	Se/Spé
Maddahi 1989 [3]	120	Tl/tomo/quantif	96/56 spécificité = 86 % dans un groupe de proba < 5 %
Tamaki 1984 [4]	104 (coro)	Tl/tomo/visu Tl/tomo/quantif	93/91 98/91
De Pasquale 1988 [2]	210	Tl/tomo/quantif Tl/tomo/visu	97/68 95/74
Mahmorian 1990 [5]	356 (coro)	Tl/tomo/quantif	87/88
Van Train 1986 [1]	157 multicentrique	Tl/planaire/quantif	84/71 (valeur recalculée) spécificité = 83-88 % dans un groupe de proba < 5 % (71 patients)
Allman 1992 [6]	76 (coro)	Tl/tomo/visu Tl/tomo/quantif	96/35 90/50
Iskandrian 1989 [7]	330 (coro) 131 (proba < 5 %)	Tl/tomo/quantif	88/62 spécificité = 93 %

coro : la coronarographie est l'examen de référence pour le calcul de sensibilité (Se) et de spécificité (Spe). Dans certains sous-groupes du tableau la spécificité est exprimée par rapport à des groupes de faible probabilité de maladie coronaire notés : proba < 5 % pour les raisons expliquées plus loin dans le texte. Tl : Thallium ; tomo : tomoscintigraphie ; quantif : quantification des données ; visu : analyse visuelle des coupes tomographiques.

Les résultats du tableau 1 confortés par ceux des tableaux 2 et 3 sont à l'origine des chiffres habituellement retenus [9] à propos de la valeur diagnostic de la scintigraphie myocardique au thallium, soit une sensibilité de 85-90 % et une spécificité de 70-90 % selon la référence choisie

STRESS PHARMACOLOGIQUE ET EFFORT

L'usage du dipyridamole et de l'adénosine a été proposé en remplacement de l'épreuve d'effort. Les deux modalités semblent apporter des performances diagnostiques relativement proches [10].

TRACEURS TECHNÉTIÉS ET THALLIUM

Parmi les traceurs technétiés de la perfusion myocardique, deux bénéficient d'une expérience clinique relativement importante, le sestamibi et la tetrofosmine. Sestamibi et thallium semblent donner des résultats voisins. Dans une étude regroupant 263 patients la sensibilité est de 90 % (thallium: 92 %), la spécificité est égale à 81 % pour le sestamibi (thallium: 50 %). (données Dupont Pharma citées par Miller [12]).

La tetrofosmine, nouveau traceur technétié montre, dans un essai multicentrique de Zaret [11] regroupant 181 patients, une sensibilité de 77 % (thallium 83 %) et une spécificité de 58 % (thallium 48 %).

COMPARAISON DE LA SPECT ET DE LA PET DE PERFUSION

Quatre études regroupant un total de 342 patients examinés par les deux modalités suggèrent un avantage pour la PET d'environ 5 à 10 % en termes de sensibilité et surtout de spécificité. On peut cependant considérer au vue de ces quatre études émanant de centres très particuliers que la preuve de la supériorité de la PET n'est pas suffisante pour recommander une extension immédiate. Cependant il convient d'être vigilant par rapport aux progrès méthodologiques en cours qui seront abordés dans un autre rapport.

Tableau 2 : Comparaison entre PET et SPECT pour l'étude de la perfusion myocardique.

Études	n	Se SPECT/PET	Spe SPECT/PET
Go 1990 [15]	202	76/93	80/78
Tamaki 1988 [14]	48	96/98	
Stewart 1991 [16]	81	84/84	53/88
Schelbert 1981 [13]	11	91/100	

Se : sensibilité ; Spe : spécificité.

COMPARAISON ÉCHOGRAPHIE DE STRESS ET SPECT

Huit études dans la littérature ont comparé chez les mêmes patients les performances comparées de l'échographie de stress et de la scintigraphie myocardique.

Tableau 3 : Comparaison entre échocardiographie de stress et SPECT pour le diagnostic de la maladie coronarienne

Étude	n	ECHO	SCINTI	Se SPECT/ECHO	Spe SPECT/ECHO
Forster [22]	21	dobu	MIBI : visu	83/75	89/89
Takeuchi [24]	120	dobu	Thal : quan	89/85	85/93
Galanti [18]	53	exerc	Thal : visu	100/92,6	92,3/96,2
Hecht [21]	71	exerc	Thal : visu	92/90	65/80
Marwick [20]	217	dobu	Mibi : visu	76/72	67/83
Quinones [19]	289	exerc	Thal : visu	61/58	81/88
Pozzoli [17]	75	exerc	Mibi : visu	84/71	88/96
Hoffman [23]	66	dobu/ex	Mibi : quan	89/80e/79d	71/87e/81d

e : exercice d : dobutamine

Ces études confirment les travaux précédemment cités concernant les valeurs de sensibilité (61-100 %) et de spécificité (65-89 %) de la scintigraphie myocardique et montrent que les méthodes de quantification ne sont pas encore largement reconnues dans les études utilisant la tomoscintigraphie myocardique de perfusion. Par ailleurs, si la sensibilité est un peu meilleure pour la SPECT, la spécificité de l'échographie est supérieure à celle de la scintigraphie. Une des limites de ces huit études est qu'elles apportent très peu d'information sur le nombre de patients qui sont exclus de l'échographie de stress en raison de la difficulté technique de l'échographie (patients peu « échogènes »).

Performances en fonction du contexte clinique

L'analyse bayésienne nous apprend que la performance d'une méthode diagnostique dépend beaucoup de la probabilité pré-test. Le test est d'autant plus performant que l'on se trouve dans des situations de probabilité intermédiaire pour la maladie étudiée. Ces faits sont particulièrement importants en cardiologie nucléaire.

VALEUR PRONOSTIQUE DE EA SCINTIGRAPHIE MYOCARDIQUE NORMALE

Un travail de revue de la littérature, regroupant 16 études, publié par Brown [25] a montré que pour 3 573 patients, ayant eu une scintigraphie myocardique normale et revus en moyenne 28 mois plus tard, le taux annuel d'accidents coronariens trouvé est de 0,9 %, taux proche de celui de la population générale.

De plus, l'étendue de la zone hypoperfusée a une valeur pronostique bien démontrée par plusieurs études [26, 27].

VALEUR DE LA SCINTIGRAPHIE MYOCARDIQUE COMME MÉTHODE DE DÉPISTAGE CHEZ DES PATIENTS ASYMPTOMATIQUES

Un travail de Bleu [28] publié en 1990 avait montré que la scintigraphie myocardique permettait de détecter des sujets asymptomatiques à risque: 48 % des sujets présentant à la fois un électrocardiogramme et une scintigraphie positive eurent des accidents coronariens ultérieurs. Par contre la revue de 845 sujets jeunes asymptomatiques [29] mais avec électrocardiogramme d'effort douteux montre une sensibilité de 45 % et une spécificité de 78 % de la scintigraphie myocardique par rapport à la coronarographie. La scintigraphie myocardique ne semble donc pas être une méthode de dépistage satisfaisante de la maladie coronaire des sujets asymptomatiques jeunes.

BLOC DE BRANCHE GAUCHE COMPLET

Une hypofixation antéroseptale a été observée sur les scintigraphies d'effort de patients porteurs d'un bloc complet de branche gauche sans qu'aucune atteinte coronaire n'y soit associée

L'utilisation de tests pharmacologiques (dipyridamole ou adénosine) [30, 31, 32] semble plus adaptée pour le diagnostic de maladie coronarienne chez ces patients. Par contre, en cas de bloc de branche droit, ou de bloc incomplet de la branche gauche, aucune modification de la stratégie diagnostique n'est à prévoir.

DÉPISTAGE DE LA MALADIE CORONAIRE CHEZ DES PATIENTS SOUMIS À UNE INTERVENTION CHIRURGICALE NON CARDIAQUE

La scintigraphie myocardique a également été proposée comme outil de dépistage des affections coronaires en situation pré-opératoire. La fréquence de l'atteinte coronaire chez les patients soumis à une chirurgie vasculaire périphérique serait de 15 à 54 % et pourrait atteindre 75 % chez les patients opérés pour un anévrisme de l'aorte abdominale [33]. Boucher [35] montre que chez des patients souffrant d'artériopathie des membres inférieurs, 8 patients sur 16 ayant une scintigraphie dipyridamole thallium anormale furent victimes d'accidents cardiaques périopératoires, tandis qu'aucun patient sur 32 ayant une scintigraphie normale ne fut victime de ces accidents. Eagle [34] a étudié 254 patients avant chirurgie vasculaire. Cinq signes cliniques furent considérés: âge de plus de 70 ans, diabète, angor, onde Q sur l'ECG et troubles du rythme ventriculaire. Les 64 patients sans anomalies cliniques n'eurent que 2 accidents cardiaques, les patients ayant au moins trois facteurs de risque cliniques (n = 20) ont eu 10 accidents cardiaques. Pour les patients à risque intermédiaire (1 ou 2 facteurs de risque clinique la scintigraphie cardiaque permet de distinguer deux groupes, l'un avec scintigraphie normale (n = 62) et 2 accidents cardiaques, l'autre avec scintigraphie anormale (n = 54) et 16 accidents cardiaques. Le travail d'Ashton [44] portant sur 1 487 hommes de plus de 40 ans subissant une intervention chirurgicale non cardiaque et le cumul de 1 442 patients de la littérature par Wong [42] confirment que la scintigraphie n'a d'intérêt que dans les groupes de patients de risque intermédiaire, ce qui est conforme aux principes de l'analyse bayésienne.

Un autre domaine très controversé est celui du dépistage des patients à risque au cours de la transplantation rénale pour insuffisance rénale sévère Brown [37] étudie 36 patients diabétiques et 29 non diabétiques et suggère qu'une prévision des accidents coronariens est possible en combinant la mesure de la fraction d'éjection ventriculaire gauche et la scintigraphie myocardique au thallium sensibilisée par le dipyridamole. Ce fait a été confirmé par Camp [38] (étude de 40 patients) puis infirmé par Marvick [40] qui trouva chez 45 patients en insuffisance rénale terminale une sensibilité et une spécificité de 37 % et 73 % pour la scintigraphie myocardique au dipyridamole. Holley [39] a rapporté une étude multicentrique de 189 patients diabétiques et insuffisants rénaux qui n'est pas en faveur de l'exploration scintigraphique.

Sur un nombre limité de patients [41] l'étude de Shaw suggère que le risque périopératoire est également bien approché dans la chirurgie générale et orthopédique à condition de combiner les résultats avec une analyse clinique soigneuse.

SCINTIGRAPHIE MYOCARDIQUE AVANT ET APRÈS INTERVENTION DE REVASCULARISATION (ANGIOPLASTIE CORONAIRE ET PONTAGE AORTO-CORONARIEN) [45-48]

La scintigraphie myocardique avant intervention de revascularisation est utile pour montrer si une lésion coronaire est ou non associée à une ischémie d'aval Elle montre également le territoire le plus ischémique dont l'artère est la cible privilégiée de l'intervention de reperfusion (*culprit lésion*),

Après intervention de revascularisation, la scintigraphie myocardique a montré son intérêt pour mettre en évidence la resténose chez les patients asymptomatiques avec un électrocardiogramme d'effort douteux Dans les autres circonstances, son utilité est à adapter au cas particulier

Conclusion

En conclusion, l'expérience clinique accumulée dans l'étude de la perfusion myocardique par la SPECT est considérable et cumule l'étude de milliers de patients dans la littérature internationale Les performances diagnostiques de la scintigraphie myocardique sont grandement influencées par le contexte clinique et en particulier la probabilité pré-test ce qui souligne la valeur de l'interrogatoire, de l'examen clinique et de l'épreuve d'effort classique préalables En conformité avec l'analyse bayésienne, c'est toujours dans le groupe de probabilité intermédiaire que la performance diagnostique est optimale. La scintigraphie myocardique est donc la méthode actuelle de référence à laquelle les autres méthodes d'étude de l'ischémie myocardique, échographie et IRM, devront se comparer obligatoirement et favorablement avant d'envisager une substitution. Par ailleurs, la cardiologie nucléaire présente encore de larges perspectives de développement qui sont abordées dans un rapport particulier.

RÉFÉRENCES

SPECT ET DIAGNOSTIC DE LA MALADIE CORONARIENNE

- 1 VAN TRAIN KF, BERMAN DS, GAROA EV. Quantitative analysis of stress thallium-201 myocardial scintigrams: A multicenter trial. *J Nucl Med* 1986, **27**: 17-25
- 2 DEPASQUALE EE, NODY AC, DEPUEY EG. Quantitative rotational thallium-201 tomography for identifying and localizing coronary artery disease. *Circulation* 1988, **77**: 316-327
- 3 MADDAHI J. VAN TRAIN K. PRIGENT K. Quantitative single photon emission computed thallium-201 tomography for detection and localization of coronary artery disease : Optimization and prospective validation of a new technique. *J Am Coll Cardiol* 1989, **14**: 1689-1699
- 4 TAMAKI N. YONEKURA Y, MUKAI T. Stress thallium-201 transaxial emission computed tomography: quantitative versus qualitative analysis for evaluation of coronary artery disease. *J Am Coll Cardiol* 1984, **4**: 1213-1221

5 MAHMARIAN JJ, PRATT CM, COCANOUGH MY, VERANI MS. Altered myocardial perfusion in patients with angina pectoris or silent ischemia during exercise as assessed by quantitative thallium-201 single-photon emission computed tomography. *Circulation* 1990; **82**: 1305-1315

6 AUMAN K. BERRY J. SUCHARSKI L. Determination of extent and location of coronary artery disease in patients without prior myocardial infarction by thallium 201 tomography with pharmacologic stress. *J Nucl Med* 1992, **33**: 2067-2073

7 ISKANDRIAN A, HEO J. KONG B. Effect of exercise level on the ability of thallium-201 tomographic imaging in detecting coronary artery disease: Analysis of 461 patients. *J Am Coll Cardiol* 1989, **14**: 1477-1486

8 ISKANDRIAN AS, CHAE SC, HEO J. STANBERRY CD, WASSERLEBEN V, CAVE V. Independent and incremental prognostic value of exercise single-photon emission computed tomography (SPECT thallium imaging in coronary artery disease. *J Am Coll Cardiol* 1993, **22**: 665-670

9 MAHMARIAN J. VERANI M. Exercise thallium-201 scintigraphy in the assessment of ischemic heart disease. *Am J Cardiol* 1991, **67** (suppl): 2D-IIID

STRESS PHARMACOLOGIQUE ET EFFORT

10 NISHIMURA S. MAHMARIAN JJ BOYCE TM et al. Equivalence between adenosine and exercise thallium-201 myocardial tomography: a multicenter prospective crossover trial *J Am Coll Cardiol* 1992, **67**: 12D-17D

TRACEURS TECHNIQUES

11 ZARET BL, RIGO P. WACKERS EJT, HENDEL RC, BRAAT SH, ISKANDRIAN AS, SRIDHARA BS, JAIN D, ITTI R. SERAFINI A, GORIS ML, LAHIRI A. Myocardial perfusion imaging with 99mTc tetrofosmin. Comparison to 201TI imaging and coronary angiography in a phase III multicenter trial *Circulation* 1995, **91**: 313-319

12 MILLER DD. The growing flood of Technetium-99m myocardial perfusion agents. Mote water... or more mud? *Circulation* 1995, **91**: 555-558

COMPARAISON SPECT-PET

13 SCHELBERT HR, WISENBERG G. PHELPS ME. Noninvasive assessment of coronary stenoses by myocardial imaging during pharmacologic coronary vasodilation: VI. Detection of coronary artery disease in human beings with intravenous N-13 ammonia and positron computed tomography. *Am J Cardiol* 1982, **49**: 1197-1207

14 TAMAKI N. YONEKURA Y, SENDA M. Value and limitation of stress thallium-201 single photon emission computed tomography Comparison with nitrogen-13 ammonia positron tomography. *J Nucl Med* 1988, **29**: 1181-1188

15 GO RT, MARWICK TH, MACINTYRE WJ. A prospective comparison of rubidium-82 PET and thallium-201 SPECT myocardial perfusion imaging utilizing a single dipyridamole stress in the diagnosis of coronary artery disease. *J Nucl Med* 1990, **31**: 1899-1905

16 STEWART RE, SCHWAIGER M, MOUNA E. Comparison of rubidium-82 positron emission tomography and thallium-201 SPECT imaging for detection of coronary artery disease. *Am J Cardiol* 1991, **67**: 1303-1310

COMPARAISON ÉCHOCARDIOGRAPHIE DE STRESS-SPECT

17 POZOLI MMA, FIORETTI PM, SALUSTRI A. Exercise echocardiography and technetium-99m mibi single-photon emission computed tomography in the detection of coronary artery disease. *Am J Cardiol* 1991, **67**: 350-355

- 18 GALANTI G, SCIAGRA R, COMEGLIO M. Diagnostic accuracy of peak exercise echocardiography in coronary artery disease: Comparison with thallium-201 myocardial scintigraphy. *Am Heart J* 1991, **122**: 1609-1616
- 19 QUINONES MA, VERANI MS, HALCHIN RM. Exercise echocardiography versus thallium-201 single photon emission computed tomography in evaluation of coronary artery disease. *Circulation* 1992, **85**: 1026-1031
- 20 MARWICK T, D'HONDT AM, BAUDHUIN T. Optimal use of dobutamine stress for the detection and evaluation of coronary artery disease: Combination with echocardiography or scintigraphy, or both ? *J Am Coll Cardiol* 1993, **22**: 159-167
- 21 HECHT HS, DEBORD L, SHAW R. Supine bicycle stress echocardiography versus tomographic thallium-201 exercise imaging for the detection of coronary artery disease. *J Am Soc Echocardiogr* 1993, **6**: 177-185
- 22 FORSTER T, MCNEILL AJ, SAWSTRI A. Simultaneous dobutamine stress echocardiography and technetium-99m isonitrite single-photon emission computed tomography in patients with suspected coronary artery disease. *J Am Coll Cardiol* 1993, **21**: 1591-1596
- 23 HOFFMAN R, LETHEN H, KLEINHANS E. Comparative evaluation of bicycle and dobutamine stress echocardiography with perfusion scintigraphy and bicycle electrocardiogram for identification of coronary artery disease. *Am J Cardiol* 1993, **72**: 555-559
- 24 TAKEUCHI M, ARAKI M, NAKASHIMA Y. Comparison of dobutamine stress echocardiography and stress thallium-201 single-photon emission computed tomography for detecting coronary artery disease. *J Am Soc Echocardiogr* 1993, **6**: 593-602
- VALEUR PRONOSTIQUE D'UNE SCINTIGRAPHIE MYOCARDIQUE NORMALE**
- 25 BROWN KA prognostic value of thallium myocardial perfusion imaging. *Circulation* 1991, **83**: 363-381
- 26 MAHMARIAN JJ, MAHMARIAN AC, MARKS GF, PRATT GM, VERANI MS. Role of adenosine thallium-201 tomography for defining long-term risk in patients after acute myocardial infarction. *J Am Coll Cardiol* 1995, **25**: 1333-1340
- 27 MACHECOURT J, LONGERE P, FAGRET D, VANZETTO G, WOLF JE, POLIDORI C, COMET M, DENIS B. Prognostic value of thallium-201 single-photon emission computed tomographic myocardial perfusion imaging according to extent of myocardial defect. Study in 1926 patients with follow-up at 33 months. *J Am Coll Cardiol* 1994, **23**, 1096-1106
- VALEUR DE LA SCINTIGRAPHIE MYOCARDIQUE CHEZ LES PATIENTS ASYMPTOMATIQUES**
- 28 FLEG JL, GIRSTENBLITH G, ZONDERMAN AB. Prevalence and prognostic significance of exercise-induced silent myocardial ischemia detected by thallium scintigraphy and electrocardiography in asymptomatic volunteers. *Circulation* 1990, **81**: 428-436
- 29 SCHWARTZ RS, JACKSON WG, CELIO N et coll. Accuracy of exercise 201TI myocardial scintigraphy in asymptomatic young men. *Circulation* 1993, **87**: 165-172
- SCINTIGRAPHIE MYOCARDIQUE DE PERFUSION ET BLOC DE BRANCHE GAUCHE**
- 30 BURNS RJ, GALLIGAN L, WRIGHT LM, LAVAND S, BURKE RJ, GLADSTONE PJ. Improved specificity of myocardial thallium-201 single-photon emission computed tomography in patients with left bundle branch block by dipyridamole. *Am J Cardiol* 1991, **68**: 504-508
- 31 ROCKETT JF, WOOD WC, MOINUDDIN M, LOVELESS V, PARRISH B. Intravenous dipyridamole thallium-201 SPECT imaging in patients with left bundle branch block. *Clin Nucl Med* 1990; **15**: 401-407

32 O'KEEFE JH JR, BATEMAN TM, SILVESTRI R, BARNHART G. Safety and diagnostic accuracy of adenosine thallium-201 scintigraphy in patients unable to exercise and those with left bundle branch block. *Am Heart J* 1992, **124**: 614-621

VALEUR DE LA SCINTIGRAPHIE MYOCARDIQUE POUR LA DÉTECTION DV RISQUE CARDIAQUE PÉRIOPÉRATOIRE

33 TOMATIS N, FIERENS E, VERBRUGGE G. Evaluation of surgical risk in peripheral vascular disease by coronary angiography: A series of 100 cases. *Surgery* 1972, **71**: 429-435

34 EAGLE K, COLEY C, NEWELL J. Combining clinical and thallium data optimizes preoperative assessment of cardiac risk before major vascular surgery. *Ann Intern Med* 1989, **1** (10): 859-866

35 BOUCHER C, BREWSTER D, DARLING R. Determination of cardiac risk by dipyridamole thallium imaging before peripheral vascular surgery. *N Engl J Med* 1985, **312**: 389-394

36 LANE SE, LEWIS SM, PIPPIN JJ. Predictive value of quantitative dipyridamole thallium scintigraphy in assessing cardiovascular risk after vascular surgery in diabetes mellitus. *Am J Cardiol* 1989, **64**: 1275-1279

37 BROWN K, IDMMER J, HAISCH C. Noninvasive cardiac risk stratification of diabetic and non-diabetic uremic allograft candidates using dipyridamolethallium-201 imaging and radionuclide ventriculography. *Am J Cardiol* 1989, **64**: 1017-1021

38 CAMP AD, CARVIN PJ, HOIF J. Prognostic value of intravenous dipyridamole thallium imaging in patients with diabetes mellitus considered for renal transplantation. *Am J Cardiol* 1990, **65**: 1459-1463

39 HOLLEY J, FENTON R, ARTHUR R. Thallium stress testing does not predict cardiovascular risk in diabetic patients with end stage renal disease undergoing cadaveric renal transplantation. *Am J Med* 1991, **90**: 563-570

40 MARWICK TH, SEINMULLER DR, UNDERWOOD DA. Ineffectiveness of dipyridamole SPECT thallium imaging as a screening technique for coronary artery disease in patients with end-stage renal disease. *Transplantation* 1990, **49**: 100-103

41 SHAW L, MILLER DD, KONG BA. Determination of perioperative cardiac risk by adenosine thallium 201 myocardial imaging. *Am Heart J* 1992, **124**: 861-869

42 WONG T, DETSKY AS. Preoperative cardiac risk assessment for patients having peripheral vascular surgery. *Ann Intern Med* 1992, **116**: 743-753

43 SHAW L, MILLER DD, KONG BA. Determination of perioperative cardiac risk by adenosine thallium-201 myocardial imaging. *Am Heart J* 1992, **124**: 861-869

44 ASHTON CM, PETERSEN NJ, WRAY NP, KIETE CI, DUNN JIÇ, WU L, THOMAS JM. The incidence of perioperative myocardial infarction in men undergoing noncardiac surgery. *Ann Intern Med* 1993, **118** 504-510

SCINTIGRAPHIE MYOCARDIQUE, PONTAGES ET ANGIOPLASTIES

45 HIRZEL HO, NUESCH K, SIALER G, HORST W, KRAYENBUEHL HP. Thallium-201 exercise myocardial imaging to evaluate myocardial perfusion after coronary artery bypass surgery. *Br Heart J* 1980, **43**: 426-435

46 HECHT HS, SHAW RE, BRUCE RT, RYAN C, STERTZER SH, MYLER RK. Usefulness of tomographic thallium-201 imaging for detection of restenosis after percutaneous transluminal coronary angioplasty. *Am J Cardiol* 1990, **66**: 1314-1318

47 HECHT HS, SHAW RE, CHIN HL, RYAN C, STERTZER SH, MYLER RK. Silent ischemia after coronary angioplasty: evaluation of restenosis and extent of ischemia in asymptomatic patients by tomographic thallium-201 exercise imaging and comparison with symptomatic patients. *J Am Coll Cardiol* 1991, **17**: 670-677

48 ISKANDRIAN AS, LEMICK J, OGILBY JD, UNTEREKER WJ, CAVE V, HEO J. Early thallium imaging after percutaneous transluminal coronary angioplasty tomographic evaluation during adenosine-induced coronary hyperemia. *J Nucl Med* 1992, **33**: 2086-2089

IRM du myocarde et maladie coronarienne

Ce document a pour but de faire une revue des articles paraissant les plus significatifs de la littérature internationale concernant les applications cliniques de la résonance magnétique nucléaire dans les cardiopathies ischémiques. Cette revue aborde la question sous l'angle de la caractérisation locale du myocarde (cinétique, perfusion, métabolisme) en laissant volontairement de côté la fonction globale du ventricule gauche et l'imagerie des coronaires qui seront abordés dans d'autres rapports,

Détection de l'ischémie myocardique par l'IRM de perfusion sans et avec stress pharmacologique chez l'homme

La première étude publiée dans ce domaine concerne l'utilisation de séquence d'acquisition rapide combinée à l'injection d'un complexe de gadolinium est celle de WJ Manning [1], incluant 12 patients avec une sténose coronaire significative dont 4 seront réétudiés après revascularisation, L'imagerie n'est pratiquée qu'au repos avec l'injection de 0,04 mmo/kg de Gd-DTPA, Le myocarde ischémique présente un pic de signal moins élevé ainsi qu'une croissance de signal moins rapide que le myocarde normalement perfusé, L'équipe de l'Université de Leiden [2] rapporte une étude de faisabilité chez le volontaire sain (7 volontaires) de la même approche,

Les 4 autres études rapportées [3-6] utilisent l'IRM de perfusion combinée avec une épreuve de stress au dipyridamole réalisée selon le protocole habituellement réalisé en médecine nucléaire. Les différents groupes rapportent une approche soit en monocoupe pour l'essentiel, sauf l'étude de Zurich [6] avec 3 niveaux de coupes couvrant la cavité ventriculaire gauche en petit axe. On peut noter quelques petites différences dans les protocoles de réalisation de l'IRM en termes de valeur de TI (temps d'inversion) et de doses de gadolinium utilisées qui varient de 0,04 à 0,05 mmo/kg. Les résultats sont obtenus à partir de petites séries de patients de 5 à 18 et comparés généralement aux résultats du thallium et parfois aux résultats à la combinaison thallium-coronarographie

Les valeurs de sensibilité et spécificité de l'IRM de perfusion de stress varient de 65 à 92 % pour la sensibilité et de 76 à 100 % pour la spécificité. On peut observer que les meilleurs résultats sont obtenus lorsque l'IRM combine l'approche de la perfusion et de la contraction rendant le test plus sensible et plus spécifique [5] (tableau 1).

Tableau 1 : Détection de l'ischémie myocardique par IRM perfusion de stress (GD-Complexe + Dipyridamole)

	IRM basale Se/Sp	IRM stress Se/Sp	Cine-IRM	Méd nucléaire Se/Sp	Perfusion + Cine-IRM
S. Schaefer [3] 5 volontaires 6 patients 1 niveau de coupe	-	+		+	
M. Klein [4] 5 patients 1 niveau de coupe		77/75 % (prospective + thallium)			
G. Hartnell [5] 18 patients 1 à 2 niveaux de coupe		83/100		92/100	92/100
A. Eichenberger [6] 8 patients 3 niveaux de coupe		65/76 (versus thallium)			
N. Wilke [9] 12 patients 1 niveau de coupe		Se = 90 % (versus thallium)			
EG. Walsh [8] 45 patients 3 à 4 niveaux de coupe		28 cas totalement concordant / chez 4 patients : hypofixation non détectée / 5 patients avec hypofixation en IRM sans image évidente en thallium / discordances mineures chez 8 patients			

Détection de l'ischémie myocardique en cine-IRM sous stress pharmacologique

Une publication de 1991 [11] a évalué la mesure de l'épaississement segmentaire au repos du myocarde ventriculaire gauche chez 79 patients pour le diagnostic de la maladie coronarienne par comparaison avec le déficit perfusionnel en thallium 201. Un épaississement segmentaire de plus de 3 mm correspondait à des aires myocardiques de forte perfusion (captation du thallium > 50 %), alors qu'un épaississement de moins de 1 mm est observé dans les aires myocardiques avec un déficit de perfusion (captation du thallium < 40 %).

Différentes études sous stress pharmacologique ont évalué les performances de l'étude de la contractilité segmentaire pour la détection de la maladie coronarienne. Pennell [10] dans une étude utilisant le dipyridamole comme stress démontre une concordance chez 23 patients avec antécédent d'infarctus du myocarde entre les zones de défauts au thallium et les zones d'anomalie de contraction en cine-IRM au repos. Chez les patients sans antécédent d'infarctus mais présentant une coronaropathie, la cine-IRM sous dipyridamole a permis de détecter un certain nombre de segments présentant une altération de la contraction correspondant à des territoires avec un déficit réversible au thallium 201. L'étude rapportée par Baer [12] a confirmé ces résultats en donnant comme valeur de sensibilité et de spécificité pour l'IRM dynamique, 81 et 78 % pour l'atteinte de l'IVA (artère intraventriculaire antérieure), 80 et 80 % pour la circonflexe et 92 et 98 % pour la coronaire droite.

Deux autres études rapportent l'utilisation du stress à la dobutamine pour la détection de la maladie coronaire [13,14] avec une sensibilité et une spécificité proche des résultats obtenus avec le dipyridamole (Tableau 2).

Tableau 2 : Détection de l'ischémie myocardique par cine-IRM de stress

Études	Cine-IRM Dipyridamole Se/Sp	Cine-IRM Dobutamine Se/Sp
DJ. Pennell [8] 40 patients	67 % / 62 %	
FM. Baer [10] 23 patients	Se/Sp 78/100 IVA ¹ Se/Sp 88/87 RCA ² Se/Sp 73/100 CX ³	
FM. Baer [11] 33 patients	Se 79 % 1 vais. Se 92 % 2 vais. Versus Thallium Se 84 % versus coronarographie	
DJ. Pennell [12] 25 patients		Se/Sp 80/50 % IVA Se/Sp 94/33 % CX Se/Sp 92/25 % RCA
FP. Van Ruygge [13] 37 patients		Se 75 % 1 vais. Se 80 % 1 vais. Se 100 % 3 vais. Sp 100 %
FM. Baer [14] 28 patients		Se/Sp 87/100 % IVA Se/Sp 62-93 % CX Se/Sp 78/88 % RCA
FP. van Ruygge [15] 39 patients		Se/Sp 91/80 au total

IVA : Artère interventriculaire antérieure. RCA : Artère coronaire droite. CX : Artère circonflexe.

Pour certains auteurs, il apparaît qu'une épreuve pharmacologique à la dobutamine (20 µg/kg/min) soit plus appropriée et plus sensible que le dipyridamole (0,56 mg/kg/min) pour la recherche d'une altération de la contraction ventriculaire gauche en cine-IRM afin de détecter et de localiser le ou les vaisseaux coronaires pathologiques.

Mise en évidence de la nécrose à la phase aiguë de l'infarctus

Un certain nombre de tentatives ont visé à mettre en évidence le myocarde nécrosé à la phase aiguë ces tentatives se sont fondées sur la recherche de caractéristiques spécifiques du tissu nécrotique donc absentes sur le myocarde viable qu'il soit normal, simplement ischémique, sidéré ou hibernant. Le myocarde sévèrement ischémique mais viable ou sidéré est alors mis en évidence par différence entre les zones hypoperfusées et les régions nécrotiques cette approche a été utilisée en médecine nucléaire en montrant la fixation sur la nécrose du pyrophosphate ou des anticorps anti-myosines.

En IRM, la présence de myocarde nécrosé est mise en évidence soit par les modifications des temps de relaxation soit par la différence de fixation de produits de contraste à base de gadolinium.

Filipchuk [24] a étudié 27 patients avec un aimant de 0,35 T en spin-écho pondéré en T1, 15 jours après infarctus, sans agent de contraste: le signal myocardique n'est pas apparu très spécifique l'élément le plus significatif est l'épaisseur du myocarde.

Ultérieurement, la plupart des études ont utilisé les agents de contraste à base de gadolinium; ces agents rehaussent le signal de 90 % dans la zone infarctée et de 34 % dans le myocarde normal [19]. Ces études se sont intéressées à des aspects très divers de la question et ne peuvent donc être cumulées ce qui rend leurs conclusions encore incertaines. A partir des travaux initiaux ayant montré la fixation des produits de contraste à base de gadolinium sur l'infarctus, un travail ultérieur a montré une bonne corrélation avec la taille de l'infarctus évaluée par la libération de créatine phosphokinase [21]

Un travail jusqu'ici non reproduit a suggéré que l'injection de gadolinium était capable de mettre en évidence la protection myocardique liée à la fibrinolyse [18].

Fukuzawa, en 1994, chez 40 patients suivis par échographie, suggère que les segments myocardiques avec un renforcement sous-endocardique ont une meilleure récupération fonctionnelle que ceux qui présentent une fixation complète de la paroi ou hétérogène [20].

Etudes de la viabilité myocardique par IRM

IMPACT CLINIQUE DE LA PRÉSENCE DE MYOCARDE HIBERNANT

L'indication de la revascularisation coronarienne est portée classiquement chez les multitronculaires ayant une réduction de la fraction d'éjection ventriculaire gauche. Les raisons sont multiples: ces patients ont de plus grands risques de présenter d'autres accidents ischémiques sous traitement médical; par ailleurs le risque chirurgical est supérieur. Il en résulte la nécessité de disposer de techniques permettant de préciser quels sont les patients qui sont susceptibles de bénéficier de la chirurgie au sein de ce groupe. La présence de myocarde hibernant aggrave la dysfonction ventriculaire gauche et le pronostic de ces patients ayant souffert d'un infarctus du myocarde et présentant du myocarde hibernant est aggravé s'ils ne bénéficient pas d'une revascularisation chirurgicale [28]. Des données pronostiques similaires appliquées à l'angioplastie ne sont pas disponibles actuellement.

Le développement des méthodes de détection du myocarde hibernant pourrait donc avoir un impact pronostic et thérapeutique en identifiant ceux des patients qui bénéficieront véritablement d'une revascularisation myocardique dans un territoire ayant subi un infarctus,

DÉTECTION DU MYOCARDE HIBERNANT À LA PHASE CHRONIQUE DE L'INFARCTUS

Plusieurs méthodes ont été proposées afin de détecter le myocarde hibernant. Le diagnostic de myocarde hibernant repose sur la conjonction de faits essentiels:

- Caractère akinétique d'un territoire myocardique.
- Réversibilité de l'anomalie en cas de reperfusion,
- Maintien d'un métabolisme résiduel du myocarde: ajouté au caractère akinétique du myocarde, cette condition définit le *mismatch*, critère central en médecine nucléaire notamment en tomographie par émission de positon au fluorodéoxyglucose (PET FDG),

L'approche par échographie ou IRM repose sur la mise en évidence de la réversibilité de l'atteinte sous l'effet d'une stimulation pharmacologique, en pratique l'injection de dobutamine à faible dose [26,27]. Les données actuelles de la littérature en RMN sont réparties dans le tableau 3. Les premières approches ont suggéré que la simple mesure de l'épaisseur et de l'épaississement pariétal pouvait être un critère important de viabilité corrélé ou complémentaire à la fixation du thallium. Actuellement, la plupart des travaux s'inspirent de l'expérience de l'échocardiographie sous dobutamine avec l'espoir que l'IRM permette une meilleure définition des contours myocardiques dans tous les plans de l'espace.

Tableau 3 : Étude de la viabilité myocardique par mesure de la cinétique pariétale par IRM

Auteur	n	Critère de comparaison	Conclusion
Johnston 1993 [33]	11	SPECT thallium	10/11 patients avec hypofixation au thallium gardent une contraction en IRM
Perrone-Filardi 1992 [32]	25 (> 6 mois) sans dobu	PET FDG	faible fixation de FDG associée à une épaisseur diastolique plus faible
Baer 1992 [34]	20 (> 3 mois) sans dobu	SPECT MIBI	94 % de concordance avec l'épaisseur diastolique
Baer 1995 [35]	35 dobu 10 µg	PET FDG	Se = 81 % Spe = 95 % de l'IRM pour identifier les segments viables
Dendale 1995 [36]	37 (4-12 jours) dobu	Segments viables : concordance Echo :	Se = 79 % 81 %

(-) : temps après infarctus ; dobu : dobutamine ; PET FDG : tomographie par émission de positons au fluorodéoxyglucose ; SPECT : tomographie par émission simple photon. Se : sensibilité ; Spe : spécificité.

Etudes de l'ischémie myocardique par la spectroscopie de RMN du phosphore 31 au niveau myocardique

Les données expérimentales sur cœur isolé, animal et organes excisés sont très convaincantes de la valeur de la spectroscopie de RMN du phosphore 31. Pour cette raison des études de faisabilité ont montré la possibilité de réaliser un exercice à l'intérieur de l'aimant couplé à l'acquisition spectroscopique [38]. Des études cliniques limitées ont montré la possibilité de détecter l'ischémie coronaire par cette méthode (Weiss 1990, 16 patients avec atteinte tronç ou IVA [39]; Yabe 1994 27 patients avec atteinte de l'IVA [40]). Il a par ailleurs été suggéré d'utiliser la dobutamine afin de la substituer à l'exercice.

Malheureusement la méthode reste limitée aux territoires myocardiques de l'apex ou de la paroi antérieure. La résolution spatiale de la spectroscopie myocardique du phosphore 31 est encore insuffisante pour étudier l'ensemble du myocarde notamment quand il est aminci par un accident ischémique.

Conclusions

L'imagerie par résonance magnétique semble s'imposer comme une méthode importante de la détection de la viabilité myocardique, domaine où elle exploite au mieux ses performances pour l'étude de la fonction segmentaire.

Dans le domaine de la perfusion myocardique son développement a été ralenti par des problèmes technologiques qui sont en voie d'être résolus l'imagerie rapide de type échoplanar ou turbo-flash ultrarapide, les nouvelles séquences segmentées permettent aujourd'hui l'acquisition simultanée du passage d'un agent de contraste sur plusieurs plans de coupe avant et après stress pharmacologique. Par ailleurs les méthodes de traitement d'images devraient permettre un développement important de la technique en facilitant l'extraction des paramètres de perfusion du myocarde. L'IRM ouvre également la voie à l'acquisition simultanée des informations concernant la fonction contractile segmentaire et la perfusion, domaine où elle rejoint la tomoscintigraphie myocardique synchronisée à l'électrocardiogramme mais avec l'avantage d'une résolution spatiale nettement meilleure.

RÉFÉRENCES

IRM ET PERFUSION

- 1 MANNING WJ, ATKINSON DJ, GROSSMAN W. PAULIN S. EDELMAN RR. First-pass nuclear magnetic resonance imaging studies using Gadolinium-DTPA in patients with coronary artery disease. *J Am Coll Cardiol* 1991,**18**: 159-65
- 2 VAN RUGGE EP, BOREEL JJ, VAN DER WALL EE, VAN DIJKMAN PRM, VAN DER LAARSE A, DOORNBOS J. DE ROOS A, DEN BOER JA, BRUSCHKE AVG, VAN VOORTHUISEN AE. *J Comput Assist Tomogr* 1991,**15** (6),959-965
- 3 SCHAEFER S VAN TYEN R. SALONER D. Evaluation of myocardial perfusion abnormalities with Gadoliniumenhanced snapshot MR imaging in humans. *Radiology* 1992, **185**: 795-801
- 4 KLEIN MA, COLLIER BD, HELLMAN RS, BAMRAH Vs. Detection of chronic coronary artery disease: value of pharmacologically stressed, dynamically enhanced turbo fast low angle shot MR images. *Am J Radiol* 1993,**161**: 257-263
- 5 HARTNELL G. CEREL A, KAMAUSH M, FINN JP, HILL T, COHEN M, TELLO R. LEWIS S. Detection of myocardial ischemia, value of combined myocardial perfusion and cineangiographic MR imaging. *Am J Radiol* 1994,**163**: 1061-1067
- 6 EICHENBERGER AC, SCHUIKI E. KOCHLI VD, AMANN EW, MCKINNON GC, VON SCHULTHNESS GK. Ischemic heart disease: assesement with Gadoliniumenhanced ultra. fast MR imaging and dipyridamole stress. *Magn Reson Imaging* 1994,**4**: 425-431
- 7 EDELMAN RR, LI W. Contrastenhanced echo-planar MR imaging of myocardial perfusion: preliminary study in humans. *Radiology* 1994,**190** : 771-777
- 8 WALSH EG, DOYLE M, LAWSON MA, BLACKWELL GG, POHOST GM. Multiple first-pass myocardial perfusion imaging on a conventional clinical scanner. *Magn Reson Med* 1995,**34**: 39-47
- 9 WILKE N. JEROSCH-HEROLD M, STILLMAN AE, KROLL K. TSEKOS N. MERKLE H. PARRISH T, HU X, WANG Y, BASSINGTHWAIGHTE J. BACHE RJ, UGURBIL K. Concepts of myocardial per. fusion imaging in magnetic resonance imaging. *Mag Res Quarterly* 1994,**10**: 249-286

IRM ET DÉTECTION DE LA MALADIE CORONAIRE (CINE IRM + STRESS)

10 PENNELL DJ, UNDERWOOD SR, ELL PJ, SWANTON RH, WALKER JM, LONGMORE DB. Dipyridamole magnetic resonance imaging: a comparison with thallium201 emission tomography. *Br Heart J* 1990, **64**: 362-9

11 KLEINHANS E, ALTEHOEFER C, ARNOUD C, BUELL U, VOM DAHL J, UEBIS R. MRI measurements of left ventricular systolic wall thickening compared to regional myocardial perfusion as determined by 201 Tl Spect in patients with coronary artery disease. *J Nucl Med* 1991, **30**: 61-66

12 BAER FM, SMOLARZ K, JUNGEHÜLSING M et coll. Feasibility of high dose dipyridamole MRI for detection of coronary artery disease and comparison with coronary angiography. *Am J Cardiol* 1992, **69**: 51-6

13 BAER FM, SMOLARZ K, THEISSEN P, VOTH E, SCHICHA H, SECHTEM U. Identification of hemodynamically significant coronary artery stenoses by dipyridamole magnetic resonance imaging and 99m Tc-methoxyisobutyl-isonitrile-SPECT. *Int J Cardiac Imaging* 1993, **9**: 133-145

14 PENNELL DJ, UNDERWOOD RS, MANZARA CC et coll. Magnetic resonance imaging during dobutamine stress in patients with coronary artery disease. *Am J Cardiol* 1992, **70**: 34-40

15 VAN RUGGE FP, VAN DER WAU EE, DE ROOS A, BRUSCHKE AVG. Dobutamine stress magnetic resonance imaging for detection of coronary artery disease. *J Am Coll Cardiol* 1993, **22**: 431-9

16 BAER FM, VOTH E, THEISSEN P, SCHICHA H, SECHTEM U. Gradient-echo magneto resonance imaging during incremental dobutamine infusion for the localization of coronary artery stenoses. *Eur Heart J* 1994, **15**: 218-225

17 VAN RUGGE FP, VAN DER WAU EE, J SPANIERSBERG S, DE ROOS A, MATHEIJSSSEN NAA, ZWINDERMAN AH, VAN DIJKMAN PRM, REIBER JHC, BRUSCHKE AVG. Magnetic resonance imaging during dobutamine stress for detection and localization of coronary artery disease: quantitative wall motion analysis using a modification of the Centerline Method. *Circulation* 1994, **90**: 127-138

ÉVALUATION DE LA NÉCROSE DANS LE PREMIER MOIS APRÈS INFARCTUS

18 DE ROOS AR, MATHEIJSSSEN NAA, DOORNBOS J, VAN DIJKMAN PRM, VAN VOORTHUISEN AE, VAN DER WAU EE. Myocardial infarct size after reperfusion therapy: assessment with Gd-DTPA-enhanced MR imaging. *Radiology* 1990, **176**: 517-521

19 DULCE MC, DUERINCKX AJ, HARTIALA, CAPUTO GR, O'SULLIVAN M, CHEITLIN MD, HIGGINS CB. MR imaging of the myocardium using nonionic contrast medium signal-intensity changes in patients with subacute myocardial infarction. *Am J Radiol* 1993, **160**: 963-970

20 FUKUZAWA S, WATANABE H, SHIMADA K, KATAGIRI N, OZAWA S. Distribution patterns of Gd-DTPA. enhanced magnetic resonance imaging after intravenous tissue plasminogen activator therapy for acute myocardial infarction. *Jpn Circ J* 1994, **58**: 199-205

21 HOLMAN ER, VAN JONBERGEN HP, VAN DIJICMAN PR, VAN DER LAARSE A, DE ROOS A, VAN DER WAU EE. Comparison of magnetic resonance imaging studies with enzymatic indexes of myocardial necrosis for quantification of myocardial infarct size. *Am J Cardiol* 1993, **71**: 1036-1040

22 JAU P, BONNET JL, JOLY P, BARTH P, HABIB G, D'JANE P, BORY M, BERNARD PJ. Étude de l'infarctus du myocarde récent en imagerie par résonance magnétique avec injection de Dota. gadolinium. *Arch Mal Cœur* 1991, **94**: 195-200

- 23 NISHIMURA T, YAMADA N, HAZE K, NAGATA S. Experience using Gadolinium-DTPA in cardiovascular MRI. *Magn Res Med* 1991, **22**: 354-357
- 24 FILIPCHUK NG, PESHOCK RM, MAUOY G, CORBETT JR, REHR RB, BUJA M, JANSEN DE, REDISH GR, GABLIANI GI, PARKEY RW, WIUERSON JT. Detection and localization of recent myocardial infarction by magnetic resonance imaging. *Am J Cardiol* 1986, **58**: 214-219
- 25 FEDELE F, MONTESANO T, FERRO LUZZI L, DI CESARE E, RENZI PD, SCOPINARO F, AGATI L, PENCO M, SERRI F, VITAREUI A, DAGIANTI A. Identification of viable myocardium in patients with chronic coronary artery disease and left ventricular dysfunction. Role of magnetic resonance imaging. *Am Heart J* 1994, **128**: 484-9
- ÉTUDE DE LA CONTRACTION RÉGIONALE ET VIABILITÉ**
- 26 BARIUA F, GHEORGHIADÉ M, ALAM M, KHAJA F, GOUISTEIN S. Low dose dobutamine in patients with acute myocardial infarction identifies viable but not contractile myocardium and predicts the magnitude of improvement in wall motion abnormalities in response to coronary revascularization. *Am Heart J* 1991, **122**: 1522-1531
- 27 BOLLI R, ZHU W, MYERS ML, HARTLEY CJ, ROBERTS R. Beta adrenergic stimulation reverses postischemic myocardial dysfunction without producing subsequent functional deterioration. *Am J Cardiol* 1985, **56**: 964-968
- 28 LEE KS, MARWICK TH, COOK SA, GO RT, FIX JS, JAMES KB, SAPP SK, MACINTYRE WJ, THOMAS JD. Prognosis of patients with left ventricular dysfunction with and without viable myocardium after myocardial infarction. Relative efficacy of medical therapy and revascularization. *Circulation* 1994, **90**: 2687-2694
- 29 RAHIMTOOLA SH. The hibernating myocardium. *Am Heart J* 1989, **117**: 211-221
- 30 SECHTEM U, VOTH E, BAER FM, SCHNIEDER C, THEISSEN P, SCHICHA H. Assessment of residual viability in patients with myocardial infarction using magnetic resonance techniques. *Int J Cardiol* 1993, **9**: 31-40
- 31 PERRONE-FILARDI P, L BACHARACH S, DILSIAN V, MAUREA S, MARIN-NETO JA, ARRIGHI JA, FRANK JA, BONOW RO. Metabolic evidence of viable myocardium in regions with reduced wall thickness and absent wall thickening in patients with chronic ischemic left ventricular dysfunction. *J Am Coll Cardiol* 1992, **20**: 161-8
- 32 PERRONE-FILARDI P, BACHARACH SL, DILSIAN V, MAUREA S, FRANK JA, BONOW RO. Regional left ventricular wall thickening: relation to regional uptake of ¹⁸F-fluorodeoxyglucose and ²⁰¹Tl in patients with chronic coronary artery disease and left ventricular dysfunction. *Circulation* 1992, **86**: 1125-1137
- 33 JOHNSTON DJ, GUPTA VK, WENDT RE, MAHMARIAN JJ, VERANTI MS. Detection of viable myocardium in segments with fixed defects on thallium-201 scintigraphy: usefulness of magnetic resonance imaging early after acute myocardial infarction. *Magn Reson Imaging* 1993, **11**: 949-956
- 34 BAER FM, SMOIARZ K, THEISSEN P, VOTH E, SCHICHA H, SECHTEM U. Regional ^{99m}Tc-methoxyisobutyl-isonitrile-uptake at rest in patients with myocardial infarction: comparison with morphological and functional parameters obtained from gradient-echo magnetic resonance imaging. *Eur Heart J* 1994, **15**: 97-107
- 35 VAN RUGGE FP, HOLMAN ER, VAN DER WALL EE, DE ROOS A, VAN DER LAARSE A, BRUSCHKE AVG. Quantitation of global and regional left ventricular function by cine magnetic resonance imaging during dobutamine stress in normal human subjects. *Eur Heart J* 1993; **14**: 454-463.

36 DENDALE PAC, FRANKEN PE WALDMAN, GJ, DE MOOR DGE, TOMBEUR DAM, BLOCK PFC, DE ROOS A. Low dosage dobutamine magnetic resonance imaging as an alternative to echocardiography in the detection of viable myocardium after acute infarction. *Am Heart J* 1995, **130**: 134-40

37 BAER FM, VOTH E. SCHNEIDER CA, THEISSEN P. SCHICHA H. SECHTEM U. Comparison of Low dose Dobutamine-gradient-echo magnetic resonance imaging and positron emission tomography with (18F) Fluorodeoxyglucose in patients with chronic coronary artery disease. A functional and morphological approach to the detection of residual myocardial viability. *Circulation* 1995, **91**: 1006-1015

ISCHÉMIE MYOCARDIQUE ET SPECTROSCOPIE DE RMN

38 CONWAY MA, BRISTOW JD, J BLACKLEDGE M, RAJAGOPALAN B. RADDA GK. Cardiac metabolism during exercise in healthy volunteers measured by 31P magnetic resonance spectroscopy. *Br Heart J* 1991, **66**: 25-30

39 WEISS RG, BOTTOMLEY PA, HARDY CJ, GERSTENBLITH G. Regional myocardial metabolism of high-energy phosphates during isometric exercise in patients with coronary artery disease. *N Engl J Med* 1990, 323-600

40 YABE T, MITSUNAMI K. OKADA M, MORIKAWA S. INUBUSHI T, KINOSHITA M. Detection of myocardial ischemia by 31P magnetic resonance spectroscopy during handgrip exercise. *Circulation* 1994, **89**: 1709-1716

Améliorations techniques actuellement développées en tomographie par émission simple photon

Si la tomographie par émission simple photon (SPECT) a constitué un progrès notable sur la scintigraphie planaire[1], les progrès attendus de la cardiologie nucléaire en matière diagnostique restent particulièrement nombreux. L'usage routinier de la cardiologie nucléaire fait parfois oublier que cette discipline, comme la plupart des autres techniques d'imagerie, est en pleine évolution sur le plan technique et dans le domaine des produits radiopharmaceutiques.

Améliorations techniques en SPECT

CORRECTION D'ATTENUATION

Les défauts de la SPECT sont souvent attribués aux différences d'atténuation dues au diaphragme chez l'homme et au sein chez la femme [2]. De nouvelles techniques de correction d'atténuation sont développées qui permettraient de prendre en compte les différences d'atténuation [3].

ACQUISITIONS TOMOGRAPHIQUES SYNCHRONISÉES A L'ELECTROCARDIOGRAMME

Les nouveaux traceurs technétiés et les gamma-caméras à têtes multiples permettent de réaliser des images au long du cycle cardiaque, et en particulier en diastole et en systole, qui apportent une information sur la cinétique pariétale susceptible d'accroître la valeur diagnostique de la SPECT en permettant de coupler étude de la cinétique et perfusion segmentaires du myocarde [4-6]

UTILISATION CONJOINTE DE PLUSIEURS TRACEURS D'ÉNERGIE DIFFÉRENTE

Cette approche permet d'utiliser deux traceurs différents (^{201}Tl et $^{99\text{m}}\text{Tc}$ -sestamibi par exemple) pour réaliser la scintigraphie de repos et d'effort dans un temps très court, ce qui permet d'accroître l'efficacité des services de cardiologie nucléaire [7].

DÉVELOPPEMENT DE LA QUANTIFICATION DES SCINTIGRAPHIES

De nombreux travaux ont suggéré que la quantification [8] pouvait apporter de meilleurs résultats que l'analyse visuelle (voir rapport sur SPECT et étude de la perfusion myocardique). Ces études quantitatives nécessitent la comparaison des données de chaque patient à des bases de données normales. Une des autres voies est donc également la construction de bases de données de références [9].

Le développement de la PET clinique à l'aide de gamma-caméras double-têtes SPECT modifiées

Les évolutions technologiques actuelles annoncent la sortie à court terme de gamma-caméras à double-têtes orientées PET-SPECT. Les premiers modèles fonctionnent simplement par adjonction à la gamma-caméra de collimateurs adaptés à la haute énergie de 511 keV des photons d'annihilation [10]. Les caméras en cours de développement sont basées sur le principe de la détection de coïncidence et permettraient la tomographie sans collimateurs et en solutionnant le problème de la correction d'absorption. La résolution spatiale serait considérablement améliorée par rapport à la SPECT. Ce type de gamma-caméra figure déjà au catalogue de certains constructeurs avec un surcoût qui pourrait se situer entre 1 et 2 ME. La PET serait alors disponible dans tout service de médecine nucléaire sous réserve de la fourniture ou de la production à partir d'un cyclotron ou d'un générateur des traceurs.

Les développements des produits radiopharmaceutiques

Une des particularités de la médecine nucléaire par rapport aux autres techniques d'imagerie est de reposer sur la spécificité des produits radiopharmaceutiques utilisés et la possibilité de les détecter à de très faibles concentrations. L'avenir de la médecine nucléaire dépend donc du développement de ces traceurs. De même que pour la synthèse de nouvelles molécules médicamenteuses, le champ d'innovation est infini.

Ainsi l'apparition de nouveaux traceurs technétiés de perfusion, dans la suite de ceux développés dans le rapport sur l'imagerie de perfusion myocardique, est susceptible d'améliorer les résultats obtenus à partir de la SPECT. Ainsi un traceur technétié présentant des caractéristiques de redistribution (comparable au thallium) est en phase d'essais cliniques [11].

A côté, des traceurs de la perfusion myocardique et de la viabilité des voies sont explorés comme traceurs de l'ischémie [12].

La possibilité d'utiliser le rubidium (émetteur de positons) à partir d'un générateur pour la scintigraphie myocardique de perfusion sur la base des travaux de Gould est peut-être envisageable et ouvrirait le champ de la PET de perfusion à tous les services de médecine nucléaire [13].

La disponibilité de ^{18}F fluorodéoxyglucose fournirait également à la médecine nucléaire un outil d'investigation de la viabilité myocardique. Compte tenu de l'intérêt considérable éveillé en cancérologie par cette molécule, on peut penser qu'un marché existe et que les fournisseurs de produits radiopharmaceutiques trouveront des solutions à l'acheminement rapide sur le territoire français du ^{18}F FDG.

Les produits radiopharmaceutiques ouvrent également la possibilité d'étudier l'innervation myocardique à l'aide de la MIBG (Métaiodobenzylguanidine) [14].

RÉFÉRENCES

- 1 FINTEL DJ, LINKS JM, BRINKER JA, FRANK TL, PARKER M, BECKER LC. Improved diagnostic performance of exercise thallium-201 single photon emission computed tomography over planar imaging in the diagnosis of coronary artery disease: a receiver operating characteristic analysis. *J Am Coll Cardiol* 1989, **13**: 600-612
- 2 CLONINGER KG, EISNER RM, OATES J. Specificity of SPECT Tl-201 myocardial imaging in women: Improvement by adjusting for breast attenuation. *J Am Coll Cardiol* 1987, **9**: 140
- 3 FICAR EP, FESSLER JA, ACKERMANN RJ, ROGERS WL, CORBETT JR, SCHWAIGER M. Simultaneous transmission emission thallium-201 cardiac SPECT: effect of attenuation correction on myocardial tracer distribution. *J Nucl Med* 1995, **36**: 921-931
- 4 JONES RH, BORGES-NETO S, POTTS JM Simultaneous measurement of myocardial perfusion and ventricular function during exercise from a single injection of technetium-99m sestamibi in coronary artery disease. *Am J Cardiol* 1990, **66**: 68E-71E
- 5 DEPUEY EG, NICHOLS K, DOBRINSKY C. Left ventricular ejection fraction assessed from gated technetium -99m sestamibi SPECT. *J Nucl Med* 1993, **34**: 1871-1876
- 6 CHUA T, KIAT H, GERMANO G, MAURER G, VAN TRAIN K, FREIDMAN J, BERMAN D. Gated technetium 99m sestamibi for simultaneous assessment of stress myocardial perfusion, post exercise regional ventricular function and myocardial viability. *J Am Coll Cardiol* 1994, **23**: 1107-1114
- 7 MAHMOOD S, GUNNING M, BOMANJI JB, GUPTA NK, COSTA DC, JARRITT PH, SWANTON H, ELL PJ. Combined rest thallium-201/stress technetium 99m tetrofosmin SPECT: feasibility and diagnostic accuracy of a 90 minute protocol *J Nucl Med* 1995, **36**: 932-935
- 8 KAUL S, BOUCHER CA, NEWELL JB. Determination of the quantitative thallium imaging variables that optimize detection of coronary artery disease. *J Am Coll Cardiol* 1986, **7**: 527-537
- 9 BOURGUIGNON MH, BUSEMAN SE, JONES B, VAN DER WAU E. Protocols for selection of cardiac radionuclide studies for use as a data base of normal studies and typical patterns of diseases. *Eur J Nucl Med* 1993, **20**: 59-65
- 10 MARTIN WH, DELBEKE D, PATTON JA, HENDRIX B, WEINFELD Z, OHANA I, KESSUR RM, SANDLER MP. FDG-SPECT: correlation with FDG-SPECT. *J Nucl Med* 1995, **36**: 988-995

11 FAGRET D, MARIE PY, BRUNOTTE F. GIGANTI M, LE GULUDEC D, BERTRAND A, WOLF JE. PIFFANELLI A, CHOSSAT F. BEKHECHI D, PASQUALINI R. MACHECOURT J. COMET M. Myocardial perfusion imaging with technetium -99m.Tc NOET: comparison with thallium-201 and coronary angiography. *J Nucl Med* 1995, **36**: 936-943

12 SHI CQX, SINUSAS AJ, DIONE DP, SINGER MJ, YOUNG MJ, HELLER EN, RINKER BD, WACKERS FJT ZARET BL Technetium-99m-itrizimidazole (BMS181321): a positive imaging agent for detecting myocardial ischemia *J Nucl Med* 1995, **36**: 1078-1086

13 GOULD KL GOLDSTEIN RA, MULLANI NA. Economic analysis of clinical positron emission tomography of the heart with rubidium-82. *J Nucl Med* 1989, **30**: 707-717

14 SISSON JC, WIELAND DM, SHERMAN P. MAGNER TJ, TOBES MC, JACQUES S. Metaiodobenzylguanidine as an index of the adrenergic nervous system integrity and function. *J Nucl Med* 1987, **28**: 1620-1624

6

IRM des valvulopathies

Rappel des questions cliniques

Le bilan des valvulopathies comporte

- leur diagnostic positif;
- l'explication de leur(s) mécanisme(s);
- leur quantification;
- et la mesure de leurs conséquences sur les cavités cardiaques (dilatation, hypertrophie, fonction) et sur l'hémodynamique viscérale notamment pulmonaire.

Ce bilan doit pouvoir être répété pour suivre l'évolution de la maladie, et donc comporter le maximum d'informations obtenues de manière non invasive.

Principales techniques d'IRM

SPIN-ÉCHO

Cette séquence d'acquisition est la plus ancienne et nécessite une accumulation importante de séquences d'imagerie. Les parois cavitaires sont bien étudiées; le sang dans les cavités est noir sauf en cas d'important ralentissement du flux. La lenteur d'acquisition des images conduit à une très mauvaise visualisation des valves.

La technique permet de recueillir des mesures précises des volumes ventriculaires et de leurs dérivés (voir fonction ventriculaire).

CINE-IRM OBTENUE PAR ÉCHO DE GRADIENT (GRE-IRM)

Cette technique permet d'enregistrer sur une coupe de n'importe quel plan de l'espace une série d'images (16 habituellement) au cours du cycle cardiaque. Avec cette technique, les cavités apparaissent « blanches ». Les flux turbulents générés par les régurgitations et les sténoses serrées entraînent l'apparition d'un vide de signal.

Cette technique, du fait de sa bonne résolution temporelle, permet aussi une bonne approche de la fonction ventriculaire.

VEC IRM (VELOCITY ENCODED CINE-IRM)

Un codage en vitesse du signal RM fut proposé dès 1982 par Moran [3]. Des reconstructions à partir des données permettent d'obtenir des images de phase et d'amplitude (ces dernières pouvant fournir des informations de type anatomique [1]). Sur une image choisie par l'opérateur dans n'importe quel plan de l'espace, les données peuvent être obtenues dans chaque pixel, ou dans une zone d'intérêt (section artérielle par exemple) La technique permettant la mesure sur une même section vasculaire de la surface et de la vitesse moyenne permet de calculer le flux instantané de cet orifice. L'intégration de ces flux instantanés conduit au calcul du flux de cet orifice au cours du cycle cardiaque. Ces mesures ont fait l'objet de validations expérimentales et cliniques.

ECHO PLANAR

Cette technique [2], permet d'obtenir une coupe avec une seule excitation en moins de 50ms. Il est donc possible d'obtenir des images en série supprimant ainsi certains artefacts et difficultés générés par les mouvements respiratoires. Cette technique a permis récemment la visualisation dynamique, sur des images successives, des valves auriculoventriculaires Il est aussi possible, avec cette technique, d'obtenir des cartographies de vitesse-haute résolution.

Sténoses valvulaires

Le diagnostic positif et de sévérité des sténoses valvulaires peut être approché par la planimétrie de l'orifice (écho), la mesure des gradients de pression (Doppler, hémodynamique) et le calcul de surface (hémodynamique, écho-Doppler).

PLANIMETRIE

La planimétrie (spin écho) des orifices n'est actuellement pas satisfaisante en IRM, du fait de la difficulté à choisir le moment idéal du cycle cardiaque où les valves seraient visibles et l'orifice de taille minimale, et de l'épaisseur des coupes rarement de bonne qualité lorsque inférieures à 5 mm d'épaisseur. Si ces deux difficultés étaient résolues, l'IRM aurait pour elle la possibilité de réaliser des coupes exactement dans le plan de l'orifice mesuré.

CINE-IRM

La cine-IRM en écho de gradient permet le diagnostic positif de sténose aortique (valve, coarctation...) et de sténose mitrale par la visualisation d'un vide de signal en aval de la sténose, vide de signal induit par la turbulence et accessoirement par l'accélération du flux au travers de l'orifice sténosé. L'extension du vide de signal a été retenu par certains comme un critère de quantification de la sévérité du rétrécissement valvulaire (notamment aortique), mais les séries publiées sont courtes et contradictoires.

LA VEC-MRI

La VEC-MRI semble permettre des avancées significatives. Le principe reprend le concept validé en écho-Doppler cardiaque, à savoir le calcul de gradient à partir des vitesses en utilisant l'équation de Bernoulli simplifiée ($G = 4V \cdot V$). Certains développements de cette technique permettraient de contourner le problème de la perte de signal liée à la turbulence, notamment la *MRI jet velocity mapping with field evenecho rethasing* = (FEER) décrite par Kilner. Notons que des discussions persistent entre les auteurs pour savoir s'il est préférable de travailler sur des plans perpendiculaires ou parallèles au flux étudié. Des validations ont été faites sur bancs hydrauliques et sur de courtes séries de patients atteints de rétrécissement aortiques, montrant que la mesure était exacte pour des vitesses inférieures à 7m/s [4]. Des examens VEC IRM ont été réalisés au niveau de l'orifice mitral de sujets normaux et de sujets atteints de rétrécissements mitraux. La courbe de remplissage biphasique, bien connue en Doppler, est retrouvée à l'aide de cette technique. L'évaluation des rétrécissements mitraux reste encore à valider

Régurgitations valvulaires

EN SPIN-ÉCHO

En spin-écho, aucune anomalie ne traduit la présence d'une régurgitation valvulaire. La surface orificielle ne peut être mesurée. Les seules informations accessibles concernent les répercussions sur les volumes et masses des chambres concernées.

EN CINE-IRM

En cine-IRM (écho de gradient), le vide de signal dans la chambre d'amont est la clé du diagnostic positif et la base des essais de quantification. Cette zone de vide de signal doit être recherchée en incidence frontale pour l'insuffisance aortique et en incidence 4 cavités transverses pour les régurgitations auriculoventriculaires. Le diagnostic positif est porté dans plus de 95 % des cas d'insuffisances mitrales, aortiques et tricuspidiennes, sans réel problème de spécificité. La quantification est faite en comparant l'extension spatiale (sur des plans choisis) ou volumétrique (après reconstruction 3 D) par rapport à la surface (ou au volume) de la chambre d'amont. La reproductibilité de cette technique (intra- et inter-observateur) semble être satisfaisante (supérieure à celle de l'angiographie ?). Les corrélations avec l'angiographie et avec l'écho-Doppler TT+TO avoisinent les 95 %. Rappelons qu'en cas de régurgitation unique, l'IRM permettant la mesure simultanée des volumes ventriculaires droits et gauches, il est alors facile (et validé) de calculer la fraction de régurgitation. Des difficultés existent cependant pour quantifier l'insuffisance aortique par cette méthode en cas de rétrécissement mitral ou d'insuffisance mitrale importante associés, ces 2 valvulopathies générant un vide de signal intraventriculaire gauche parasitant celui de l'IA. Mentionnons enfin des tentatives récentes de quantification des régurgitations par la taille et la persistance de la zone de convergence en amont de l'orifice régurgitant.

EN VEC IRM

En VEC IRM les travaux sont encore préliminaires. Le principe est de comparer soit les volumes d'éjection systoliques aortique et pulmonaire (moyens sur 128 à 256 battements), synchrones, soit le volume d'éjection systolique aortique au volume de remplissage ventriculaire gauche. La méthode, évaluée sur de courtes séries, paraît être performante, reproductible en cas de régurgitations uniques, et bien corrélée aux techniques de référence.

Quelques points particuliers

PROTHÈSES VALVUEAIRES [5]

Les prothèses valvulaires cardiaques ne sont pas une contre-indication à l'IRM. En effet, des travaux expérimentaux et cliniques ont levé les craintes initiales motivées par la présence de dérivés ferro-magnétiques dans certaines anciennes prothèses. Par contre, ces prothèses induisent l'apparition d'artéfact d'imagerie en IRM altérant l'analyse de la prothèse par cette technique. Ces artéfacts ne gênent pas la recherche de fuites physiologiques ou pathologiques à leur niveau par cine-IRM. Il ne semble, par contre, pas y avoir dans la littérature de travaux sur la mesure des gradients sur prothèse en VEC-IRM.

ABCÈS ET FAUX ANÉVRYSMES AU COURS DE L'ENDOCARDITE INFECTIEUSE

Le diagnostic et l'évaluation anatomique des abcès au cours de l'endocardite infectieuse restent difficiles même en ETO. Des observations ponctuelles ont permis de souligner l'apport possible de l'IRM dans cette pathologie, mais une grande série comparative avec l'ETO et la chirurgie reste à faire

FONCTION VENTRICUEAIRE

Les développements de l'IRM permettent une approche satisfaisante des mesures de volumes, fractions d'éjection globales et segmentaires, de masse myocardique, de « stress » myocardique, voire de remplissage ventriculaire gauche (fonction diastolique). Toutes ces possibilités peuvent, bien sûr, être utilisées au cours des valvulopathies.

EXAMEN DES CORONAIRES (CF RAPPORT SPÉCIFIQUE)

Cet examen est souvent nécessaire au cours du bilan préopératoire des valvulopathies. L'IRM ne paraît pas être capable de se substituer dans un avenir prévisible à la coronarographie pour réaliser ce bilan.

Conclusion

Dans l'état actuel de développement de l'IRM, cette technique ne peut être envisagée comme examen de substitution par rapport à l'écho-Doppler. En effet, l'IRM ne visualise que rarement les valves, ne permet pas de préciser l'étiologie ni le mécanisme précis de la dysfonction valvulaire. Elle peut être utilisée pour confirmer la gravité des régurgitations valvulaires lorsque l'examen ultrasonore transthoracique n'est pas satisfaisant. Elle apporte des informations intéressantes sur la fonction ventriculaire gauche, et pour l'étude des abcès paravalvulaires. Malgré ses importants développements à venir, il serait étonnant qu'elle remplace les investigations ultrasonores dans cette indication au cours de la décennie à venir.

RÉFÉRENCES

- 1 GLOBITZ S, HIGGINS CB. Assessment of valvular heart disease by magnetic resonance imaging. *Am Heart J* 1995, **129**: 369-81
- 2 MANSFIELD P. Multiplanar image formation using NMR spin echoes. *J Phys C* 1977, **10**: L55-8
- 3 MORAN PR. A flow velocity zeugmatographic interface for NMR imaging in humans. *Magn Reson Imaging* 1982, **1**: 197-203
- 4 MOTSBECK GH, CAPUTO GR, MADLUMDDAR S, DULCE M, SHIMAKAWA A, HIGGINS CB. Assessment of valvular stenoses with MR jet phase velocity mapping at 1.5 T: in vitro validation (abstract). *Radiology* 1991, **181**: 264
- 5 SOULEN RE, BUDINGER TH, HIGGINS CB. Magnetic resonance imaging of prosthetic heart valves. *Radiology* 1985, **154**: 705-707

Explorations des cardiopathies congénitales anté-natales

Introduction

Dans ce domaine extrêmement vaste, il est nécessaire de dégager, d'une part, l'état actuel de l'investigation des cardiopathies congénitales du fœtus et leurs limites diagnostiques et, d'autre part, les perspectives que peuvent apporter des technologies nouvelles.

Compte tenu de la spécificité de l'anatomie et l'hémodynamique fœtale, le sujet ne peut être abordé qu'en dégagant les grandes lignes de chacun des thèmes abordés.

État actuel de la question

L'incidence de survenue des cardiopathies congénitales (CC) est de 8 naissances pour 1 000. Cette incidence est multipliée par 5 en cas de diabète maternel. Si un des parents est atteint ou la fratrie, la survenue d'une cardiopathie congénitale est de 3 à 5 %, atteignant 12 % dans les malformations du cœur gauche, 90 % dans les trisomies 13, et entre 1,5 et 8,7 % dans le canal atrioventriculaire.

Les objectifs dans ce domaine spécifique de la cardiologie sont . d'éliminer une cardiopathie complexe en cas d'antécédent;

- de préparer la prise en charge postnatale immédiate d'une cardiopathie curable;
- de proposer une interruption médicale de grossesse en cas de cardiopathie sans recours thérapeutique;
- de mettre en évidence une anomalie chromosomique en cas de mise en évidence d'une cardiopathie;
- de contribuer au pronostic d'un syndrome polymalformatif.

Investigation cardiovasculaire anté-natale: stratégie clinique

Un seul centre à l'Assistance publique réalise ce type d'investigation, l'hôpital Robert-Debré, dans le cadre du département de périnatalogie.

SPÉCIFICITÉ DE LA PHYSIOLOGIE CARDIOVASCULAIRE FOETALE

Elle n'est qu'un des constituants de l'unité materno-fœto-placentaire.

Il existe des shunts intra-cardiaques droit-gauche au niveau du foramen ovale et du canal artériel, de sorte que les ventricules fonctionnent en parallèle. Les résistances pulmonaires sont élevées et les résistances placentaires basses. Ces données physiologiques interviennent dans la physiopathologie du diagnostic anté-natal des cardiopathies congénitales [1].

Elle est entièrement dépendante de l'expérience du cardiologue pédiatre qui pratique l'examen. Il n'y a aucun moyen de contrôle in utero, c'est une méthode d'investigation qui est entièrement opérateur-dépendante.

Les patientes sont adressées en deuxième ou troisième intention dans tous les centres de référence. Le centre de l'hôpital Robert-Debré pratique 840 à 900 examens par an.

Les indications sont multiples de 16 semaines à 39 semaines, et varient selon les centres européens ou américains [2-3] avec cependant un consensus pour:

- antécédent maternel ou familial de CC;
- pathologie maternelle, diabète et maladie du collagène; troubles du rythme fœtal;
- thérapeutiques maternelles à risque tératogène; malformation morphologique ou génétique extra-cardiaque; dépistage par l'examen morphologique fœtal obstétrical de routine.

Cette dernière indication constitue dans l'ensemble des publications et dans notre expérience la principale indication [1].

La durée de chaque examen peut varier entre 40 minutes et 4 à 5 heures en fonction de la position fœtale, de l'épaisseur pariétale maternelle, de l'âge gestationnel [2]. L'âge gestationnel optimal se situe entre 16 et 32 semaines [2].

Le diagnostic anténatal des cardiopathies ne peut être réalisé que dans le cadre d'un département de périnatalogie comportant la collaboration du département obstétrical, de cardiologie prénatale et postnatale, de fœtopathologie, de génétique, de biologie moléculaire.

DIFFÉRENCE ENTRE L'EXAMEN CARDIAQUE PRENATAL ET POSTNATAL

- La nécessité de situer la position du cœur fœtal en étudiant la position céphalique, siège, transverse du fœtus, droite et gauche du fœtus, repères par rapport aux organes abdominaux (foie, estomac);
- l'existence d'un foramen ovale perméable qui shunte droite-gauche;

- la disproportion physiologique entre le ventricule droit et gauche avec un rapport 1,8/1;
- la disproportion entre l'artère pulmonaire et l'aorte avec un rapport 1,2/1;
- l'insertion des valves auriculo-ventriculaires insertion plus proche de l'apex de la tricuspide;
- le canal artériel perméable avec un shunt droit-gauche en continuité avec l'artère pulmonaire;
- l'isthme aortique physiologiquement étroit;
- les flux de remplissage mitral et tricuspide différents du fait de la prédominance de l'onde A par rapport à l'onde E.

La nécessité d'établir des normes quantitatives pour les diamètres et les flux intracardiaques en fonction de l'âge gestationnel [41.]

TYPES DE CARDIOPATHIES DÉTECTABLES IN UTERO

La difficulté du diagnostic anté-natal repose sur les contraintes techniques qui seront traitées dans le chapitre « Perspectives et contraintes techniques » (p. 250-251).

SHUNTS INTRACARDIAQUES [3-5-7]

isolés communications interventriculaires périmembraneuses ou musculaires, elles peuvent ne pas être détectées. Par contre, si elles se situent au niveau du septum d'admission, elles sont détectées et nécessitent un caryotype; associés à une cardiopathie complexe, elles sont mises en évidence; les communications interauriculaires en position d'ostium secundum sont difficiles à détecter du fait du foramen ovale physiologique

Sténoses et atrésies des valves auriculo ventriculaires et sigmoïdes

- elles peuvent survenir dans le cadre de cardiopathies complexes (hypoplasie du cœur gauche et droit, atrésie pulmonaire, atrésie tricuspide);
- mais aussi, dans le cadre de cardiopathies ductodépendantes, telles que les sténoses aortiques orificielles ou les syndromes de coarctation qui bénéficient d'une prise en charge à la naissance;
- la maladie d'Ebstein souvent associée à une atrésie pulmonaire fonctionnelle ou organique.

Malformations conotruncales (transposition des gros vaisseaux, tétralogie de Fallot, ventricule droit *d* double issue, tronc artériel commun) Les tétralogies de Fallot et les transpositions des gros vaisseaux bénéficient d'une prise en charge à la naissance.

Cardiopathies complexes (ventricule unique, doubles discordances ..) Les coarctations isolées avec hypoplasie tubulaire de la crosse sont difficiles à diagnostiquer [181].

L'étude réalisée par Smyth et coll. [7] porte sur 171 cardiopathies détectées sur une population de 3 016 fœtus.

Le devenir des 171 cardiopathies complexes: 45 % furent interrompues souvent associées à d'autres malformations, 78 sont nés, soit un taux de survie de 38 %. Ce qui caractérise le diagnostic anténatal des cardiopathies complexes:

- la sévérité et la complexité de la malformation détectée;
- l'association fréquente d'anomalies chromosomiques ou d'autres malformations [9-10];
- leur potentiel évolutif in utero [8];
- leur retentissement sur les organes adjacents, tels que les poumons à risque d'hypoplasie pulmonaire en cas de cardiomégalie.

Néanmoins, la détection de certaines cardiopathies anté-natales, tels que les obstacles du cœur gauche et droit ou la transposition des gros vaisseaux constitue une importante contribution à la prise en charge post-natale des cardiopathies complexes.

Contraintes techniques

L'investigation cardiovasculaire fœtale repose sur l'échocardiographie-Doppler. Aucune autre méthode n'est utilisable pour l'imagerie, ni pour l'étude des flux (en particulier, la résonance magnétique nucléaire) [11]

L'examen du cœur fœtal doit associer l'imagerie bidimensionnelle, le mode transmission, le Doppler pulsé et la cartographie Doppler couleur:

- des cadences images élevées du fait de la fréquence cardiaque fœtale physiologique entre 140 et 160 battements/minute;
- des équipements *phased array* avec des cadences images élevées et l'utilisation de capteurs de fréquence élevée pour obtenir les résolutions axiales et latérales optimales. Les sondes électroniques actuelles permettent de contrôler le front d'ondes en résolution axiale et latérale [12];
- une mémoire digitale qui permette une magnification de l'image avec reconstruction de l'image sans dégradation.

Actuellement, la résolution latérale et axiale ne sont pas optimales à des profondeurs dépassant 12 à 15 mm.

L'énergie délivrée ne doit pas dépasser 100 mW/cm² (*spatial peak temporal average*) imposée à tous les équipements par la FDA (*Food and drug administration*). L'imagerie tridimensionnelle est une perspective future qui nécessitera:

une finesse de la coupe tomographique, soit une résolution perpendiculaire optimale qui ne peut être obtenue du fait de la configuration actuelle des capteurs électroniques mais peut être résolue par les sondes matricielles dans le futur;

- une cadence images très rapide pour permettre une séquence d'acquisition de coupes fines;
- des fichiers images pour obtenir une reconstruction pertinente avec des algorithmes de reconstruction spécifique aux impératifs de l'examen fœtal.

Autres applications et perspectives cliniques

Les objectifs énumérés dans le chapitre 1 sont actuellement accomplis par les centres de référence de cardiologie prénatale dans le cadre de département de périnatalogie.

AUTRES APPLICATIONS

- L'investigation cardiovasculaire fœtale dans des pathologies hémodynamiques obstétricales fonctionnelles, telles que les retards de croissance intra-utérins, l'atteinte myocardique du diabète, les grossesses gémellaires avec syndrome transfuseur-transfusé, les hernies diaphragmatiques;
- les troubles du rythme fœtaux traités par voie transplacentaire ou par le cordon fœtal ont constitué la première application de la thérapeutique fœtale cardiovasculaire [131].

PERSPECTIVES

- La chirurgie interventionnelle in utero: des tentatives sont réalisées pour les sténoses aortiques orificielles. Elles demeurent à un stade non applicable à la clinique en l'état actuel;
- L'investigation cardiovasculaire fœtale s'étend du diagnostic des cardiopathies congénitales aux anomalies fonctionnelles (pathologie des shunts). Du fait de la spécificité de la circulation fœtale, l'investigation des cardiopathies congénitales doit comporter l'ensemble de l'exploration de la circulation du fœtus.

RÉFÉRENCES

- [1] URSELL PC, BYRNE JM, FEARS TR, STROBONO BA, GERSONY WM. Growth of the great vessels in the normal human fetus and in the fetus with cardiac effects. *Circulation* 1991, 84: 2028-33
- [2] DE VORE GR. The prenatal diagnosis of congenital heart disease: a practical approach for the fetal sonographer. *J Clin Ultrasound* 1985, 13: 229-245
- [3] ALLAN LD, CRAWFORD DC, ANDERSON RH, TYNAN M1. Spectrum of congenital heart disease detected echocardiographically in prenatal life. *Br Heart J* 1985, 54: 523-526
- [4] TAN J, SILVERMAN NH, HOFFMAN JIE, VILLEGAS M, SCHMIDT KG: Cardiac dimensions determined by cross sectional echocardiography in the normal human fetus from 18 weeks to term. *Am J Cardiol* 1992, 70: 1460-7

- [5] KLEINMAN CS, HOBBS JC, JAFFE CC, LYNCH DC, TALNER NS. Echocardiographic studies of the human fetus: prenatal diagnosis of congenital heart disease and cardiac dysrhythmias. *Pediatrics* 1980, 65: 1059-1067
- [6] SHARLAND GK, LOCHART SM, CHITA SK, ALLAN LD. Factors influencing the outcome of congenital heart disease detected prenatally. *Arch Dis Child* 1991, 66: 284-287
- [7] SMYTH JF, COPEL JA, KLEINMAN CS. Outcome of prenatally detected cardiac malformations. *Am J Cardiol* 1992, 69: 1471-1474
- [8] HORNBERGER LK, SAHN D, KLEINMAN CS, COPEL J, SILVERMAN N. Antenatal diagnosis of coarctation of the aorta: a multicenter experience. *J Am Coll Cardiol* 1994, 23: 417-423
- [9] COPEL JA, PILU G, KLEINMAN CS. Congenital heart disease and extracardiac anomalies: association and indications for fetal echocardiography. *Am J Obstet Gynecol* 1986, 154: 118-132
- [10] COPEL JA, CULLEN M., GREEN et coll. The frequency of aneuploidy in prenatally diagnosed congenital heart disease: an indication for fetal karyotyping. *Am J Obstet Gynecol* 1988, 158: 409-413
- [11] GARDEN AS, WEINDLING AM., GRIFFITHS RD, MARTIN PA. Fastscan magnetic resonance imaging of fetal anomalies. *Brit J Obstet Gynaecol* 1991, 98: 1217-1222
- [12] SAHN DJ. Resolution and display requirements for ultrasound doppler/evaluation of the heart in children, infants, and the unborn human fetus. *J Am Coll Cardiol* 1985, 5: 12S
- [13] AZANCOT-BENISTY A, JACQZ-AIGRAIN E, GUIRGUIS M, OURY JF, BLOT P. Clinical and pharmacologic study of fetal supraventricular tachycardias. *J Pediatr* 1992, 121: 608-613

8

Cardiopathies congénitales

Place des techniques non invasives par rapport au cathétérisme

- Actuellement un nombre important de cardiopathies congénitales, à l'exclusion des anomalies coronaires, sont diagnostiquées sans l'aide du cathétérisme cardiaque (1-2).
- Le cathétérisme cardiaque diagnostique est utilisé pour compléter les données de l'écho-Doppler ou de l'IRM (1-2).
- Avant l'intervention chirurgicale, le cathétérisme cardiaque n'est plus obligatoire comme le montre une étude récente (3) portant sur 465 cardiopathies congénitales opérées: 40,6 % des interventions n'ont pas été précédées de cathétérisme. Le recours au cathétérisme est plus fréquent dans les chirurgies à cœur ouvert (76 %) que dans celles à cœur fermé (26,7 %)
- La place du cathétérisme diagnostique doit devenir de plus en plus limitée compte tenu de l'amélioration de la qualité de l'imagerie non invasive (1-2) La place du cathétérisme interventionnel est amenée à se développer

Caractéristiques générales de l'écho-Doppler et de l'IRM incluant performance et limites

ÉCHO-DOPPLER

Performance

- Étude morphologique bi-plan particulièrement performante pour l'étude des connections intra-cardiaques (appareil valvulaire et sous-valvulaire);
- Étude de la fonction ventricule gauche (VG) en mode transmission;
- Étude des pressions grâce au couplage avec le Doppler pulsé ou continu;
- Évaluation des shunts avec le Doppler couleur;
- Méthode répétitive, peu coûteuse, réalisable en urgence, quel que soit l'âge du patient.

Limites

Technique opérateur-dépendant

IRM

Performance

- étude morphologique multi-plans reproductible excellente;
- étude de la fonction valvulaire et ventriculaire bonne;
- étude des shunts: moyenne (évaluation, recherche);
- étude des pressions: mauvaise (recherche).

Limites

- immobilité nécessaire en cours d'acquisition pour la bonne qualité des images. Le développement des séquences ultrarapides (temps réel) doit remédier à cette limite;
- durée de l'examen: 20 à 30 minutes pour l'acquisition, et 20 à 30 minutes pour le traitement et l'interprétation (la réduction de moitié de chacune de ces phases est prévisible);
- utilisation en urgence de l'appareil peu réalisable (système multi-utilisateurs non disponible la nuit et les jours fériés);
- coût 8 à 10 fois supérieur à l'échographie pour l'achat de l'appareil et le prix de l'examen;
- diffusion des appareils rapport de 1 à 20 entre IRM et échographie (?)

Classification des cardiopathies congénitales adoptée pour l'évaluation des différentes techniques d'imagerie

- Les communications anormales intracardiaques et le canal artériel (CIA, communication interauriculaire; CIV, communication interventriculaire; canal AV, auriculoventriculaire; canal artériel)
- Les obstacles à l'éjection du VD et du VG (ventricule droit et gauche) (sténose pulmonaire et aortique, sténose intraventriculaire droite et gauche)
- Les malformations des connections vasculaires du cœur (coarctation et anomalies des arcs aortiques, RVPA, retour veineux systémique anormal, sténose des branches pulmonaires)
- Les malformations conotruncales et discordances ventriculo-artérielles (tétralogie de Fallot, tronc artériel commun, VDDI, transposition des gros vaisseaux)
- Les cardiopathies complexes (anomalies du situs, association des diverses cardiopathies précédentes, discordance auriculo-ventriculaire et ventricule unique, atrésie tricuspide) Les anomalies des artères coronaires

Évaluation de l'IRM comparée à l'échographie et stratégie d'imagerie dans chacune des diverses catégories de la classification

COMMUNICATIONS ANORMALES INTRACARDIAQUES ET CANAL ARTERIEL

- L'IRM: évaluation morphologique excellente, par contre l'évaluation du shunt effectuée en recherche est encore approximative et l'évaluation des pressions pulmonaires n'est pas disponible.
- L'écho-Doppler: performance excellente, étude morphologique, évaluation des shunts et calcul des pressions pulmonaires.
- Conclusion: pour les communications anormales où le volume du shunt et l'étude des pressions est fondamentale dans la décision thérapeutique, la stratégie diagnostique comporte: (1) écho-Doppler, (2) cathétérisme, (3) et surtout l'IRM.

OBSTACLES À L'ÉJECTION DU VENTRICULE DROIT ET DU VENTRICULE GAUCHE

- L'IRM: visualise mal la morphologie et le jeu des valves fines, mesure avec difficultés l'importance des gradients car il y a nécessité d'être dans le plan du jet pour une évaluation correcte qui est encore du domaine de la recherche Intérêt majeur par contre dans les sténoses sus-valvulaires aortiques ou pulmonaires permettant une analyse morphologique d'excellente qualité.
- L'écho-Doppler: étude morphologique, calcul des gradients, contrôle post-interventionnel dans les sténoses valvulaires.
- Conclusion: Stratégie diagnostique avec (1) écho-Doppler, (2) cathétérisme, (3) IRM.

MALFORMATIONS DES CONNEXIONS VASCULAIRES DU CŒUR

- L'IRM: l'évaluation anatomique des anomalies est primordiale et nécessite une exploration thoracique complète multiplane. Dans ce domaine, l'IRM est particulièrement performante notamment pour l'aorte, l'artère pulmonaire et les veines pulmonaires. La coarctation de l'aorte est l'une des seules malformations de cette catégorie nécessitant la connaissance d'une donnée fonctionnelle. Cependant l'appréciation est assurée aisément car il s'agit d'un conduit en général droit. L'évaluation postopératoire des corrections réalisées est bien assurée par l'IRM.
- L'écho-Doppler: limité dans l'évaluation des vaisseaux intra-thoraciques.
- Conclusion: la stratégie diagnostique est la suivante: (1) IRM, (2) cathétérisme, (3) et surtout l'écho-Doppler.

MALFORMATIONS CONOTRONCALES ET DISCORDANCES VENTRICULO-ARTÉRIELLES

- L'IRM: permet une appréciation morphologique de qualité plus précise que le cathétérisme et l'écho-Doppler car l'étude est tridimensionnelle. L'IRM permet une excellente évaluation postopératoire. Limitation de l'IRM pour l'étude des lésions valvulaires, des shunts et des pressions.

- Écho-Doppler performance excellente avec limite pour évaluation des branches intra-pulmonaires, des anomalies coronaires et des CIV multiples.
- Cathétérisme: pressions, évaluation des shunts multiples, des branches artérielles intrapulmonaires, des CIV multiples, des anomalies coronaires.
- Conclusion: la stratégie diagnostique comporte (1) écho-Doppler, (2) cathétérisme, (3) IRM.

CARDIOPATHIES COMPLEXES

Aucune technique ne permet en général une évaluation satisfaisante, qu'elle soit invasive ou non Chacune d'elle complète les autres [4]. En pratique, l'évaluation correcte et complète des cardiopathies nécessite l'association des trois techniques: écho-Doppler, IRM et cathétérisme [1]

ANOMALES DES ARTÈRES CORONAIRES

- IRM la détermination de l'origine des artères coronaires est possible en IRM, Par contre, les trajets anormaux ne peuvent être précisés en dehors des gros troncs situés dans les sillons interventriculaires ou interauriculo-ventriculaires.
- L'écho-Doppler visualise l'origine des artères coronaires.
- Conclusion l'angiocardiographie en cours de cathétérisme est à quelques exceptions près la seule technique actuellement fiable pour évaluer ces anomalies. La stratégie diagnostique comporte (1) le cathétérisme.

Dépistage anté-natal des cardiopathies congénitales

- l'IRM n'est pas une technique adaptée pour cet examen de dépistage compte tenu des caractéristiques générales précédemment exposées. Elle a une place anecdotique;
- l'écho-Doppler (ce point a déjà été traité dans le rapport précédent, chapitre 7 p.241).

Surveillance postopératoire des cardiopathies congénitales

- IRM examen facile à réaliser, non opérateur-dépendant, parfaitement reproductible pour suivre l'évolution d'une cardiopathie opérée.

Conclusion

L'écho-Doppler garde une place prépondérante dans l'évaluation des cardiopathies congénitales compte tenu de sa performance globale (anatomie, fonction, shunt, pression), de sa diffusion, de sa facilité de mise en œuvre, et de son coût modique.

- L'IRM actuellement sous-utilisée devrait conforter sa position, aux dépens du cathétérisme, grâce à une amélioration de ses performances techniques: acquisition de séquences en temps réel, imagerie de phase, angiographie par résonance magnétique-tridimensionnelle (ARM-3D).
- La place du cathétérisme diagnostique devrait se réduire à l'étude des anomalies coronaires et des cardiopathies congénitales complexes. Par contre, le cathétérisme interventionnel est amené à se développer et pourrait atteindre 30 % de l'ensemble des cathétérismes réalisés avec un équipement radiologique monoplan.

RÉFÉRENCES

- [1] CROCHET D et coll. Évaluation comparée de l'IRM, de l'échocardiographie et du cathétérisme pour le diagnostic des cardiopathies congénitales. Arch Mal Cœur 1990, 83: 681-6
- [2] HIRSCH R et coll Diagnosis in adolescents and adulte with congénital heart disease. Circulation 1994, 90: 2937 2951
- [3] DAVIS JT et coll. Use of cardiac catheterization in pediatric cardiac surgical décisions. Thorac Cardiovasc Surgeon 1994, 42: 148-151
- [4] KERSTING-SOMMERHOFF BA et coll. Evaluation of complex congénital ventricular anomalies with magnetic resonance imaging. Am Heart J 1990, 120: 133

9

Etude du péricarde

Classification

- Les péricardites aiguës liquidiennes ont une fréquence de 2 à 6 % dans les séries autopsiques. Par contre, elles sont responsables d'un millième des hospitalisations ce qui laisse penser qu'un grand nombre de ces épanchements liquidiens peuvent être asymptomatiques.
- Les péricardites chroniques constrictives calcifiées rares (tuberculose, post-chirurgie).

Performance des différentes techniques d'examen

	IRM	Scanner	Échographie
Épanchement	+++	++	+++
Tumeur	+++	+++	+
Localisation	+++	++	+
Épaississement	++	+++	+
Calcifications	0	+++	+
Constriction	++	0	++

+++ : excellente ; ++ : bonne ; + : médiocre ; 0 : mauvaise

Apport spécifique de l'IRM ou du scanner

- Reconnaissance des calcifications péricardiques par le scanner [1]
- Précision dans la localisation de l'épaississement péricardique ou les épanchements cloisonnés par l'IRM et le scanner [2, 4].
- Différenciation des myocardiopathies restrictives et reconnaissance de l'atrophie myocardique par l'IRM [2, 3].

Stratégie diagnostique

PÉRICARDITE AIGUË LIQUIDIENNE

L'échographie en raison de la disponibilité de l'appareil et l'IRM en deuxième intention s'il existe un épanchement cloisonné en quantité limitée ou une localisation apicale.

PÉRICARDITE CONSTRICTIVE

C'est un diagnostic difficile où l'échographie est pratiquée en examen de débrouillage mais se révèle insuffisant pour le bilan pré-opératoire. Le cathétérisme garde sa place pour faire le diagnostic de constriction. Le scanner associé ou non à l'IRM sont déterminants pour localiser les lésions et renseigner le chirurgien sur la difficulté du geste opératoire.

Conclusion

L'échographie est plus souvent utilisée que l'IRM et le scanner pour l'étude du péricarde compte tenu de la fréquence plus grande des épanchements liquidiens et de leur recherche systématique après chirurgie cardiaque.

RÉFÉRENCES

- 1 MULVALGH et coll Usefulness of nuclear magnetic resonance imaging for évaluation of pericardial effusions, and comparison with two dimensional echocardiography. *Am J Cardiol* 1989, **64**: 1002-9
- 2 REINMULLER R et coll, CT and MR évaluation of pericardial constriction a new diagnostic and therapeutic concept. *J Thorac Imaging* 1993, **8**: 108-121
- 3 MASUI et coll. Constrictive pericarditis and restrictive cardiomyopathy: évaluation with MR imaging. *Radiology* 1992, **182**: 369-373
- 4 AMBROSI P et coll. Intérêt de l'imagerie par résonance magnétique dans deux cas de constriction annulaire des ventricules. *Arch Mal Cœur* 1991, **84**: 243-7
- 5 HAMMERSMITH SM et coll. Cardiac calcifications: difficult MRI diagnosis. *Magn Res Imaging* 1991, **9**: 195-200

10

Masses cardiaques: tumeurs et thrombus

Données épidémiologiques - Fréquence

Les tumeurs primitives constituent moins de 0,5 % des cardiopathies rencontrées dans les séries autopsiques. Les tumeurs secondaires sont 20 à 40 fois plus fréquentes que les tumeurs primitives.

La rareté de cette pathologie limite les séries utilisables et explique la difficulté à trouver des publications comparant les diverses méthodes diagnostiques.

Performance des différentes techniques d'examen

	ETT*	ETO*	IRM	Scanner
Topographie auriculaire	++	+++	++	+++
Topographie ventriculaire	++	++	+++	+++
Péricarde	+	+	+++	+++
Extension	0	+	+++	+++
Nature	+	+	++	++
Disponibilité appareil	+++	+++	+	+++
Urgence	+++	+++	0	++

ETT : Echo-Doppler trans-thoracique ; ETO : écho-Doppler trans-œsophagienne ; +++ : excellente ; ++ : bonne ; + : médiocre ; 0 : mauvaise

Apport spécifique de l'IRM

- L'hypersignal donné par les masses lipomateuses (en scanner la graisse donne une densité spécifique < 0).
- L'imagerie T2 pour différencier les thrombi, des tumeurs.

- Le gadolinium pour les tumeurs enchâssées dans le myocarde permettant de faire la différence avec les myocardiopathies hypertrophiques en accentuant le contraste entre tumeur et myocarde normal environnant

Stratégie diagnostique

- Les tumeurs cardiaques primitives, en général, donne des symptômes cardiaques qui entraînent ETT et ETO à compléter par IRM en cas de difficulté diagnostique.
- Les tumeurs cardiaques secondaires sont le plus souvent découvertes lors du bilan d'extension d'une tumeur primitive par scanner ou IRM. Le cancer primitif est le plus fréquemment de localisation bronchique, sein, mélanome ou lymphome. Un complément d'investigation, si nécessaire, pourra être effectué par échographie dans les rares indications opératoires car une tumeur métastatique correspond en général à un cancer évolué

Conclusion

Le scanner et l'IRM sont plus souvent utilisés que l'échographie pour faire le diagnostic des tumeurs cardiaques compte tenu de la fréquence nettement plus élevée des tumeurs secondaires par rapport aux tumeurs primitives.

RÉFÉRENCES

- 1 SUZUKI M et coll. Accurate diagnosis of metastatic cardiac leiomyosarcoma with infundibular stenosis and cardiac tamponade by transesophageal echocardiography and Gd-DTPA magnetic resonance imaging Report of a case. *Jpn Circ J* 1994, **58**: 222-6
- 2 FUNARI M et coll. Cardiac tumors: assessment with Gd-DTPA enhanced MR imaging. *J Comput Assist Tomogr* 1991, **15**: 953-8
- 3 MENEGUS MA et coll Magnetic resonance imaging of suspected atrial tumors. *Am Heart J* 1992, **123**: 1260-8
- 4 MUGE A et coll. Diagnosis of noninfective cardiac mass lesions by two-dimensional echocardiography. Comparaison of the transthoracic and transesophageal approaches. *Circulation* 1991, **83**: 70-8
- 5 FREEDBERG RS et coll The contribution of magnetic resonance imaging to the evaluation of intracardiac tumors diagnosed by echocardiography. *Circulation* 1988, **77**: 95-103
- 6 BARAKOS JA et coll MR Imaging of secondary cardiac and paracardiac lesions. *Am J Roentgenol* 1989, **153**: 47-50

Apport des méthodes isotopiques pour l'évaluation de la viabilité myocardique

Il est désormais établi que les troubles permanents de la cinétique ventriculaire d'origine ischémique ne représentent pas un phénomène constamment irréversible et qu'une amélioration de la contractilité peut s'observer dans certains cas, après revascularisation [1-6]. La détermination de la viabilité myocardique, pour les patients coronariens présentant des anomalies de la contractilité ventriculaire gauche régionale ou globale, est un élément déterminant pour prendre la décision d'une revascularisation chirurgicale ou percutante. On connaît également l'importance d'un tel gain pour améliorer le pronostic vital [7-9].

Dans le cadre de la pathologie coronarienne responsable de dysfonction ventriculaire, deux situations correspondent à la persistance d'une viabilité myocardique: la sidération et l'hibernation.

• Sidération myocardique

Elle survient dans les suites d'un épisode ischémique aigu on constate alors une altération de la fonction mécanique systolique et diastolique avec diminution intracellulaire des composés à haute énergie alors que le débit coronarien est redevenu normal. L'évolution se fait spontanément vers la récupération de la contractilité dans un délai extrêmement variable (quelques heures à plusieurs semaines) [10].

• Hibernation myocardique

Il s'agit d'une anomalie permanente de contractilité ventriculaire gauche au repos, liée à une ischémie chronique, sévère et non douloureuse. Le mécanisme de ce découplage mécanique n'est pas clairement établi. Il semble que ce soit une réponse adaptative du myocyte au manque d'oxygène et de substrats disponibles qui réduit et modifie son métabolisme cellulaire aux fonctions essentielles à sa survie, telles que le- maintien des gradients transmembranaires, mais sans pouvoir produire d'énergie mécanique [11-13]. La revascularisation d'un tel myocarde permet une récupération fonctionnelle.

En fait, dans les suites d'un infarctus myocardique, la situation est souvent plus complexe. Au sein de la zone hypokinétique, peuvent coexister du myocarde sidéré, du myocarde hibernant et de la fibrose cicatricielle.

il existe deux types de méthodes scintigraphiques permettant de déterminer la viabilité myocardique

- l'imagerie monophotonique (SPECT) Il s'agit de la technique utilisée dans les services de médecine nucléaire classique. Les images sont obtenues après injection d'un isotope émetteur de photons de type rayonnement gamma dont la répartition dans l'organisme est mesurée par une caméra composée d'un ensemble de détecteurs tournant autour du patient;
- l'imagerie biphotonique, ou tomographie en émission de positons (TEP). C'est une technique plus lourde et moins répandue, utilisant des isotopes émetteurs de positons (rayonnement bêta +) qui s'annihilent après un parcours très bref dans la matière en émettant deux photons à 180° l'un de l'autre. Ces photons sont alors détectés par plusieurs couronnes de détecteurs spécifiques.

Imagerie nucléaire monophotonique (SPECT)

CONSIDÉRATIONS PRATIQUES

Les avantages sont une grande disponibilité si l'on tient compte du nombre de centres ouverts dans le privé comme dans le public (200 centres environ dont un quart privés). Compte tenu de ces données, le délai moyen d'attente d'un examen ne devrait pas excéder 1 semaine, sauf dysfonction locale.

Son coût est relativement modéré $(150 + 75) * (Zn + PRA) = 3116 F$.

C'est une technique reproductible, dépendant relativement peu de l'observateur, utilisable chez tous les patients.

Une très large expérience internationale a déjà validé son utilisation.

INCONVÉNIENTS

C'est une technique semi-quantitative. Les limites physiques de la détection monophotonique ne prenant pas encore en compte des effets défavorables de la diffusion et de l'atténuation du rayonnement.

Le nombre des traceurs disponibles est faible. Un certain nombre de marqueurs radioactifs sont actuellement disponibles.

THALLIUM (^{201}Tl)

Les propriétés biologiques du cation thallium proviennent de son analogie structurale avec le potassium. La fixation du traceur au niveau du cœur est fonction du flux coronarien et son entrée dans la cellule myocardique dépend du gradient ionique transmembranaire lié au fonctionnement de la pompe Na/K (ATPase dépendante). Ces propriétés font du ^{201}Tl un marqueur à la fois de la perfusion

et du métabolisme myocardique donc un agent susceptible de donner tous les renseignements nécessaires au diagnostic de viabilité [3].

Plusieurs protocoles ont été proposés pour le diagnostic de viabilité:

Effort redistribution (3-4 heures)

On se fonde essentiellement sur la détection d'une ischémie résiduelle à l'effort [14] qui se traduit par une hypofixation sur les images obtenues immédiatement après l'effort et qui se corrige sur les images obtenues au repos 3 à 4 heures plus tard. Ce test est hautement spécifique mais manque de sensibilité: on a pu en effet montrer qu'environ la moitié des segments myocardiques jugés non viables par cette technique amélioreraient leur contractilité après revascularisation [15, 16]. Ce phénomène semble en partie lié au fait que la redistribution est un mécanisme dont on a probablement sous-estimé la lenteur, particulièrement dans les territoires où la réduction de la perfusion est la plus forte.

Le deuxième critère diagnostique important est la profondeur de l'hypofixation. Ainsi une hypofixation comportant une réduction de l'activité dont la valeur est égale ou supérieure à 50 % de celle de la région myocardique de référence, où la fixation est la plus forte, rend nettement moins probable la présence de myocarde viable. A l'inverse une hypofixation peu profonde, inférieure à 20 %, signe la présence de myocarde viable. Pour les valeurs intermédiaires, entre 50 et 20 %, la persistance d'une viabilité reste probable mais le diagnostic de viabilité pourra être assuré grâce à la mise en évidence d'une redistribution du traceur entre les différentes acquisitions.

Redistribution tardive (8-24 heures)

Une acquisition tardive, entre 8 et 24 heures après l'effort, permet d'améliorer la sensibilité de l'examen sans en diminuer la spécificité; 20 % des territoires jugés non viables initialement fixent le traceur sur les images tardives [19-20].

Réinjection à la quatrième heure

Il a été montré que l'on obtenait des performances diagnostiques identiques ou même supérieures en remplaçant l'acquisition tardive par une réinjection de la moitié de la dose initiale de ²⁰¹Tl juste après l'acquisition de la troisième heure. Deux études [21, 22], regroupant 43 patients, trouvent des valeurs prédictives positive et négative, pour un tel protocole, de 80-87 % et 82-100 % en ce qui concerne la récupération contractile régionale après revascularisation [23].

Repos-redistribution (3 4e heure)

Dans le cadre du diagnostic de viabilité myocardique, certains ont tenté de faire l'économie de l'acquisition d'effort. On injecte le thallium au repos et la « redistribution » est étudiée trois heures après. En fait, plusieurs études ont montré la baisse des performances diagnostiques d'un tel protocole [24, 25].

En pratique l'attitude la plus efficace semble être de réaliser une acquisition d'effort, suivie, 3 à 4 heures plus tard, d'une acquisition de repos. Une réinjection sera réalisée si le doute persiste après visualisation des deux premières images. Le protocole repos-redistribution doit être réservé aux patients qui ne peuvent produire un effort suffisant sans danger.

MARQUEURS TECHNÉTIÉS

Le technetium ^{99m}Tc présente des caractéristiques physiques plus adaptées à l'imagerie nucléaire que le thallium une demi-vie plus courte, un spectre d'émission photonique favorable et une plus grande disponibilité dans les services de médecine nucléaire car il est fourni à partir d'un générateur. Un certain nombre de traceurs permettant d'évaluer la perfusion ont donc été développés avec ce marqueur (^{99m}Tc sestamibi, ^{99m}Tc tetrofosmine, ^{99m}Tc teboroxime ..). La pénétration intra-cellulaire du sestamibi, cation très liposoluble, est essentiellement passive, suivant le gradient ionique transmembranaire. Sa fixation est stable et il n'y a pas de redistribution vers le milieu extracellulaire. Son affinité pour le cytosol (en particulier le milieu intra-mitochondrial) étant importante, la fixation myocardique dépend principalement du flux coronarien; il s'agit donc d'un marqueur de perfusion mais non de métabolisme. Les caractéristiques physiques de ce radioélément permettent d'effectuer une étude de la contractilité segmentaire. En utilisant une méthode d'acquisition séquentielle, synchronisée à l'électrocardiogramme, on peut reconstituer un cycle cardiaque moyenné décomposé en 16 images. On accède ainsi à un paramètre supplémentaire la contractilité régionale.

Certaines études expérimentales ont suggéré que le degré de fixation du sestamibi au repos pourrait constituer un index de viabilité, cependant les premiers résultats cliniques présentés suggèrent fortement une très nette infériorité de ce traceur pour l'évaluation de la viabilité par rapport au thallium [26, 29].

ACIDES GRAS MARQUÉS A L'IODE (IHA ET IPPA)

Dans les conditions basales, le myocarde normal utilise pour sa production énergétique essentiellement les acides gras libres (environ 60 % de la production énergétique), les autres 40 % proviennent à la fois des lactates et des glucides. Dans les conditions anaérobies le métabolisme glucidique augmente jusqu'à devenir la principale source énergétique. On ne dispose pas encore d'un analogue du glucose marqué par un radioélément émetteur gamma. En revanche, le marquage des acides gras à l'iode a déjà été réalisé [30].

L'acide iodo hexadécanoïque (IHA) a un comportement métabolique identique à celui de l'acide palmitique. Dans la cellule myocardique l'IHA subit rapidement la bêta oxydation. L'activité myocardique variant trop rapidement, les études tomographiques ne sont pas possibles avec les gamma-caméras actuelles. L'adjonction à la molécule d'un radical méthyl ralentit le processus normal de bêta-oxydation. L'acide iodophenyl methyl pentadécanoïque (IPPA) a été le plus étudié. Si la molécule est captée comme un acide gras non méthylé, elle est

métabolisée beaucoup plus lentement, en particulier dans les zones ischémiques, ce qui permet une caractérisation de ces tissus.

Une étude a comparé la fixation de l'IPPA à l'évolution de la contractilité segmentaire après un geste de revascularisation [30]. La valeur de la clairance myocardique du traceur, déterminée sur une série d'images planaires, était corrélée avec les données histologiques obtenues par biopsie per-opératoire. Plus intéressant encore, la clairance de l'IPPA semblait contenir des informations prédictives de l'évolution de la fonction contractile après revascularisation, une valeur basse étant prédictive de l'absence de récupération fonctionnelle, et inversement une valeur haute étant prédictive d'une récupération après revascularisation. Toutefois, ces données préliminaires méritent confirmation.

Tomographie par émission de positons

PRINCIPES

Radioéléments émetteurs de positons

La concentration tissulaire d'une molécule peut être mesurée en TEP (Tomographie par émission de positons) en injectant une très faible quantité (dose traceuse) de cette molécule marquée par un isotope radioactif. L'isotope émet un signal (rayonnement gamma) qui peut être détecté de façon externe. Le radioélément utilisé ne doit pas modifier les propriétés chimiques de la molécule que l'on veut étudier, et donc au mieux on utilise un isotope d'un des atomes constituant celle-ci, c'est-à-dire carbone, hydrogène (ou des substituants type fluor ou brome), azote ou oxygène pour les molécules biologiques. L'existence d'isotopes émetteurs de positons (notés bêta +) parmi ces atomes de la chimie organique a permis le développement de la TEP.

Synthèse de molécules marquées par des émetteurs bêta +

Les isotopes produits dans des cyclotrons ou générateurs sont obtenus sous des formes chimiques relativement simples telles que $^{11}\text{CO}_2$, ou $^{13}\text{NH}_3$. Avant leur injection au sujet, ils doivent donc être chimiquement incorporés au médicament ou à la molécule dont on veut suivre le devenir dans le myocarde. En raison de la courte période, cette synthèse radiochimique doit être rapide et sélective, la molécule désirée devant être isolée, purifiée, rendue stérile et apyrogène avant injection au sujet. De nombreuses molécules sont disponibles pour étudier en cardiologie par TEP des processus physiologiques très divers: à côté des molécules permettant des explorations régionales de la perfusion et des grandes voies métaboliques, des ligands spécifiques de certains sites récepteurs ont été développés, permettant de réaliser de véritables dosages des récepteurs in vivo.

Détection des émissions de positons

Après injection au sujet, les molécules vont être délivrées aux tissus par le système vasculaire, diffuser dans ceux-ci et subir les réactions biochimiques du

processus étudié. Un positon est arrêté très rapidement dans les tissus où il se dématérialise par combinaison à un électron du milieu en produisant une paire de photons de 511 keV qui partent à 180° l'un de l'autre. Ceux-ci, très énergétiques donc relativement peu atténués par les tissus, peuvent être détectés par voie externe.

La technologie de la tomographie d'émission de positons est fondée sur la détection en coïncidence des paires de photons antiparallèles de 511 keV d'énergie. Cette détection est réalisée à l'aide de cristaux de scintillation couplés électroniquement de façon à ne prendre en compte que les photons arrivant simultanément sur deux détecteurs opposés.

Reconstruction des images

La présence de tissu entre le lieu d'annihilation du positon et les détecteurs entraîne une diffusion et une atténuation du rayonnement. Contrairement à l'imagerie SPECT, la technologie PET permet une correction de ces deux phénomènes: une première image est réalisée grâce à une source radioactive tournant autour du patient (comme une scanographie X), cette image dite « de transmission » permet un calcul du coefficient d'atténuation en chaque point du volume étudié. Ces facteurs de correction vont être utilisés au moment de la reconstruction de l'image, permettant une quantification absolue de l'activité radioactive.

[¹⁸F] FLUORODÉOXYGLUCOSE (FDG)

Dans les conditions d'ischémie, le métabolisme énergétique s'oriente vers la glycolyse anaérobie [32, 33]. La persistance d'une activité glycolytique au sein d'une région myocardique ischémique constitue donc un témoin de la viabilité cellulaire. Le FDG est un analogue du glucose qui est transporté activement à travers la membrane cellulaire puis phosphorylé mais n'est pas ou peu métabolisé ni stocké sous forme de glycogène [34]. Son accumulation myocardique est proportionnelle à la consommation de glucose.

La perfusion myocardique peut être mesurée à l'aide d'eau marquée à l'oxygène 15 [$H_2^{15}O$] ou avec de l'ammoniac marqué à l'azote 13 [$^{13}NH_3$]. Une augmentation ou le maintien d'une fixation du FDG au sein d'une région hypoperfusée (*blood/flow mismatch*) est un témoin fiable de la viabilité de cette région. Tillisch et Tamaki ont évalué en pré-opératoire par TEP chacun un groupe de patients ischémiques avec dysfonction ventriculaire gauche qui ont bénéficié d'une revascularisation chirurgicale (17 et 22 patients) [35, 36]. La valeur prédictive positive de cet examen en ce qui concerne l'amélioration de la contractilité post revascularisation était de 78 et 85 %. La valeur prédictive négative était de 92 et 78 % (tableau 1).

Actuellement, avec les progrès méthodologiques on obtient pour cette technique une sensibilité et une spécificité proches de 90 %.

Tableau 1: Valeurs prédictives des études flux/métabolisme ($H_2^{18}O/^{18}F$ FDG) en imagerie par émission de positons pour la détection de myocarde viable. (Le myocarde est jugé viable à posteriori si une amélioration de la contractilité myocardique régionale survient après revascularisation.)

Auteur - Année	Nombre de patients (segments)	Valeurs prédictives	
		Positive	Négative
Tillish - 1986	17 (67)	34/41 (85 %)	24/26 (92 %)
Tamaki - 1989	22 (46)	18/23 (78 %)	18/23 (78 %)
Tamaki - 1991	11 (56)	40/50 (80 %)	6/6 (100 %)
Lucignani - 1992	14 (54)	37/39 (95 %)	12/15 (80 %)
Carrel - 1992	23 (23)	16/19 (84 %)	3/4 (75 %)
Gropler - 1992	16 (53)	19/24 (79 %)	24/29 (83 %)
Gropler - 1993	34 (57)	21/29 (72 %)	23/28 (82 %)
Total	135 (356)	186/225 (83 %)	110/131 (84 %)

11 C-ACETATE

Incorporé dans la cellule, le ^{14}C -acétate est transformé en acétyl coenzyme-A puis oxydé dans la mitochondrie avant d'être éliminé sous forme de $^{14}CO_2$ et d' H_2O . La clairance du ^{14}C -acétate, déterminée par une séquence d'images dynamique, est un reflet précis du métabolisme oxydatif cellulaire [37]. D'après Gropler et coll., la mise en évidence d'un métabolisme oxydatif préservé au sein d'un tissu myocardique menacé aurait une bonne valeur prédictive de récupération contractile après revascularisation [38].

ACIDES GRAS MARQUÉS AU ^{14}C

Des études ont montré que la fixation du Palmitate marqué au carbone-14 après un épisode d'ischémie témoignait d'une viabilité résiduelle [39,40]. Comme nous l'avons vu à propos de l'iode- ^{123}I -IPPA, dans le tissu hibernant, une accumulation de certains acides gras et leur détection scintigraphique est possible du fait d'une extraction plasmatique accrue et d'une clairance diminuée [41].

RUBIDIUM 82 (^{82}Rb)

C'est un isotope émetteur de positons qui présente certaines analogies pharmacocinétiques avec le thallium. Sa capture et sa rétention au sein du myocarde dépendent du débit coronaire et de l'intégrité membranaire. L'avantage pratique majeur de ce traceur est qu'il est obtenu à partir d'un générateur, ce qui permet de l'utiliser sans avoir de cyclotron sur le site. La fixation du rubidium 82 est moins importante dans le tissu nécrotique et fibreux que dans le tissu viable. La cinétique de libération du traceur peut être utilisée comme indice de viabilité. Des résultats préliminaires montrent que l'information obtenue avec le rubidium 82 est similaire à celle du FDG [42], mais la valeur de ce traceur reste à définir.

MESURE DE L'INDEX DE PERFUSABILITÉ TISSULAIRE À L'EAU MARQUÉE (PTI)

Il s'agit d'une méthode reposant sur un traitement de l'image complexe. Cet index représente la fraction d'eau extravasculaire disponible pour les échanges transmembranaires, qui dépend du maintien des gradients transmembranaires ioniques. Une valeur seuil a pu être déterminée qui permettrait de différencier myocarde viable et fibrose cicatricielle. Cette méthode reste à un stade d'évaluation préliminaire [43].

Perspectives de la technologie TEP

La tomographie par émission de positons constitue un moyen d'approche privilégié pour l'évaluation de la perfusion et du métabolisme du myocarde ischémié. Son accès reste cependant très limité dans notre pays du fait de la complexité de sa mise en œuvre et du faible nombre de centres équipés de caméras TEP (Orsay, Caen, Lyon, et peut-être bientôt Toulouse).

Certaines possibilités pourraient être envisagées en ce qui concerne une utilisation plus clinique de la TEP. En effet, certains prototypes sont actuellement en cours d'expérimentation: il s'agit de caméras plus simples mais cependant précises, qui ne nécessitent pas un environnement différent de celui des services de médecine nucléaire. Les centres qui s'équiperont ainsi pourraient se faire livrer du fluorodéoxyglucose à partir d'un centre lourd ou par un constructeur, ce qui est déjà opérationnel dans de nombreux pays et en cours d'évaluation à Lyon et à Orsay. Pour l'étude du flux, l'utilisation de générateurs (rubidium par exemple) ou de mini-cyclotrons est possible. Ce dispositif pourrait donc dès maintenant fonctionner pour un coût global inférieur à celui d'une installation IRM par exemple.

Cependant, on peut espérer dans un très proche avenir que des transferts de la technologie TEP se feront vers la scintigraphie conventionnelle. Un travail récent [44] a montré la possibilité d'étudier simultanément le flux myocardique et le métabolisme glucidique avec une caméra conventionnelle (SPECT), en utilisant, comme traceur, du thallium et du FDG. La qualité des images était satisfaisante malgré l'utilisation d'un isotope émetteur de positons et les résultats préliminaires encourageants. Cependant deux caractéristiques physiques apparaissent défavorables: une médiocre résolution spatiale et une sensibilité de détection très faible, autour de 10 % par rapport à la TEP. D'autres voies sont explorées, en particulier la détection en coïncidence avec une caméra SPECT non collimatée. Les premiers résultats cliniques sont attendus.

Comparaison avec les techniques non isotopiques

ÉCHOCARDIOGRAPHIE

La stimulation bêta-adrénergique, réalisée par la perfusion de dobutamine à faible dose, permet de mettre en évidence une amélioration de la contractilité myocardique au sein du myocarde hibernant: c'est « la réserve contractile » [45].

Des études récentes [46,47] ont montré des performances proches de celles du thallium pour la prédiction de la récupération de la contractilité post-revascularisation. Il faut cependant noter que les patients peu échogènes ont été systématiquement exclus de ces travaux (tableau 2)

L'échographie trans-œsophagienne, si elle rend la procédure plus inconfortable, permet de contourner cet écueil et d'améliorer la qualité de l'image Baer et coll. trouvent alors, sur une série de 17 patients, une concordance diagnostique dans 90 % des cas avec l'imagerie en émission de positons [48,49]

L'échographie de contraste, réalisée par injection intra-coronaire d'une suspension de microbulles échogènes, est une approche différente de la viabilité myocardique Elle repose sur l'hypothèse que la mise en évidence d'une microvascularisation intacte implique la présence de myocarde viable [50, 52]. Cette technique est particulièrement lourde puisqu'elle nécessite la réalisation d'un cathétérisme cardiaque gauche

Tableau 2: Résultats comparés de l'échographie sous dobutamine et de la scintigraphie myocardique au thallium de repos dans le diagnostic de viabilité myocardique [47] (n= 17).

	Sensibilité	Spécificité	VPP*	VPN*
Echo-Dobutamine 5mcg/kg/mn	78 %	86 %	78 %	86 %
Echo-Dobutamine 10mcg/kg/mn	71 %	93 %	92 %	74 %
Thallium de repos	95 %	85 %	90 %	92 %

VPP: valeurs prédictives positives; VPN: valeurs prédictives négatives.

Avantages de l'échographie de stress

C'est une technique non invasive, ne nécessitant pas l'administration d'un isotope Son coût est relativement faible. Cette technique est facilement disponible. En théorie, elle fournit des informations réellement fonctionnelles, c'est-à-dire la capacité à la récupération

Inconvénients

Il est nécessaire d'interrompre les bêta bloquants ce qui n'est pas toujours sans risque C'est une technique qui est relativement dépendante de l'investigateur et qui peut être limitée par l'échogénicité du patient

IMAGERIE PAR RÉSONANCE MAGNÉTIQUE NUCLÉAIRE

Les méthodes d'acquisition rapide en IRM permettent de mesurer l'épaisseur des parois myocardiques et d'apprécier la réserve contractile sous dobutamine. Ses performances diagnostiques sont encore à évaluer mais une étude très récente met en évidence une bonne corrélation avec l'imagerie en émission de

positons [53] dans la détection de myocarde viable L'étude des temps de relaxation tissulaire semble pouvoir faire une distinction entre fibrose et myocarde viable [54, 55]. D'autres techniques de caractérisation tissulaire sont actuellement à l'étude, faisant appel à la spectrométrie ou à l'utilisation de produits de contraste paramagnétiques. Ces techniques sont encore loin d'être applicables en routine chez l'homme. De grands efforts de recherche et développement doivent être consentis dans cette direction car cette modalité d'imagerie permet potentiellement un double abord fonctionnel et structural/métabolique de la question de la viabilité.

Intérêt de la détermination de la viabilité myocardique

Le coût élevé de certaines de ces explorations comme la TEP implique que leur utilisation repose sur un bénéfice clinique important dans la prise en charge thérapeutique des patients Sur une étude rétrospective portant sur 83 patients, porteurs de cardiopathies ischémiques à fraction d'éjection basse, explorés en tomographie par émission de positons (¹⁸FDG) Eitzman et coll. [56] ont clairement démontré ce bénéfice. Il apparaît en effet que les individus présentant du myocarde viable et ischémique non revascularisé ont un taux de complications cardiaques de 50 % alors que ce taux chez les patients revascularisés est de 12 %. La tomographie par émission de positons apparaît donc comme une technique efficace de sélection pour la revascularisation coronaire chez les patients présentant une altération importante de la contractilité (tableau 3).

Tableau 3: Valeurs prédictives comparées des études SPECT et PET dans le diagnostic de viabilité myocardique.

Auteurs	n	VPP (%)*	VPN (%)*	Traceurs
Tillich et coll.	17	85	92	FDG/NH3
Gropler et coll.	32	73	78	FDG/H2O
Gropler et coll.	32	82	88	Acetate/H2O
Dilsizian et coll.	21	85	100	Tl-201 (réinjection)
Othani et coll.	24	71	85	Tl-201 (réinjection)
Kat et coll.	21	95	63	Tl-201 (Temps tardif)

*VPP: valeurs prédictives positives; VPN: valeurs prédictives négatives.

D'autre part, la scintigraphie au thallium permet une évaluation pronostique des patients en post-infarctus, en particulier, Gibson et coll. [57] ont comparé le thallium d'effort à l'ECG d'effort et à la coronarographie chez 140 patients, 15 jours après un infarctus du myocarde dans le cadre de la prédiction d'événements défavorables (décès, récurrence ou angor instable ou invalidant) La scintigraphie

au thallium visait à apprécier l'étendue de la nécrose et à mettre en évidence une ischémie résiduelle asymptomatique post-infarctus, c'est-à-dire du myocarde hibernant. Après un suivi de 15 mois en moyenne, le meilleur test pronostique s'est avéré être le thallium d'effort

Conclusion

La détection de tissu viable en post-infarctus, au sein d'une région myocardique hypocontractile, a des implications pronostiques et thérapeutiques importantes. Elle permet d'individualiser un sous-groupe de patients particulièrement à risque et d'orienter ces patients vers une revascularisation myocardique. L'enjeu est d'autant plus important que la fraction d'éjection est basse (< 30 %). En effet ces patients, à fort risque opératoire, tireront le meilleur bénéfice d'une revascularisation réalisée à bon escient.

Il apparaît que toutes ces techniques pochent par manque de sensibilité. C'est pourquoi, face à un résultat négatif, il ne faut pas hésiter à combiner les explorations.

Dans la très grande majorité des cas, la scintigraphie au thallium, avec réinjection ou image tardive, apporte une réponse fiable au clinicien [58]. L'échographie cardiaque sous dobutamine est appelée à prendre une place de plus en plus grande dans le domaine de la viabilité myocardique. Ces deux techniques sont relativement complémentaires dans la mesure où elles ne présentent pas les mêmes limitations (problème de disponibilité pour l'une, problème d'échogénicité pour l'autre).

La tomographie par émission de positons est la technique actuellement la plus fiable, mais son coût de fonctionnement et sa faible disponibilité font que cet examen doit être utilisé en dernière intention chez des patients à mauvaise fonction ventriculaire gauche, quand le doute subsiste après utilisation des techniques conventionnelles et, bien entendu, après s'être assuré que le patient est revascularisable

Il faut noter pour finir que l'étude de la viabilité posée chez les patients ischémiques avec atteinte de la fonction contractile, pour coûteuse qu'elle puisse apparaître, est en fait probablement la meilleure attitude en termes de qualité de soins et d'économie de santé: revasculariser systématiquement tous les patients techniquement revascularisables sur des arguments non démontrés n'est certainement pas une attitude valide.

RÉFÉRENCES

- [1] REES G, BRISTOW JD, KREMKAU EL, GREEN GS, HERR RH, GRISWOLD HE, STARR A. Influence of aortocoronary bypass surgery on left ventricular performance. *N Engl J Med* 1971, 284: 1116-1125
- [2] CHATTERJEE K, SWAN HJC, PARMLEY WW, SUSTAITA H, MARCUS HS, MATLOFF J. Influence of direct myocardial revascularization on left ventricular asynergy and function in patients with coronary heart disease. *Circulation* 1973, 47: 276-286
- [3] ROZANSKI A, BERNAN DS, GRAY R, LEVY R, RAYMOND M, MADDAHI J, PANTELO N, WAXMAN AD, SWAN HJC, MATLOFF J. Use of thallium-201 redistribution scintigraphy in the preoperative differentiation of reversible and nonreversible myocardial asynergy. *Circulation* 1981, 64: 936-944
- [4] BRUNDAGE BH, MASSIE BM, BOTVINICK EH. Improved regional ventricular function after successful surgical revascularization. *J Am Coll Cardiol* 1984, 3: 902-908
- [5] DILSIZIAN V, BONOW RO, CANNON RO, TRACY CM, VITALE DF, MCINTOSH CL, CLARK RE, BACHARACH SL, GREEN MV. The effect of coronary artery bypass grafting on left ventricular systolic function at rest: Evidence for preoperative subclinical myocardial ischemia. *Am J Cardiol* 1988, 61: 1248-1254
- [6] BONOW RO, DILSIZIAN V. Thallium-201 for assessing myocardial viability. *Semin Nucl Med* 1991, 21: 230-241
- [7] NESTOR RW, COHN LH, COLLINS JJ JR, WYNNE J, HOLMAN L, COHN PF. Inotropic contractile reserve: A useful predictor of increased 5-year survival and improved postoperative left ventricular function in patients with coronary artery disease and reduced ejection fraction. *Am J Cardiol* 1982, 50: 39-44
- [8] ALDERMAN EL, FISHER LD, LITWIN P, KAISER GC, MYERS WO, MAYNARD C, LEVINE F, SCHLOSS M. Results of coronary artery surgery in patients with poor left ventricular function (CASS). *Circulation* 1983, 68: 785-795
- [9] PIGOTT JD, KOUCHOUKOS NT, OBERMAN A, CUTTER GR. Late results of surgical and medical therapy for patients with coronary artery disease and depressed left ventricular function. *J Am Coll Cardiol* 1985, 5: 1036-1045
- [10] BRAUNWALD E, KLONER RA. The stunned myocardium: Prolonged, posts ischemic ventricular dysfunction. *Circulation* 1982, 66: 1146-1149
- [11] RAHIMTOOLA SH. A perspective on the three large multicenter randomized clinical trials of coronary bypass surgery for chronic stable angina. *Circulation* 1985, 72 (suppl V): V. 123-V-135
- [12] BRAUNWALD E, RUTHERFORD JD. Reversible ischemic left ventricular dysfunction.- Evidence for the « hibernating myocardium. » *J Am Coll Cardiol* 1986, 8: 1467-1470
- [13] ROSS J Jr. Myocardial perfusion contraction matching: Implications for coronary heart disease and hibernation. *Circulation* 1991, 83: 1076-1082
- [14] POHOST GM, ZIR LM, MOORE RH, McKUSICK KA, GUINEY TE, BELLER GA. Differentiation of transiently ischemic from infarcted myocardium by serial imaging after a single dose of thallium-201. *Circulation* 1977, 55: 294-302
- [15] BLOOD DK, MCCARTHY DM, SCIACCA RR, CANNON PI. Comparison of single-dose and double dose thallium-201 myocardial perfusion scintigraphy for the detection of coronary artery disease and prior myocardial infarction. *Circulation* 1978, 58: 777-788

- [16] RITCHIE JL, ALBRO PC, CALDWELL JH, TROBAUGH GB, HAMILTON GW. Thallium 201 myocardial imaging. A comparison of the redistribution and rest images. *J Nucl Med* 1979, **20**: 477-483
- [17] BELLER GA, WATSON DD, ACKEU P, POHOST GM. Time course of thallium-201 redistribution after transient myocardial ischemia. *Circulation* 1980, **61**: 791-797
- [18] CLONINGER KG, DEPUY EG, GARCIA EV, ROUBIN GS, ROBBINS WL, NODY A, DEPASQUALE EE, BERGER HJ. Incomplete redistribution in delayed thallium 201 single photon emission computed tomographic images: An overestimation of myocardial scarring *J Am Coll Cardiol* 1988, **12**: 955-963
- [19] KIAT H, BERMAN DS, MADDAHI J, YANG LD, VAN TRAIN K, ROZANSKI A, FRIEDMAN J. Late reversibility of tomographic myocardial thallium-201 defects: An accurate marker of myocardial viability. *J Am Coll Cardiol* 1988, **12**: 1456-1463
- [20] GUTMAN J, BERMAN DS, FREEMAN M, ROZANSKI A, MADDAHI J, WAXMAN A, SWAN HJC. Time to completed redistribution of thallium-201 in exercise myocardial scintigraphy: Relationship to the degree of coronary artery stenosis. *Am Heart J* 1983, **106**: 989-995
- [21] DILSIZIAN V, Rocco TP, FREEDMAN NM, LEON MB, BONOW RO. Enhanced detection of ischemic but viable myocardium by the reinjection of thallium after stress-redistribution imaging. *N Engl J Med* 1990, **323**: 141-146
- [22] OHTANI H, TAMAKI N, YONEKURA Y, MOHIUDDIN IH, HIRATA K, BAN T, KONISHI J. Value of thallium-201 reinjection after delayed SPECT imaging for predicting reversible ischemia after coronary artery bypass grafting. *Am J Cardiol* 1990, **66**: 394-399
- [23] TAMAKI N, OHTANI H, YONEKURA Y, NOHARA R, KAMBARA H, KAWAI C, HIRATA K, BAN T, KONISHI J. Significance of fill-in after thallium 201 reinjection following delayed imaging: Comparison with regional wall motion and angiographic findings. *J Nucl Med* 1990, **31**: 1617-1623
- [24] ISKANDRIAN AS, HAKKI A, KANE SA, GOEL IP, MUNDTH ED, HAKKI A, SEGAL BL, AMENTA A. Rest and redistribution thallium 201 myocardial scintigraphy to predict improvement in left ventricular function after coronary artery bypass grafting. *Am J Cardiol* 1983, **51**: 1312-1316
- [25] MORI T, MINAMIJI K, KUROGANE H, OGAWA K, YOSHIDA Y. Restinjected thallium 201 imaging for assessing viability of severe asynergic regions. *J Nucl Med* 1991, **32**: 1718-1724
- [26] CUOCOLO A, PACE L, RICCIARDELLI B, CHIARIELLO M, TRIMARCO B, SALVATORE M. Identification of viable myocardium with chronic coronary artery disease. Comparison of Thallium-201 scintigraphy with reinjection and technetium-99m-methoxyisobutyl isonitrile (MIBI). *J Nucl Med* 1992, **33**: 505-511
- [27] DILSIZIAN V, ARRIGHI JA, DIODATI JG, QUIYUMI AA, AIAVI K, BACHARAD SL, MARIN-NETO JA, KATSIYIANNIS PT, BONNOW RO. Myocardial viability in patients with chronic coronary artery disease: Comparison of Technetium-99m Sestamibi with Thallium reinjection and (18F)Fluorodeoxyglucose. *Circulation* 1994, **89**: 578-588
- [28] SAWADA SG, AUMAN KC, MUZIK O, BEANLANDS RB, WOLFE ER, GROSS M, FIGL L, SCHWAIGER M. Positron emission tomography detects evidence of viability in rest technetium-99m Sestamibi defects. *J Am Coll Cardiol* 1994, **23**: 92-98
- [29] ALTEHOEFER C, KAISER HJ, DOERR R. Fluorine-18 deoxyglucose PET for assessment of viable myocardium in perfusion defects in 99m-TMIBI SPECT. A comparative study in patients with chronic coronary artery. *Eur J Nucl Med* 1992, **19**: 334-342
- [30] MACHULLA HJ, MARSMANN M, DUTSCHKA K. Biochemical concepts and synthesis of radiolabeled phenyl fatty acid for in vivo metabolic studies of the myocardium. *Eur J Nucl Med* 1980, **5**: 171-173

- [31] MURRAY GL, SCHAD NC, MAGILL HL ZWAAG RV. Myocardial viability assessment with dynamic low dose Iodine-123-10dophenylpentadecanoic acide metabolic imaging. Comparison with myocardial biopsy and reinjection SPECT Thallium after myocardial infarction. *J Nucl Med* 1994, **35**: 43S-48S
- [32] CAMICI P, FERRANMM E, OPIE LH. Myocardial metabolism in ischemic heart disease: Basic principles and application to imaging by positron emission tomography. *Prog Cardiovasc Dis* 1989, **32**: 217-238
- [33] NEELY IR, ROVETTO MJ, ORAM IF. Myocardial utilization of carbohydrate and lipids. *Prog Cardiovasc Dis* 1972, **15**: 289-329
- [34] PHELPS ME, SCHELBERT HR, MAZZIOTTA JC. Positron computer tomography for studies of myocardial and cerebral function. *Ann Intern Med* 1983, **98**: 339-359
- [35] TILLISCH JH, BRUMCEN R, MARSHALL R, SCHWAIGER M, MANDELKORN M, PHELPS M, SCHELBERT H. Reversibility of cardiac wall-motion abnormalities predicted by positron emission tomography. *N Engl J Med* 1986, **314**: 884-888
- [36] TAMAKI N, YOM KURA Y, YAMASHITA K, SAII H, MAGATA Y, SEMDA M, KOMSHI Y, HIRATA K, BAN T, KOMSHI J. Positron emission tomography using fluorine-18 deoxyglucose in evaluation of coronary artery bypass grafting. *Am J Cardiol* 1989, **64**: 860-865
- [37] BROWN M, MARSHALL DR, SOBEL BE, BERGMANN SR. Delineation of myocardial oxygen utilization with carbon 11-labeled acetate. *Circulation* 1987, **76**: 687-696
- [38] GROPLER JR, GELTZMAN EM, SAMPATHKUMARAN K, PEREZ JE, MOERLEIN SM, SOBEL BE, BERGMANN SR, SIEGEL BA. Functional recovery after coronary revascularisation for chronic coronary artery disease is dependent on maintenance of oxidative metabolism. *J Am Coll Cardiol* 1992, **20**: 569-577
- [39] SCHWAIGER M, SCHELBERT HR, ELLISON D. Sustained regional abnormalities in cardiac metabolism after transient ischemia in the chronic dog model. *J Am Coll Cardiol* 1985, **6**: 336
- [40] KNABB RM, BERGMAN SR, Fox KAA, SOBEL BE. The temporal pattern of recovery of myocardial perfusion and metabolism delineated by positron emission tomography after coronary thrombolysis *J Nucl Med* 1987, **28**: 1563
- [41] LECH RA, BERGMANN SR. Non invasive assessment of myocardial fatty acid metabolism with positron emission tomography and gamma imaging. In: *New concepts in cardiac imaging Editions Year Book Medical Publishers* 1988, **4**: 91
- [42] GOULD KL, YOSHIDA K, HESS MJ, HAYME M, MULLANY M, SMALLING RW. Myocardial metabolism of fluorodeoxyglucose compare to cell membrane integrity for the potassium analogue rubidium-82 For assessing infarct size in man by PET. *J Nucl Med* 1991, **32**: 1-9
- [43] YAMAMOTO Y, DE SILVA R, RHODES CG, ARAUJO LL, LIDA H, RECHAVIA E, NIHOUANNOPOULOS P, HACICETT D, GALASSI AR, TAYLOR CJV, LAMMERTSMA AA, JONES T, MASERI A. A new strategy for the assessment of viable myocardium and regional myocardial blood flow using ¹⁵Owater and dynamic positron emission tomography. *Circulation* 1992, **86**: 167-178
- [44] BAX JJ, VISSER FC, VAN LINGEN A, HUITINC J M, KAMP O, VAN LEEUWEN GR, VISSER GWM, TEULE JJ, VISSER CA. Feasibility of assessing regional uptake of 18F-fluorodeoxyglucose using single photon emission computed tomography. *Eur Heart J* 1993, **14**: 1675-1682

- [45] ZHANG J. PATH G. CHEPURI V, HOMANS D, MERKLE H. HENDRICH K. UGURBIL K. BACHE RJ, From AHL. Effect of dobutamine on myocardial blood flow contractile function, and bioenergetic responses distal to coronary stenosis: Implications with regard to dobutamine stress testing. *Am Heart J* 1995, **129**: 330-342
- [46] LA CANNA G. ALFIERI O, GIUBBINI R. GARGANO M, FERRARI R. VISIOLINI O. Echocardiography during infusion of dobutamine for identification of reversible dysfunction in patients with chronic coronary artery disease. *J Am Coll Cardiol* 1994, **23**: 617-626
- [47] CHARNEY R. SCHWINGER ME, CHUNG J. COHEN MV, NANNA M, MENEGUS MA, WEXLER J. FRANCO HS, GREENBERG MA. Dobutamine echography and resting-redistribution thallium-201 scintigraphy predicts recovery of hibernating myocardium after coronary revascularisation. *Am Heart J* 1994, **128**: 865-869
- [48] VOCI P. BILOTA F. CARETTA Q. MERCANTI C, MARINO B. Low Dose dobutamine echography predicts the early response of dysfunctional myocardial segments to coronary artery bypass grafting. *Am Heart J* 1995, **129**: 521-526
- [49] BAER FM, VOTH E. DEUTSCH HJ, SCHNEIDER CA, SCHICHA H. SECHTEM V. Assessment of viable myocardium with dobutamine echocardiography and comparison with fluorine-18 fluorodeoxyglucose positron emission tomography. *J Am Coll Cardiol* 1994, **24**: 343-353
- [50] AGATI L, VOCI P. BILOTTA F. LUONGO R. AUTORE C, PENCO M, IACOBONI C, FEDELE F. DAGIANTI A. Influence of residual perfusion within the infarct zone on the natural history of the left ventricular dysfunction after acute myocardial infarction: A myocardial contrast echography study. *J Am Coll Cardiol* 1994, **24**: 336-342
- [51] CAMARANO G. RAGOSTA M, GIMPUE LW, POWERS ER, KAUL S. Identification of viable myocardium with contrast echography in patients with prior left ventricular systolic dysfunction caused by recent or remote myocardial infarction. *Am J Cardiol* 1995, **75**: 215-219
- [52] RAGOSTA M, CAMARANO G. KAUL S. POWERS ER, SAREMBOCK IJ, GIMPUE LW. Microvascular integrity indicates myocellular viability in patients with recent myocardial infarction. *Circulation* 1994, **89**: 2562-2569
- [53] BAER MF, VOTH E. SCHNEIDER CA, THEISSEN P. SCHICHA H. SECHTEM U. Comparison of low dose dobutamine echo magnetic resonance imaging and positron emission tomography with (18F)fluorodeoxyglucose in patients with chronic coronary artery disease. A functional and morphological approach to the detection of myocardial viability. *Circulation* 1995, **91**: 1006-1015
- [54] HIGGINS CB, HERFKENS R. LIPTON MJ, SIEVERS R. SHELDON P. KAUFMAN L, CROOKS LE. Nuclear magnetic resonance imaging of acute myocardial infarction in dogs.- Alterations in magnetic relaxation times. *Am J Cardiol* 1983, **52**: 184-188
- [55] RATNER AAV, OKADA RD, NEWELL JB, POHOST GM. The relationship between proton nuclear magnetic resonance relaxation parameters and myocardial perfusion with acute coronary arterial occlusion and reperfusion. *Circulation* 1985, **71**: 823-828
- [56] EITZMAN D, AL-AOUAR Z. KANTER HL, VOM DAHL J. KIRSH M, DEEB GM, SCHWAIGER M. Clinical outcome of patients with advanced coronary artery disease after viability studies with positron emission tomography. *J Am Coll Cardiol* 1992, **20**: 559-565
- [57] GIBSON RS, WATSON DD, CRADDOCK GB. Prediction of cardiac events after uncomplicated myocardial infarction: A prospective study comparing pre-discharge exercise thallium-201 scintigraphy and coronary angiography. *Circulation* 1983, **68**: 321-324
- [58] SCHOEDER H. FRIEDRICH M, TOPP H. Myocardial viability; What do we need? *Eur J Nucl Med* 1993, **20**: 792-803

Imagerie des artères coronaires

État de la question

L'angiographie coronaire par rayons X (ARX) est la technique de référence actuelle dans l'imagerie des artères coronaires à titre diagnostique. L'intérêt thérapeutique de cette technique est également très important puisqu'elle permet au cours de la même procédure de réaliser, dans près d'un cas sur deux, une revascularisation myocardique par angioplastie coronaire ou d'autres techniques de reperméabilisation coronaire.

Les inconvénients de cette technique sont le coût et le caractère invasif. Ces inconvénients sont majorés en cas d'examen de contrôle après l'application d'une technique de revascularisation myocardique par angioplastie ou par chirurgie. Il faut souligner que 10 à 20 % des ARX sont réalisés « par excès » ne montrant pas de lésion coronarienne.

Les limites de l'ARX sont un manque de sensibilité et de spécificité lorsqu'il existe une pathologie coronarienne ostiale ou une naissance anormale des troncs coronaires.

L'orientation et l'intérêt des nouvelles techniques d'imagerie des artères coronaires se font dans trois directions

- technique de *screening* pour le dépistage des patients porteurs de lésions coronariennes, avant ARX;
- technique d'imagerie diagnostique en alternative à l'ARX;
- technique complémentaire à l'ARX afin de pallier ses limites.

Apport de l'échographie trans-oesophagienne pour le diagnostic des lésions coronaires ostiales ou tronculaires

Il existe une seule étude [1] réalisée chez 67 patients. Elle concerne le diagnostic des sténoses du tronc coronaire gauche par ETO (Échographie trans-oesophagienne); la technique de référence est l'ARX. La sensibilité est de 91 % et la spécificité de 100 % avec un taux d'échec de 10 %.

Ces résultats ne sont confirmés par aucune autre étude et sont démentis dans l'expérience quotidienne de centres spécialisés.

En conclusion l'ETO n'est pas une technique alternative à l'ARX pour le diagnostic des lésions coronaires ostiales ou tronculaires; elle peut constituer une alternative à l'ARX pour les contrôles morphologiques postopératoires après plastie chirurgicale des troncs coronaires,

Apport de la tomодensitométrie en modalité spiralée (TDMS) dans le dépistage des lésions coronaires

Trois études ont été retenues [2-4], Seule l'étude de Bielak [2] a été réalisée in vivo chez 160 patients; sont analysées par TDMS les calcifications coronaires supérieures à 2 mm², et leurs caractères prédictifs de lésions coronaires le sont par l'ARX, La sensibilité (88 %) et la spécificité (85 %) du TDMS sont pondérées par la taille des calcifications et la sévérité de la pathologie coronaire,

L'intérêt de cette technique reste limité au dépistage circonstanciel d'une maladie coronarienne potentielle au cours d'examen TDMS d'indication non coronarienne et aux études d'épidémiologie,

Apport de l'IRM dans l'imagerie des artères coronaires

ETUDES MORPHO-ANATOMIQUES

Les études morpho-anatomiques du réseau coronaire par IRM comparées aux données de l'ARX [5-8] montrent la faisabilité de l'imagerie par IRM pour les troncs coronaires, la coronaire droite et l'IVA (Artère ventriculaire antérieure) (identification du vaisseau, quantification de son diamètre et de sa longueur); par contre, l'analyse de leurs branches et de l'artère circonflexe est très limitée (Cf. tableau ci-dessous).

Observations IRM/ARX	TCG		TCD		IVA		Cx	
	*	**	*	**	*	**	*	**
Identification (%)	95	96	95	100	91	100	76	76
Diamètre (mm)	4.8	4.8	3.9	3.7	3.7	3.6	2.9	3.5
Longueur (mm)	10.4	10	53.7	58	46.7	44	26.3	25

TCG: tronc coronarien gauche; TCD: tronc coronarien droit; IVA: artère ventriculaire antérieure; CX: circonflexe. valeurs d'après Penneld [5]; ** valeurs d'après Manning [6].

ÉTUDE DES LÉSIONS STÉNOSANTES PAR IRM

Trois études ont été retenues [9-11]; la valeur de l'examen IRM (gradient-écho) est jugée dans ces travaux sur l'identification des sténoses coronaires supérieures à 50 %; l'ARX est l'examen de référence,

L'étude de Manning [9] porte sur 39 patients dont 29 avec des lésions coronariennes significatives. La sensibilité et la spécificité de l'IRM sont respectivement 100 % pour le tronc coronaire gauche, 87 % et 92 % pour l'IVA, 71 % et 90 % pour la circonflexe, 100 % et 78 % pour la coronaire droite; au total, une sensibilité de 97 % et une spécificité de 70 %.

L'étude de Duerinckx [10] porte sur 20 patients dont 17 avec des lésions coronariennes significatives. La sensibilité et la spécificité de l'IRM sont respectivement 50 % et 84 % pour le tronc coronaire gauche, 73 % et 37 % pour l'IVA, 62 % et 56 % pour la coronaire droite, 0 % et 82 % pour la circonflexe. Ces résultats sont pondérés par le niveau de confiance de la réalisation et de l'interprétation de l'examen IRM.

Il s'agit d'études préliminaires de centres spécialisés qui posent le problème de la fiabilité de la technique et de résultats opérateurs-dépendants. Les études de la vélocité du flux coronaire et de la réserve coronaire par IRM qui seraient susceptibles d'améliorer la sensibilité et la spécificité de l'IRM sont au stade de prémices. Par ailleurs, les limites de la techniques IRM sont nombreuses et concernent l'étude des lésions distales, des réinjections coronaires, du retentissement hémodynamique des lésions et de la circulation collatérale.

ÉTUDE DES ARTÈRES CORONAIRES ANORMALES PAR IRM

Seule l'étude de Doorey [12] a été retenue; elle montre que l'analyse par IRM des artères coronaires de trajet anormal entre l'aorte et l'artère pulmonaire est plus performante que l'ARX dans tous les cas. Cette étude porte sur 5 cas, mais elle est confirmée par des publications de cas isolés. Ces données sont à mettre en parallèle avec les études morpho-anatomiques des artères coronaires par IRM (Cf. supra).

En conclusion, l'imagerie des artères coronaires par IRM est encore au stade de recherche clinique; l'IRM ne constitue pas actuellement une technique substitutive ou alternative à l'ARX. L'apport de l'IRM est limité à quelques cas exceptionnels d'anomalies d'origine ou de trajet des artères coronaires, en complément de l'ARX.

Apport de l'IRM dans l'imagerie des pontages coronaires

Quatre publications ont été retenues [13-16]; la valeur d'un examen IRM est jugée sur l'occlusion de pontages aorto-coronaires; la technique de référence est l'ARX.

	Nb patients	Nb greffes	Nb occlusions	Sensibilité (%)	Spécificité (%)
Rubinstein [13]	20	47	18	90	72
White [14]	25	72	22	89	100
Reichet [15]	22	49	14	89	100
Hoogendoorn [16]	18	23	6	100	88

Dans l'étude de Hoogendoorn, l'analyse de la vitesse (*flow mapping*) du flux dans le pontage permet d'améliorer la sensibilité de la technique.

Globalement et dans l'absolu, les résultats de ces études en termes de sensibilité et de spécificité sont intéressants; mais le critère d'occlusion ou non de pontages aorto-coronaires est d'un apport décisionnel clinique pauvre. D'autre part, les pontages artériels mammaires internes n'ont pas été étudiés.

Conclusion

L'imagerie par IRM des artères coronaires est encore au stade de recherche clinique. Les limites de la technique sont encore très importantes. Au mieux, on peut dire que la meilleure des coronarographies IRM correspondrait à la pire des coronarographies ARX. L'apport des autres techniques (ETO, TDMS) est anecdotique. Actuellement, il n'existe pas de technique alternative ou substitutive à l'ARX dans l'imagerie des artères coronaires.

RÉFÉRENCES

- [1] YOSHIDA K. Detection of left main coronary artery stenosis by transesophageal color Doppler and twodimensional echocardiography. *Circulation* 1990, **81**: 1271-1276
- [2] BIELAK LF. Small lesions in the heart identified at electron beam CT: calcification or noise ? *Radiology* 1994, **192**: 631-636
- [3] MAUTNER GC. Coronary artery calcification: assessment with electron beam CT and his tomorphometric correlation. *Radiology* 1994, **192**: 616-623
- [4] MAUTNER SL Coronary artery disease: prediction with in vitro electron beam CT. *Radiology* 1994, **192**: 625-630
- [5] PENNELD J. Magnetic resonance imaging of coronary arteries: technique and preliminary results. *Br Henrt J* 1993, **70**: 315-326
- [6] MANNING WJ. Fat-suppressed breath-hold magnetic resonance coronary angiography. *Circulation* 1993, **87**: 94104
- [7] LI D. Coronary arteries: threedimensional MR imaging with fat saturation and magnetization transfer contrast. *Radiology* 1993, **187**: 401-406
- [8] SAKUMA H. Breath hold MR cine angiography of coronary arteries in healthy voluntects: value of multiangle oblique imaging planes. *Am J Roentgenol* 1994, **163**: 533 537
- [9] MANNING WJ. A preliminary report comparing magnetic resonance coronary angiography with conventional angiography. *N Engl J Med* 1993, **328**: 828-832
- [10] DUERINCKX AJ. Twodimensional coronary MR angiography: analysis of initial clinical results. *Radiology* 1994, **193**: 731-738
- [11] PASCHAL CB. Thrcedimensional MR imaging of the coronary arteries: preliminary clinical experience. *Magn Reson Imaging* 1993, **3**: 491-500
- [12] DOOREY AJ. Usefulness of magnetic resonance imaging for diagnosing an anomalous coro nary artery coursing between aorta and pulmonary trunk. *Am J Cardiol* 1994, **74**: 198-199

- [13] RUBINSTEIN RI. Magnetic resonance imaging to evaluate patency of aortocoronary bypass grafts. *Circulation* 1987, **76** : 786-791
- [14] WHITE RD. Coronary artery by pass graft patency: non invasive évaluation with MR imaging. *Radiology* 1987, 164: 681-686
- [15] REICHEK N. Antianginal effects of intravenous nitroglycerin over 24 hours. *Circulation* 1988, **78**: 11-591
- [16] HOOGENDOORN LE Non invasive évaluation of aortocoronary bypass grafts with magnetic resonance flow mapping. *Am J Cardiol* 1995, **75**: 845 848

Apport de l'échocardiographie à la détection de la maladie coronarienne

L'apport apparemment le plus simple concerne la détection des infarctus du myocarde: il s'agit de mettre en évidence un segment myocardique cinétique. Cette approche est ancienne mais elle continue d'évoluer car elle bénéficie largement des progrès de la technologie (capteurs large bande, formateurs de faisceau numérique, capteurs haute-fréquence). Compte tenu de ces progrès et de la nécessité de diagnostics rapides et précis (à l'heure de la thrombolyse et de l'angioplastie directe), on peut s'attendre à une augmentation de la prescription dans ce domaine.

L'échocardiographie de stress est une alternative à la médecine nucléaire pour le diagnostic de l'ischémie myocardique et la recherche de viabilité.

Pour la recherche de l'ischémie, elle s'appuie sur la mise en évidence d'une anomalie de la contraction au cours du stress. A ce titre, elle se situe, dans la cascade de l'ischémie, en aval des traceurs radioactifs myocardiologiques et à un niveau comparable à l'angioscintigraphie cavitaires.

Le stress idéal en termes de travail myocardique est l'effort en position assise ou debout. Il ne permet que des analyses au décours immédiat de l'effort. Cette approche a fait l'objet de très nombreux articles qui lui accordent des performances nettement supérieures à celles de l'ECG (électro-échocardiographie) d'effort et discrètement inférieures à celles de la scintigraphie. De nouvelles tables spéciales semblent susceptibles d'améliorer la situation en permettant une échographie au cours de l'effort en décubitus.

Plusieurs stress pharmacologiques ont été validés, le plus utilisé est la perfusion de dobutamine. A faible dose, il permet de détecter une viabilité, à haute dose, il permet de détecter l'ischémie.

- La détection de la viabilité est faite en démontrant qu'un segment hypo- ou akinétique améliore sa contractilité en cours de perfusion. Ceci est obtenu avec des doses de 5, 7,5 ou 10 $\mu\text{g}/\text{kg}/\text{mn}$.

- La recherche de l'ischémie se fait par la détection de segment rendu hypo ou akinétique par le stress. Pour ce faire, on injecte des doses qui vont de 10 à 40 $\mu\text{g}/\text{kg}/\text{mn}$, quitte à rajouter de l'atropine jusqu'à concurrence de 1 mg par paliers de 0,25, de façon à obtenir une accélération du cœur proche de la fréquence maximale théorique recherchée au cours de l'effort. Cette méthode a une sensibilité qui se rapproche de celle de l'effort. Du fait des conditions techniques beaucoup plus favorables, ce test tend à se développer malgré un risque rythmique plus élevé que celui de l'effort et malgré l'absence de valeur de l'ECG simultané

Par rapport aux techniques scintigraphiques, toutes ces méthodes d'échographie de stress ont en commun des limites liées à l'échogénicité des patients et des qualités liées à l'absence de faux positifs chez les patients avec hypertrophie ventriculaire gauche, bloc de branche gauche ou prolapsus valvulaire mitral. Elles ont, de plus, l'avantage d'une réponse immédiate L'évolution de leur diffusion dépendra de la disponibilité matérielle et/ou pratique de la médecine nucléaire Elle sera forte dans les centres où cette dernière est absente ou mal organisée.

Apport de l'échocardiographie à l'analyse des valvulopathies

L'analyse des valvulopathies suppose la possibilité d'obtenir des réponses à plusieurs questions l'état anatomique de la valve, l'étiologie de l'anomalie, la sévérité de la lésion et, enfin, sa tolérance

L'état anatomique de la valve est particulièrement important quand une plastie par ballon ou par chirurgie est envisagée. Compte tenu de la finesse des feuillets valvulaires, la résolution des sources d'images et leur capacité à voir de petites structures (quitte à surestimer leurs dimensions) est importante. Dans ce domaine, l'échographie qui combine le temps réel et une « amplification » des interfaces sang-tissu gardera pendant quelques années un avantage certain. L'analyse étiologique est, le plus souvent, supportée par l'anatomie et elle entre donc dans le même cadre.

Les études de sévérité combinent des analyses des jets et de leur extension, des études des flux proximaux, des mesures de gradients et de rapport de débits et des études sur les flux d'amont ou d'aval. Ces approches sont dominées par l'échocardiographie qui tend à supplanter le cathétérisme, même pour les décisions chirurgicales

	Cathétérisme	Échocardi.	IRM	Scanner et isot.
Extension des jets	++	++	++	-
Flux proximaux	+	+/-	-	-
Gradients	++	+++	-	-
Rapport de débit	++	++	+	-
Flux à distance	+	++	+	-

+++ : excellent, ++ : bon, + : moyen, +/- : médiocre, - : inutile.

La tolérance combine l'analyse des cavités, les mesures de débit et les mesures de pression.

	Cathétérisme	Échocard.	IRM	Scanner et isot.
cavités	++	+++	+++	++
débites	+++	++	+	-
pressions	+++	++	+/-	-

+++ : excellent ; ++ : bon ; + : moyen ; +/- : médiocre ; - : inutile.

L'autre grande force de cette technique par ultrasons est apportée par la capacité de suivi des patients du fait de leur innocuité chez les adultes.

A classer à part, l'échographie transœsophagienne qui représente 5 à 10 % de l'activité d'un laboratoire d'échocardiographie en hôpital ou en clinique Elle a pris une place majeure pour le diagnostic des dissections aortiques, des dysfonctions de prothèses valvulaires, des tumeurs et thromboses intracardiaques, des endocardites et des sources cardiaques d'embolies

Annexe : stratégie documentaire

La recherche documentaire a porté sur

- l'étude de la perfusion et de la viabilité myocardique dans la maladie coronaire (SPECT, IRM, échocardiographie dobutamine)
- l'évaluation de la fonction globale et segmentaire myocardique (scintigraphie conventionnelle SPECT, IRM)
- les nouvelles modalités d'imagerie des artères coronaires
- la toxicité cardiaque des anthracyclines
- l'imagerie dans le bilan des valvulopathies en particulier la place de l'IRM par rapport aux autres techniques
- les explorations des cardiopathies congénitales anténatales
- l'imagerie dans les cardiopathies congénitales (cathétérisme, écho-Doppler, IRM)
- les techniques d'imagerie des masses cardiaques et du péricarde.

L'interrogation des bases de données a été faite

- depuis 1990 ou 1992 suivant les domaines
- en langues française et anglaise
- dans les bases de données Medline (essentiellement) et Excerpta Medica sur les serveurs Questel et Data Star.

Les mots-clés utilisés ont été

a - Medline	b - Excerpta Medica
Myocardial ischemia	Heart muscle ischemia
Myocardial reperfusion injury	Heart muscle injury
Myocardial (AV) perfusion	Cardiomyopathy
Viability (AV) Myocard+	1 Pericardial disease
Stunned ou stunning	Pericardium
Coronary disease	Heart tumor
Coronary vessels	Heart function
Ventricular function	Nuclear magnetic resonance
1 Ventricular dysfunction	2 Nuclear magnetic resonance imaging
Wall (AV) motion	Spectroscopy

a - Medline	
	Wall (AV) thickness Heart defects, congenital Cardiomyopathy Heart neoplasms Pericardium Pericarditis Pneumopericardium (Cardiac ou intracardiac) AV thrombus Thrombosis et heart diseases Fetal diseases ou in (AV) utero ou fetus et cardiovascular system/abnormalities Antibiotics, anthracycline/adverse effects Nuclear magnetic resonance Magnetic resonance imaging Tomography Echoplanar imaging Magnetic resonance angiography Tomography, emission-computed Tomography, emission-computed, single photon 2 Tomography, X-Ray computed Ultrasonography Echocardiography Echocardiography, doppler Echocardiography, doppler, color Echocardiography, doppler, pulsed Echocardiography, transesophageal Radionuclide imaging Radionuclide angiography Spectrum analysis

Les doublons entre les 2 bases ont été éliminés.

Le nombre de références sorties et transmises au DPES a été de:

- 1010 références pour viabilité myocardique et fonction cardiaque
- 158 références pour artères coronaires
- 173 références pour cardiopathies congénitales
- 234 références pour cardiopathies valvulaires
- 92 références pour cardiopathies fœtales
- 151 références pour cardiomyopathies
- 174 références pour tumeurs e
- 100 références pour thromboses intracardiaques
- 188 références pour péricarde
- 26 références pour anthracyclines/toxicité cardiaque
- 220 références pour la spectroscopie du cœur.

IV

Organisation
des urgences en radiologie

Experts

J.E. LEFEVRE, Ingénieur biomédical, AP-HP - Paris

G. VALLET, Directeur, Centre hospitalier - Cannes

Pr. P. SAUVAL, Réanimateur, Hôpital Necker- Paris

Pr. P. CARLI, Réanimateur, Hôpital Necker- Paris

P. GARANCE, Radiologue, Centre hospitalier René-Dubos - Pontoise

M. CARSIN, Radiologue, Centre hospitalo-universitaire Pontchaillou - Rennes

Ph. GIACOMINO, Radiologue, Centre hospitalier d'Aurillac

J.C. BOUARD, Radiologue, Centre hospitalier René-Pléven - Dinan

C. LAWRYSZ, Directeur, Fondation Rothschild - Paris

J. VIDAL, Réanimateur, Centre hospitalier - Niort

IV

Organisation des urgences en radiologie

Sommaire

Introduction	286
Synthèse	289
Analyse	299
1 État des lieux en 1995 .	299
2. Place de la radiologie dans l'élaboration des diagnostics en urgence	310
3. Restitution de l'information	312
4. Analyse de la littérature	316
5. L'expérience d'une catastrophe .	318
Annexe: Stratégie documentaire .	320

Introduction

L'objet du présent rapport est d'analyser la situation de l'imagerie en France au regard de l'intérêt du patient accueilli aux urgences:

- quelles sont les pratiques des radiologues ?
- sont-elles satisfaisantes ?
- peut-on améliorer l'existant ?
- quelle serait la faisabilité de l'idéal, du souhaitable ou tout simplement du nécessaire ?

L'enjeu des questions posées et des propositions de solutions qui peuvent être apportées est d'importance car la liaison entre les services d'urgence et ceux de radiologie conditionne largement les performances, en termes de santé publique, de la « production » de soins exigible: les meilleures chances de survie, le diagnostic le plus fiable, le soin donné le plus adapté possible.

L'axe urgence/radiologie apparaît, en effet, primordial, même si d'autres liaisons n'en sont pas moins nécessaires. Par exemple, l'expérience tirée des catastrophes récentes montre qu'il est rapidement saturé et constitue un des goulots d'étranglement les plus significatifs en termes d'organisation.

Les rapports entre imagerie et urgence relèvent donc d'un problème de santé publique.

Cette situation concerne les pouvoirs publics, c'est-à-dire les décideurs politiques qui ont pour vocation d'orienter les choix budgétaires, mais aussi les décideurs hospitaliers qui, au nom des missions de santé publique qui leur sont confiées, doivent mettre en œuvre des choix stratégiques qui ont une répercussion sur le fonctionnement de l'ensemble de l'établissement. Le classement des services d'urgences possède, à cet égard, des effets largement restructurants. Les enjeux économiques et organisationnels ainsi posés montrent l'importance de la réponse « imagerie » d'urgence dans le classement des établissements et donc dans les possibilités de développement de ces derniers.

Au-delà de ces aspects, la question réelle est celle de l'efficacité d'un éventuel nouveau dispositif: des moyens accrus pour améliorer cette réponse radiologique vont-ils conduire à un meilleur traitement des patients fréquentant les services d'urgence et donc, à terme, engendrer des économies, sinon pour l'hôpital, à tout le moins pour l'ensemble de la collectivité ?

Par ailleurs, l'amélioration du dispositif a également pour objet d'accroître la sécurité de l'accueil aux urgences. Les anesthésistes ont su attirer l'attention des

gouvernants sur l'importance de sécuriser leur pratique. Les « urgentistes » ont-ils à faire valoir la même argumentation ? L'étude réalisée montre que la question mérite en tout cas d'être posée.

Enfin, et comme il sied à toute équipe hospitalière, un dispositif d'évaluation des propositions qui vont suivre devra être mis en place. Il ne sert à rien d'élaborer des réponses à des problèmes de cette importance sans prévoir un retour destiné à ceux qui, nous en sommes certains, feront confiance à cette réflexion pluridisciplinaire. Ces processus d'évaluation de ces nouvelles pratiques professionnelles devront recevoir l'aval de l'ANDEM et des hospitaliers concernés.

Le présent rapport énonce, dans une première partie, la synthèse des réflexions du groupe de travail sous la forme de onze propositions concrètes. Une seconde partie présente l'état des lieux réalisé.

Synthèse

Les propositions suivantes visent essentiellement

- à améliorer la prise en charge des patients dans les services d'urgences en regard des examens radiologiques,
- à faire prendre conscience de la nécessité d'une reconnaissance effective des métiers exercés dans ce cadre.

Définir des indicateurs d'activité des services de radiologie

Pour évaluer l'activité des services de radiologie dans leur activité globale et d'urgence, il convient non seulement de passer par les Z, K et KC mais de définir des indicateurs de charge de travail médical correspondant à une bonne pratique.

Cette évaluation est réalisable par le biais des actes de la nomenclature et les ICR (indices de coût relatifs le champ Gamma détermine pour chaque acte radiologique le temps médical nécessaire). D'autres indicateurs sont aussi intéressants comme le temps de travail manipulateur, le temps d'utilisation des salles, le coût des actes, ...

Cette méthodologie doit permettre d'évaluer la productivité et le degré de médicalisation des actes réalisés.

L'utilisation de ce champ Gamma pourrait être réalisée sous l'égide de la direction des hôpitaux, soit dans une région donnée, soit pour un certain nombre d'hôpitaux (CHU ou CHG).

Déterminer des normes de fonctionnement

A partir des études précédentes, il s'agit de déterminer des normes de fonctionnement médical des urgences radiologiques dépendant du type d'hôpital.

La fonction du radiologue en tant que véritable intervenant dans les urgences doit être affirmée.

Il est difficile de continuer à fonctionner comme aujourd'hui, alors que le nombre de médecins radiologues qualifiés est largement insuffisant.

L'étude du syndicat des radiologistes des hôpitaux (avril 1995) concernant les effectifs de radiologues dans les SAU (Service accueil d'urgence), envisagés par les SROSS (Schéma régional d'organisation sanitaire et social) (hors Lorraine, Picardie, Provence, Côte d'Azur, DOM-TOM et CHU), montre qu'il manque 153 postes d'équivalents temps plein pour avoir 5 équivalents temps plein assurant un SAU. Une telle organisation représenterait déjà, pour ces praticiens, 73 jours de garde par an, en plus de l'activité de jour.

Imaginer de nouveaux modes de fonctionnement et d'intéressement

Bien que, ces dernières années, la radiologie hospitalière ait pu attirer un certain nombre de jeunes radiologues, le secteur libéral est encore très attractif pour la majorité des DES, des chefs de clinique, voire de jeunes praticiens hospitaliers démissionnaires.

Les raisons de ce choix du secteur libéral sont multiples et complexes, mais sans doute l'inorganisation médicale résultant de la sous-médicalisation des services de radiologie en est une cause majeure.

La radiologie est devenue, par le développement de ses techniques, le troisième intervenant de l'urgence avec les « urgentistes » et les anesthésistes/réanimateurs. En plus de leur travail normal, les radiologues ont vu le nombre et la pénibilité de leurs gardes augmenter. On retrouve aujourd'hui dans ce domaine les mêmes problèmes que dans les autres spécialités à garde lourde (anesthésie-réanimation, gynécologie, obstétrique).

Le problème qui se pose actuellement est clair quel intérêt un praticien a-t-il à participer à l'urgence et aux gardes, sinon une obligation morale et administrative?

Malgré la nette amélioration de la rémunération des gardes, leur répétitivité et leur pénibilité restent inchangées. Différentes suggestions peuvent être faites pour tenter d'améliorer cette situation:

MODALITES DE TRAVAIL

Les demi-journées statutaires sont devenues irréalistes.

- De nouveaux horaires pourraient être envisagés permettant une présence de même qualité médicale 24 heures sur 24, 365 jours par an, des radiologues travaillant 2 fois 12 heures ou 3 fois 8 heures, qui permettraient un exercice où la permanence et la qualité des soins seraient favorisées.

On peut imaginer des exercices multi-focaux radiologiques hospitaliers des radiologues d'hôpitaux de niveau 1 fermant à 18 heures. Seront-ils prêts à venir travailler dans un centre hospitalier plus important, siège d'un « niveau » supérieur et avec quel mode de rémunération ?

- Une autre possibilité serait de pouvoir vendre ou acheter des prestations radiologiques à d'autres hôpitaux ou à d'autres cliniques. Dans ce cas, quel intéressement peut-on prévoir pour le service, pour les radiologues ou pour le personnel ?
- L'intéressement financier direct est-il envisageable ?
- Une autre solution serait de recourir à du personnel hors statut. Mais, comment peut-on faire cohabiter du personnel médical ou autre soumis à des statuts différents ?
- Le secteur associatif pourrait être utilisé pour faire fonctionner les urgences radiologiques.

En fait, le dysfonctionnement des urgences radiologiques, qui n'est qu'une partie du problème des urgences, amène à poser la question du devenir du « statut de la fonction publique hospitalière ». Car, même si les moyens que nous venons d'envisager existent (exercices multifocaux hospitaliers, contrat ou fonctionnement par un secteur associatif des services de radiologie), il est difficile d'imaginer que l'administration accepte cette solution innovante.

RÉSEAUX D'ÉQUIPES RADIOLOGIQUES

La radiologie est une spécialité clinique qui vit actuellement la même spécialisation par organe que celle que les médecins et chirurgiens ont vécue. Même si 90 % des urgences radiologiques peuvent être effectuées par un même praticien, la polyvalence totale des radiologues est illusoire.

En plus des gardes de radiologie générale ou échographie-scanner, il est nécessaire de créer des gardes ou astreintes en radiologie vasculaire et interventionnelle. Celles-ci ne pourront pas être assurées partout.

Par contre, des rapports privilégiés peuvent être développés en inter-hospitalier ou entre hôpital et clinique, de manière à ce que des rapports plus personnalisés puissent survenir entre ces établissements.

La mobilité des radiologues de ces établissements devrait pouvoir exister, tissant des liens humains particuliers, favorisant des rapports personnels, assurant une formation continue, une non-dissémination des moyens et surtout, pour le patient, une bonne adaptation des explorations et de la thérapeutique.

Impliquer la radiologie libérale dans les urgences

- Etant donné la sous-médicalisation de la radiologie hospitalière et la faible probabilité d'une adaptation rapide par rapport aux besoins en radiologues, ne serait-ce que par le temps de formation, la radiologie libérale peut intervenir avant l'hospitalisation; elle participe d'ailleurs à l'urgence dans les cabinets pendant les heures ouvrables et dans les cabinets radiologiques des cliniques en dehors des heures normales. Cependant, trop souvent encore, les patients ne sachant où s'adresser vont systématiquement dans les centres hospitaliers.

Il serait possible de créer une garde en radiologie libérale comme il en existe pour les pharmaciens.

- À l'intérieur de l'hôpital, les radiologues libéraux pourraient participer aux gardes et astreintes lorsqu'ils co-utilisent certains types de matériel (scanner-IRM). Cette activité pourrait correspondre à une obligation « au titre de la formation continue ».
- Favoriser les conventions inter-établissements public-public ou privé-public pour des actes radiologiques spécialisés en favorisant ceux qui prennent cette charge supplémentaire par des avantages spécifiques.

Envisager une formation spécifique à la radiologie d'urgence

Tout radiologue a certes, pendant son cursus, appris et participé à la radiologie d'urgence. Cependant, il a souvent une vue parcellaire et ses connaissances n'ont souvent pas été réactualisées.

Un enseignement spécifique est à créer répondant à toutes les situations que rencontrera le radiologue.

Il peut s'agir de formation initiale ou de formation continue. Celles-ci sont à établir en collaboration avec les sociétés savantes surtout si l'« accréditation doit être un jour mise en œuvre ».

Cadres médico-techniques, manipulateurs, secrétaires, auxiliaires du service hospitalier et brancardiers

Comme pour le personnel médical, leurs besoins doivent être évalués en fonction de critères objectifs

- nécessité de création de cadres spécifiques;
- formation spécifique du personnel para-médical à l'urgence;
- problème du personnel dédié aux urgences;
- problème spécifique du personnel de nuit.

Les manipulateurs doivent pouvoir s'adapter aux besoins spécifiques de l'urgence et donc à une technicité d'appareillage nécessitant une utilisation fréquente.

Il est probablement nécessaire d'envisager des postes de manipulateurs spécialisés pour le vasculaire et la radiologie interventionnelle, voire pour l'IRM.

La nécessité de produire des comptes-rendus en temps réel 365 jours/365, 24 heures sur 24, qui est une obligation médicale et médico-légale, demande soit des moyens informatiques, soit un secrétariat de nuit

Améliorer la prescription d'actes radiologiques

- Comme il a été fait pour les prescriptions médicamenteuses, il ne faut reconnaître que la demande écrite faite par un médecin de plein exercice et utiliser les protocoles de bonne pratique de prescription d'actes radiologiques.
- Le radiologue doit être le référent des explorations en imagerie auprès de ses collègues et ce d'autant que leur responsabilité de prescription est engagée comme celle du radiologue l'est dans la réalisation et l'interprétation.
- La création d'un enseignement à la prescription des actes d'imagerie en urgence, de bulletins de réactualisation des pratiques, insistant sur les substitutions, est justifiée.

Actuellement, il existe un seul diplôme national de formation à l'urgence s'adressant aux médecins thésés: la capacité d'aide médicale urgente. Celle-ci ne comprend pas d'enseignement spécifique de la prescription radiologique.

La mise en place prochaine d'une « capacité médicale d'urgence » devrait permettre d'insérer parmi les thèmes d'enseignement une formation dispensée par les radiologues sur l'organisation et la rentabilité des examens complémentaires dans une approche « cinétique » du patient: symptômes juxtaposés, problèmes multiples à résoudre en parallèle par anticipation.

Dans la littérature consultée, cette insuffisance et ce souci de formation sont soulignés chez tous les auteurs.

Améliorer les moyens architecturaux

L'implantation architecturale d'unité de radiologie doit être adaptée en fonction de la typologie des urgences

- soit une partie du service de radiologie est au contact des urgences et réservée spécifiquement à celles-ci;
- soit il existe un véritable service de radiologie aux urgences avec un nombre suffisant de salles et des dépendances indispensables.

Il est nécessaire de séparer les circuits de liaison entre urgences lourdes et légères, éventuellement d'adapter l'accueil des urgences internes, de séparer nettement consultants et malades hospitalisés. Enfin, les lieux d'attente doivent être médicalisés (monitoring, fluides).

Les services de radiologie des urgences doivent pouvoir bénéficier de secrétariats, bureaux, de chambres de garde et de réserves spécifiques.

Les services doivent être conçus de manière à ce qu'ils puissent avoir une structure modulaire avec des espaces réservés, permettant une extension possible ou bien l'introduction de nouvelles techniques.

Un effort tout particulier doit être effectué de manière à créer une convivialité par le biais de l'architecture, par la création de lieux de rencontre entre les

radiologues et les différents intervenants de l'urgence. Ce lieu permettrait, par son implantation et son organisation, la prise en commun de décision rapide, d'exploration ou de geste thérapeutique.

Rationaliser les matériels

Un effort tout particulier doit être fait par les constructeurs d'appareil d'imagerie et de transport des patients pour créer des matériels permettant une rationalisation et une adaptation aux contraintes de transport du lieu de ramassage à la table d'examen radiologique et au lit du patient ou à la table d'intervention et ceci dans des conditions satisfaisantes de confort.

La salle de radiologie isolée aux urgences est à proscrire. Elle ne répond pas à des normes satisfaisantes de fonctionnement médical. Elle entraîne des actes démedicalisés non surveillés multiples et souvent inutiles.

Tout à fait différente est l'existence, dans des salles de déchocage, de moyens radiologiques permettant de réaliser des examens radiologiques simples (clichés de thorax) pour modifier une conduite thérapeutique vitale.

Certaines caractéristiques liées à l'urgence sont souhaitables sur les principaux équipements.

APPAREILS CONVENTIONNEES

Dans le cadre de la traumatologie osseuse, afin de répondre à plusieurs nécessités :

- temps d'examen le plus court possible;
- installation et accès au patient faciles;
- limitation de la mobilisation du patient lors de la réalisation des diverses incidences;
- les tables polyvalentes à arceaux qui permettent l'obliquité dans tous les plans par mobilisation de l'arceau et non du patient, qui autorisent sur la même table presque tous types d'examen et éventuellement les examens angiographiques et interventionnels, peuvent être une solution;
- mais les matériels classiques, s'ils sont ergonomiques, confortables et performants, favorisant la proximité, restent encore très justifiés;
- la numérisation pose encore des problèmes de sensibilité et d'artéfacts, surtout en pathologie osseuse et ne peut être rendue obligatoire

SCANOGRAPHIE

Très utile en de nombreuses circonstances et même indispensable dans les traumatismes crânio-rachidiens ou thoraciques, elle permet l'exploration de toutes les régions anatomiques dans le même temps et sans mobiliser le patient. Les scanners de dernière génération, à rotation continue, autorisent

- une imagerie de qualité,
- réalisée en un minimum de temps grâce à l'acquisition volumique,
- permettant les reconstructions multiplanaires et en 3 dimensions.

ULTRASONOGRAPHIE

- échographie couplée au Doppler couleur
- est utile, en particulier lors des traumatismes abdominaux et vasculaires.

RÉSONANCE MAGNÉTIQUE

- elle est réservée aux cas particuliers des traumatismes rachidiens et des compressions médullaires.

Développer les réseaux de téléimagerie

Le réseau de communication permet de vaincre l'isolement par le transfert d'images et l'expertise à distance. Il ne peut être un substitut à l'absence sur place de vrais professionnels posant des indications, évaluant l'état général et les éventuelles pathologies associées et d'un radiologue réalisant et interprétant l'examen.

Le développement de ces réseaux doit correspondre à une nouvelle pratique médicale pour une meilleure prise en charge du patient aide à la décision thérapeutique, aide à la décision d'un éventuel transfert dans les meilleures conditions.

Il doit permettre la discussion entre deux vrais professionnels de l'imagerie dont l'un est plus spécialisé, ou dispose de moyens d'exploration ou de traitement plus performants, ces deux radiologues pouvant éventuellement alterner leur exercice d'un établissement à l'autre.

L'analyse de la bibliographie disponible sur les réseaux d'images montre que les auteurs décrivent volontiers les aspects techniques et leurs motivations initiales mais ne traitent que rarement de l'évaluation du projet une fois réalisé. Concernant les urgences, aucun document n'évalue sur une longue période l'intérêt de la téléradiologie.

Il s'avère en général que l'implantation de réseaux d'imagerie sous-estime largement les aspects humains et organisationnels. Les objectifs initiaux sont souvent revus parce que le matériel est utilisé différemment de ce qui avait été prévu.

Le système RNIS est actuellement le plus réaliste et le moins coûteux; la transmission par le mode ATM du son et de l'image apparaît comme un objectif probablement idéal, mais économiquement encore peu envisageable aujourd'hui, en dehors de sites expérimentaux qui doivent être cependant évalués avec l'aide des responsables de la santé.

Organisation par niveau d'urgence

Les niveaux d'urgences radiologiques doivent être envisagés suivant l'environnement médical et l'équipement.

NIVEAU 1 (CORRESPONDANT A L'ANACOR - ANTENNE D'ACCUEIL ET D'ORIENTATION) Pôle fonctionnant à temps partiel avec une ouverture limitée dans le temps.

- Matériel conventionnel radiologique et échographique.
- Manipulateur sur place, médecin en astreinte mais répondant à l'urgence et interprétant les clichés en temps réel pendant le temps d'ouverture
- Convention avec le secteur privé: ce pôle fonctionnera en temps partiel avec une ouverture limitée dans le temps.

NIVEAU 2 (NIVEAU INTERMÉDIAIRE)

Proximité des urgences médicales, psychiatriques, pédiatriques, gériatriques, sociales et de traumatologie.

- Présence indispensable de médecins « urgentistes », d'une structure de soins intensifs, d'un service de chirurgie, de spécialistes « internistes », pédiatres, psychiatres, gériatres.
- Le plateau technique d'imagerie associée

matériel

- radiologie conventionnelle
- échographie-Doppler
- scanner recommandé

personnel

- manipulateur 24 heures sur 24
- radiologue sur place le jour
- radiologue en astreinte la nuit
- convention public-privé

un réseau de communication inter-établissement, reliant ce niveau au SAU voisin (10 % de transfert environ).

NIVEAU 3

Disponibilité totale et permanente de l'imagerie médicale 24 heures sur 24.

Existence d'un service dédié, situé au sein des services des urgences, disposant d'un matériel dédié accès immédiat à un appareil sauf s'il est déjà occupé par un malade en urgence

- radiologie conventionnelle
- échographie-Doppler

- scanner dédié
- vasculaire en co-utilisation
- IRM en co-utilisation discutée dans les centres les plus importants.
- d'un réseau de communication externe le reliant:
- aux Niveaux 1
- aux POSU (Pôle spécialisé d'urgence) qui bénéficieront de gardes spécifiques
- aux Niveaux 3 voisins: mieux équipés; ou à moyens plus élevés (vasculaire interventionnel).

PÔLE SPÉCIALISÉ D'URGENCE

- Equipement radiologique spécifique
- Equipe médicale avec environnement spécifique (cardiaque et ou vasculaire interventionnel, neuro-radiologie interventionnelle).

Synthèse

En résumé, il apparaît indispensable

- De développer des systèmes permanents et performants d'activité en temps réel.
- De disposer d'un mode organisationnel intégré des activités radiologiques au sein des établissements par la constitution de départements d'imagerie regroupant l'ensemble des intervenants médicaux et para-médicaux, brancardiers, secrétaires, évitant l'isolement et le repli sur des tâches répétitives.
- De mettre en place une organisation intégrée des urgences associant:
 - unité de lieu
 - fédération des urgences ou du non-programmé permettant, avec l'unité de lieu, le développement de filières homogènes de prise en charge des malades.
- De mettre en place les moyens en personnel médical permettant d'assurer 24 heures sur 24 la même qualité radiologique.
- De développer le partenariat inter-hospitalier.

Le mode de travail des radiologistes des hôpitaux doit s'adapter à ces nouvelles contraintes, l'activité des urgences n'étant pas une activité annexe et venant en supplément d'une activité programmée.

1

État des lieux en 1995

Cet état résulte:

- pour les médecins, de l'enquête nationale (février 1995) du Syndicat des radiologistes des hôpitaux sur les services de radiologie hospitaliers pour la Direction des hôpitaux (Dr J. Lemesle);
- pour les manipulateurs, de l'enquête nationale FNMR - Fédération nationale des manipulateurs radiologistes médecins- (1994), Comité d'harmonisation, AFPPE - Association française de personnel paramédical d'électroradiologie -;
- pour les moyens et les activités, de l'enquête - Direction des hôpitaux -, INSERM, CEMKA (mai 1995).

Influence de l'histoire

La radiologie faite par les radiologues est une spécialité récente datant de 1930 environ. Elle n'a été reconnue comme troisième spécialité clinique qu'en 1991. Dans les années 1970, l'urgence radiologique est peu prise en compte:

- Les examens radiologiques d'urgence sont en nombre réduit et ne nécessitent en général pas une technique très élaborée.
- La prescription est le plus souvent le fait de chirurgiens (traumatologie) et l'exécution est assurée par des manipulateurs.
- L'idée d'une présence médicale radiologique apparaît saugrenue y compris pour le radiologue, au moins à l'hôpital. Celui-ci est au mieux en astreinte et vient sur demande du chirurgien de garde pour réaliser les examens utilisant des produits de contraste (baryte ou urographie intraveineuse).
En 1968, l'AP-HP n'avait que deux radiologues de garde, l'un au nord, l'autre au sud pour l'ensemble de ses hôpitaux. À partir de 1980:
L'apparition de l'échographie, du scanner, de l'IRM, le développement de la radiologie vasculaire et interventionnelle, parallèlement au maintien d'une partie de la radiologie traditionnelle, entraînent une demande accrue d'examens en urgence, demandés par les praticiens, médecins et chirurgiens de garde

La nécessité de l'organisation d'une disponibilité radiologique dans les hôpitaux 24 heures sur 24 devient évidente.

Les conséquences de ces évolutions ne font cependant l'objet d'aucune réflexion de la part des professionnels impliqués ou des responsables de la santé. Ainsi, dans les rapports Barrier ou Steg, aucune proposition n'est faite sur l'organisation du fonctionnement de la radiologie en urgence qu'elle soit en amont ou en aval de l'hôpital. Seule est mentionnée la nécessité d'une salle de radiologie accessible aux urgences, voire la nécessité de certains types d'appareillage (scanner dans les services amenés à recevoir des urgences).

Existant

SERVICES DE RADIOLOGIE

Le nombre total de services de radiologie en secteur public en France serait de 845.

Il n'existe pas de source extérieure fiable, permettant de valider ce chiffre.

Le rapport INSERM - Direction des hôpitaux dénombre:

- CHU-CHR(centre hospitalier universitaire-centre hospitalier régional): 184 services de radiologie
- Autres hôpitaux publics: 487
- CAC (centre anti-cancéreux): 26
- PSPH (Établissement participant au service public hospitalier): 139.

MÉDECINS (ENQUÊTE SYNDICAT DES RADIOLOGISTES DES HOPITAUX)

Il existe:

- 5 200 radiologues publics ou privés
- À l'hôpital, 1 100 postes de PH (praticiens hospitaliers) temps plein budgétés et 490 de PH temps partiel avec un taux de vacance de 17 % et 15 %:
- 160 PU-PH (professeurs d'université praticien hospitalier)
- 10 MCU-PH (maître de conférence universitaire - praticien hospitalier)
- 190 CCA (chef de clinique assistant)
- 24 AHU (attaché hospitalo-universitaire)
- 101 postes d'assistant de spécialité sont disponibles en hôpital général avec un taux de vacance de 17 % et sur les 84 postes pourvus, 51 le sont par des assistants associés étrangers
- Environ 600 internes DES: 190 jeunes diplômés sont formés chaque année: les besoins traditionnellement appréciés à 110 par an pour les 15 prochaines années ne prennent pas en compte l'évolution éventuelle des besoins hospitaliers.

MANIPULATEURS (ENQUÊTE FNMR, COMITÉ D'HARMONISATION AFPPE)

Les manipulateurs sont au nombre d'environ 16 000 dont 8 200 dans le secteur public:

- 150 cadres supérieurs
- 450 cadres
- 7 600 manipulateurs
- et formés selon deux filières
 - Écoles de manipulateurs gérées par les CHU-CHR avec délivrance d'un diplôme national par les DRASS
 - Sections DTS intégrées dans les lycées publics ou privés

Dans les cinq années à venir, ces établissements formeront entre 3 700 et 4 300 élèves.

L'étude prospective du Comité d'harmonisation des écoles avec la FNMR et l'AFPPE estime les besoins, tous secteurs confondus, entre 900 et 1 500 pour cette même période.

La répartition par service des différentes catégories de personnel médical et non médical est présentée dans les tableaux 4 et 5 du chapitre « Enquête », de ce rapport (p. 27).

Personnel dédié à l'urgence

L'enquête Direction des hôpitaux, INSERM, CEMKA ne permet de tirer de l'enquête que des conclusions très générales mais certains points méritent d'être soulignés.

PERSONNEL MÉDICO-TECHNIQUE

- la prise en charge des actes relevant des urgences relève essentiellement des manipulateurs;
- 85 % des services déclarent avoir des manipulateurs affectés à cette activité. Il s'agit dans la plupart des cas de personnels de nuit:
 - 35 % des services ont exclusivement des manipulateurs en astreinte; - les autres en postes spécifiques ou en alternance;
- il y a un déficit complet
 - en personnel d'encadrement;
 - en secrétaires ou en AS/ASH - Aides soignantes/Auxiliaires de service hospitalier;
 - et en brancardiers/aides-radio affectés à l'urgence (8 % des services ayant une activité d'accueil des urgences externes). En CHU, ce pourcentage atteint 11,6%.

PERSONNEL MEDICAL

Moins de 9 % des services de radiologie qui ont une activité d'urgences externes disposent de personnels médicaux affectés spécifiquement à cette tâche.

- Le nombre de postes médicaux spécifiques à cette activité est inconnu.
- 42 % des services en CHU-CHG - centre hospitalier universitaire, centre hospitalier général - déclarent disposer de médecins de garde sur place. Mais ces gardes sont le plus souvent effectuées par des DIS - interne de spécialité - plus rarement par des radiologistes diplômés.
- 88 % des astreintes de nuit seraient également à la charge de « DIS » !

Tableau 1: Répartition des services de radiologie participant à l'accueil urgence selon le mode d'organisation de la garde et de l'astreinte médicale (% de services)

	Catégorie d'établissements			Ensemble %
	CHU-CHR* %	Autres Hôpitaux %	CAC et PSPH* %	
Garde sur place	42,0	8,9	9,2	15,9
Astreinte à domicile	60,5	86,7	90,8	81,7
Garde spécialisée	27,2	3,4	9,2	9,3

Plusieurs réponses possibles; CHU-CHR: centre hospitalier universitaire; CAC: centres anti cancéreux; PHSP: établissement participant au service public hospitalier.

Moyens matériels

- Les services de radiologie participent à 90,7 % à l'accueil-urgence.

Tableau 2: Pourcentage de services de radiologie participant à l'accueil-urgence selon la catégorie d'établissements (% de service)

Catégorie d'établissements	Pourcentage de services participant à l'accueil-urgence
CHU-CHR	88,0 *
Autres Hôpitaux	99,8
CAC	0
PSPH	78,4
Total	90,7

*Ce pourcentage inférieur à 100 % s'explique car certains CHU sont organisés en plusieurs établissements géographiques.

- 57 % des services sont implantés à proximité du site d'urgence.
- Peu de services possèdent des salles implantées aux urgences, y compris en CHU.
- Cependant, 46,2 % des services de radiologie possèdent au moins une salle dédiée pour les patients de l'accueil-urgence.

Tableau 3: Localisation des services de radiologie par rapport aux services des urgences externes (% de services)

	Catégorie d'établissements			Ensemble %
	CHU-CHR %	Autres Hôpitaux %	CAC et PSPH %	
Le service est à proximité immédiate du service des urgences	35,4	60,3	72,7	56,8
Le service est éloigné des urgences et il existe une (ou des) salle(s) annexée(s) aux urgences	20,9	13,1	18,2	15,5
Le service est éloigné des urgences, il n'y a pas de salle annexée aux urgences et les patients sont transférés depuis les urgences	33,2	25,6	9,1	24,8
Autres situations	10,5	1	0	2,9
Total	100	100	100	100

Tableau 4: Pourcentage de services situés à proximité immédiate du service des urgences qui possèdent des salles dédiées aux urgences

	Catégorie d'établissements			Ensemble %
	CHU-CHR %	Autres Hôpitaux %	CAC et PSPH %	
Le service possède une ou des salles dédiées pour les patients de l'accueil urgence	46,8	55,3	12,5	46,2
Nombre moyen de salles par service situé à proximité immédiate des urgences	1,66	1,11	1	1,19

Tableau 5 : Pourcentage de services éloignés du service des urgences, sans salle de radiologie annexée aux urgences, qui possèdent des salles dédiées au urgences

	Catégorie d'établissements			Ensemble %
	CHU-CHR %	Autres Hôpitaux %	CAC et PSPH %	
Le service possède une ou des salles dédiées aux patients de l'accueil-urgence	12,0	36,5	0	27,1
Nombre moyen de salles par service éloigné des urgences et sans salle de radiologie annexée aux urgences	1,0	1,2		1,1

DEMANDE D'EXAMENS

L'origine des demandes d'actes radiologiques d'urgence à l'accueil est très variée. Les examens standards peuvent être prescrits tant par les externes, quand il y en a, que par les internes (DES, DIS), ou faisant fonction d'interne, ou les

médecins diplômés. Il est de même des examens de contraste et des scanners.

Les examens plus spécialisés d'angiographie et d'IRM sont la plupart du temps demandés par des médecins diplômés.

Cette demande est en général de mauvaise qualité:

- sans communication avec le prescripteur;
- sans stratégie de soins prédéfinie;
- sans réelle gestion du degré de l'urgence;
- sans intégration de l'urgence interne.

Elle est assez souvent exprimée par des médecins qui n'ont pas eu de formation:

- à l'urgence;
- à la prescription.

Elle n'est pas évaluée.

Tableau 6 : Pourcentage de services de radiologie déclarant qu'il y a contact entre médecin demandeur et radiologue lors des actes d'imagerie de l'accueil-urgence

	Catégorie d'établissements			Ensemble %
	CHU-CHR %	Autres Hôpitaux %	CAC et PSPH %	
Déclare qu'il y a habituellement contact	40,9	47,6	54,6	47,2

Tableau 7 : Délai moyen entre demande et réalisation des actes d'imagerie pour l'accueil-urgence (en minutes)

	Catégorie d'établissements			Ensemble %
	CHU-CHR %	Autres Hôpitaux %	CAC et PSPH %	
Délai moyen	23	16	18	17
Maximum	120	60	30	120
Minimum	5	5	5	5

Interprétation

Près du manipulateur, la présence du radiologue est le plus souvent ponctuelle, non séniorisée ou liée à un geste technique particulier.

L'interprétation et un compte-rendu écrit seraient réalisés dans 69 % des cas mais ces données objectives et statistiques semblent surévaluées. L'interprétation 24 heures sur 24 en temps réel et par des comptes-rendus écrits et répertoriés est exceptionnelle.

Tableau 8: Réalisation de l'interprétation des actes d'imagerie lors de l'accueil-urgence (% de service de radiologie)

	Catégorie d'établissements			Ensemble %
	CHU-CHR %	Autres Hôpitaux %	CAC et PSPH %	
L'interprétation est réalisée par un médecin du service de radiologie	69	64	80	67
L'interprétation est réalisée par un médecin du service des urgences	31	36	20	33
L'interprétation est réalisée en temps réel le jour	75	48	70	56
L'interprétation est réalisée en temps réel la nuit	45	26	10	26,6

Activité radiologique en rapport avec l'urgence

On estime à 10,5 millions le nombre de séances qui seraient pratiquées annuellement dans le cadre de l'urgence dans les services d'imagerie des hôpitaux publics.

Tableau 9: Nombre moyen de patients/jour pour les urgences dans les services de radiologie qui participent aux urgences

Catégorie d'établissements	Urgences médicales	Urgences chirurgicales
CHU-CHR	19	33
CHG-Autre	15	26
PSPH	7	11
Ensemble	15	26

Activité non programmée (*)

Type d'examen	% de séances non programmées	Nombre de séances non programmées	% de séances non programmées réalisées de 8 h à 20 h du lundi au vendredi
Salles conventionnelles	42,9	9 146	93,6
Salles vasculaires	19,2	64	84,6
Échographes	17,7	798	91,9
Scanners	16	315	82,9
IRM	5,7	14	91,5
Médecine nucléaire	7,9	69	94

(*) La notion d'actes en urgence a été définie par opposition à l'acte programmé. Tous les actes non programmés, prescrits et réalisés en moins de 24 heures, sont considérés comme des urgences.

L'activité non programmée par appareil et type d'examen est décrite dans les tableaux 10, 11, 12 et 13.

URGENCE SUR LES APPAREILS SCANNER

Le questionnaire utilisé dans l'enquête d'activité scanner (contrairement aux autres questionnaires utilisés dans l'enquête d'activité) permet de distinguer les actes tomodensitométriques en urgence des actes non programmés. 11,8 % seulement des séances effectuées sur des appareils scanner sont des séances en urgence et 4,2 % des séances non programmées (taux de réponse 88,1 %); 82,9 % de ces séances non programmées sont réalisées du lundi au vendredi de 8 h à 20 h.

URGENCE ECHOGRAPHIE

17,7 % des séances effectuées sur les appareils d'échographie sont des séances non programmées (taux de réponse 97,2 %); 91,9 % des séances non programmées sont réalisées du lundi au vendredi de 8 h à 20 h donc dans la plage horaire habituelle de fonctionnement des services pour les actes programmés.

Tableau 10: Pourcentage d'examens non programmés réalisés dans les salles conventionnelles par type d'examen

Type d'examen	%
Poumons Thorax	39,4
Gril costal	62,1
Crâne	73,2
Sinus	21,3
Maxillaire	100
Clavicule	71,3
Membre supérieur	64,5
Membre inférieur	54
Rachis	32,6
Bassin	30,8
Autres squelette	20,6
Arthrographie	5,9
Myélographie	0
Abdomen	53,1
Lavements	16,2
Transits digestifs hauts	2,1
Transit du grêle	0
UIV	8,7
UPR	0
Cystographie	0
Hystérographie	0

URGENCE SUR LES APPAREILS D'IRM

5,7 % des séances d'imagerie en résonance magnétique sont des séances non programmées (taux de réponse 93,6 %). En pratique, ces séances sont souvent des examens de la tête ou du rachis. 91,5 % des séances non programmées sont réalisées du lundi au vendredi de 8h à 20h.

Tableau 11: Pourcentage d'examens échographiques non programmés par type d'examen

Type d'examen	%
Vasculaire artériel	
Membres inférieurs	23,3
Cou	5,6
HTA	ns
Autres	44,1
Cardiaque	ns
Vasculaire veineux	
Membres inférieurs	45,8
Autres	37,8
Recherche métastase hépatique	4,1
Pathologie prostatique	
Examen endocavitaire	19,2
Examen de surface	12
Autres pathologies prostatiques	ns
Pathologie abdominale	-
Foie	6,3
Reins	27,6
Autres pathologies abdominales	21,4
Sans précision	16
Pathologie gynécologique	
Examen endocavitaire	23,8
Examen de surface	20,3
Autres pathologies gynécologiques	ns
Autres	13,4

ns : non significatif

Tableau 12: Pourcentage d'examens scanner en urgence ou non programmés sur les appareils scanner du secteur public selon le type d'examen

Type d'examen	% d'examens en urgence	% d'examens non programmés
Tête (crâne, ORL, maxillo facial)	19,9	3,8
Rachis	1	1,5
Thorax	7,7	4,9
Abdomen	9,4	5,5
Pelvis	17,3	12,7
Membres	9	5,6
Autres	ns	4,4

Tableau 13 : Pourcentage d'examens non programmés sur les appareils IRM du secteur public selon le type d'examen

Type d'examen	%
Tête (crâne, ORL, maxillo facial)	7,2
Rachis	8,5
Ostéo-articulaire (membres)	0,5
Thorax	1,5
Abdomen	ns
Pelvis	ns
Cou	ns
Autres	ns

Commentaires concernant les données recueillies

Le pourcentage d'examens non programmés réalisés en dehors des périodes d'ouverture est probablement sous-évalué par rapport à la pratique car il est clair que cette activité non programmée commence plus tôt dans la journée, c'est-à-dire aux alentours de 18 heures. Cependant l'estimation à 10,5 millions du nombre de séances pratiquées en urgence est considérable.

Malgré la lourdeur de cette activité, il ne ressort pas des données du rapport INSERM - Direction hôpitaux une organisation réelle, mais une adaptation au coup par coup des hôpitaux à l'urgence radiologique

AU NIVEAU ARCHITECTURAL

Il n'y a pas d'implantation radiologique cohérente au contact des urgences.

On note peu de salles dédiées aux urgences. Cet éloignement réduit les possibilités de contacts indispensables entre médecins des urgences et médecins consultants radiologues, d'où une débauche de prescriptions inutiles, ce qui engendre

également des transports inutiles pour les patients avec un risque d'accident pendant le transfert de malades souvent seuls et sans surveillance.

AU NIVEAU DU PERSONNEL

Personnel médico-technique

Si la prise en charge des actes radiologiques conventionnels arrivant des urgences relève essentiellement des manipulateurs, il est à noter « qu'aucune norme » n'existe quant à leur présence dans un hôpital alors qu'ils doivent répondre à une demande du service des urgences, des urgences internes à l'hôpital et enfin des différentes demandes annexes (bloc opératoire, clichés au lit des patients).

Leur travail .. essentiellement de nuit » les isole du reste des services, rendant leur évolution vers les techniques nouvelles difficiles.

Au contact des médecins des urgences, ils dépendent plus d'eux que du service de radiologie et se sentent exclus du service de radiologie ou contraints à des tâches réputées moins nobles

Pour les autres catégories de personnel, il existe un déficit complet en personnel d'encadrement, en secrétaire, en ASH (Auxiliaire des services hospitaliers). L'attribution de brancardiers affectés à l'urgence radiologique est faible surtout en CHU. Ces dysfonctionnements du brancardage entraînent souvent une attente des patients qui doivent être amenés et ramenés de services de radiologie

Personnel médical

La dimension de .. médecin consultant » de radiologie aux urgences est loin d'être prise en compte.

La situation médicale semble totalement disparate alors que l'activité et le type d'hôpital semblent équivalents.

Les astreintes de « spécialités radiologie vasculaire et interventionnelle » sont rarement véritablement organisées et fonctionnent souvent au coup par coup Le fonctionnement des scanners est également très variable: disponibilité totale ou fermeture partielle ou totale.

Conclusion

Les services de radiologie sont mal organisés pour l'urgence.

Le déficit en personnel médical et paramédical est flagrant.

Il n'existe manifestement aucune possibilité d'adaptation aux textes et aux circulaires déjà rédigés par les instances ministérielles et la Direction des hôpitaux concernant le fonctionnement des services de radiologie des urgences quels que soient leur niveau et leur appellation.

L'interprétation en temps réel reste aux urgences exceptionnelle !

Enfin, les radiologues s'irritent de ne pouvoir aider à maîtriser les demandes souvent exprimées dans les protocoles.

Place de la radiologie dans l'élaboration des diagnostics en urgence

- L'enjeu de la radiologie d'urgence est une adaptation à une situation clinique donnée d'un patient, de la réponse radiologique si elle est nécessaire, la plus efficace, la plus spécifique, la plus rapide et la moins coûteuse

La radiologie ne peut plus être considérée comme une activité « annexe » des urgences.

En effet, il n'est guère d'urgence qui ne s'accompagne d'un geste d'imagerie. L'imagerie est donc aussi astreignante et doit être aussi rigoureuse que les autres spécialités qui participent à l'urgence. Elle doit donc pouvoir disposer des mêmes moyens en hommes que les autres spécialités.

- Avant d'être un problème de matériel, l'urgence radiologique est un problème d'hommes. Le radiologue clinicien doit être un véritable professionnel, présent 24 heures sur 24. Il apporte une valeur ajoutée par une consultation radiologique orientant et adaptant la prescription radiologique réalisant ou contrôlant la réalisation de l'acte, engageant sa responsabilité par une interprétation immédiate, intervenant éventuellement sur la thérapeutique (radiologue interventionnel).

- Cette efficacité et cette optimisation d'une nouvelle prise en charge du patient s'effectuent avec les autres médecins qui concourent à l'urgence en complémentarité pour le bien-être des patients et avec l'adhésion des organismes payeurs.

Il est indispensable que:

- la prescription soit faite par des « professionnels diplômés » responsables, directement impliqués dans la prise en charge diagnostique et thérapeutique ou discutant avec le radiologue du choix des explorations en fonction des problèmes posés;

- la réalisation soit effectuée par des « radiologues diplômés » qui interviennent pour
 - consulter et orienter la demande,

- contrôler la réalisation,
- formuler l'interprétation,

- éventuellement intervenir directement pour pratiquer un geste thérapeutique. Efficacité permanente et optimisation ponctuelle excluent toute notion de vassalité: la prise en charge du patient est réalisée globalement par des médecins de niveau identique et de même éthique. Ceci est d'autant plus facile que le creuset de formation de toutes les spécialités est devenu identique: le DES

Restitution de l'information

Le mode de restitution reste partout classique: document photographique transmis sans ou avec un compte-rendu manuscrit ou dactylographié.

Les expériences de téléradiologie (voir note 1 p 322) sont nombreuses tant en France que dans le monde, mais les systèmes de communication externe permanents sont rares dans le cadre de l'urgence: système de la grande garde de neurochirurgie de Paris (AP CEDIT)

Réseaux images et urgences: état actuel

La principale motivation de ces réseaux est de pouvoir offrir à l'émetteur une expertise qu'il ne peut avoir sur place. Dans le cadre des urgences où l'encadrement médical est réduit, la transmission d'images à un spécialiste semble pouvoir améliorer le diagnostic de la structure d'urgence mais ne remplace pas la présence radiologique.

NUMÉRISATION DES IMAGES

Pour transmettre les images, il faut pouvoir en disposer sous une forme numérique, autrement dit sous forme d'un fichier informatique (voir note 2 p 323).

Quand l'image est disponible sous forme d'un film, on peut le numériser en utilisant une caméra de type CCD ou un système de balayage (scanner) couplé à un ordinateur.

La qualité du résultat dépend de la qualité du matériel utilisé Il est, par exemple, possible d'utiliser un caméscope et un micro-ordinateur muni d'une carte de numérisation de bas de gamme pour un résultat relativement médiocre pour un coût ne dépassant pas les 40 000 F; nous estimons cependant qu'il faut utiliser des caméras de meilleure qualité ou des scanners relativement fins pour assurer un minimum de qualité à la numérisation des images analogiques. Cette méthode a l'avantage de s'appliquer à toute modalité d'imagerie (voire même à tout type de document) à condition d'avoir les images sur film.

Elle demande cependant une intervention de la part d'un opérateur qui doit régler le matériel pour définir la zone du film à numériser (mise au point du système, réglage de la caméra ou de la zone à balayer...).

Pour les images disponibles sur écran, il est possible, en général, de récupérer le signal vidéo de la console de visualisation et de le numériser. Cette technique ne s'applique qu'aux modalités d'imagerie utilisant un écran cathodique (ce qui exclut principalement la radiographie conventionnelle) mais limite l'intervention de l'opérateur par rapport à la méthode précédente.

Les modalités d'imagerie numérique (radiologie et angiographie numériques, scanner, IRM et gamma caméra) disposent par essence des images sous forme informatique. Il suffit donc d'établir une connexion avec l'outil de transmission. Celle-ci est d'autant moins simple que le matériel d'imagerie à connecter est plus ancien. C'est pourquoi, même si cette dernière technique est la meilleure du point de vue de la qualité du résultat, elle est rarement mise en œuvre et ce sont les méthodes présentées plus haut qui sont utilisées.

Quelle que soit la méthode d'obtention des fichiers informatiques correspondant aux images, il faut que leur format (la manière de les lire) soit connu du récepteur. Si l'on considère des liaisons entre plusieurs centres, il convient de se conformer à un standard unique de codage des fichiers. Plusieurs standards peuvent être envisagés, cependant DICOM 3.0 (connu sous le nom MEDICOM dans les instances européennes) est la norme spécialisée dans le format et la communication des images médicales à laquelle tous les constructeurs de matériel d'imagerie médicale se rallient. Il faut cependant dire que cette norme s'implante au fur et à mesure du renouvellement des gammes des constructeurs et donc que la plupart des matériels installés aujourd'hui ne supportent pas DICOM 3.0.

TRANSMISSION DES IMAGES

Une fois les images sous forme de fichier informatique, la transmission de ceux-ci n'a rien de spécifique. Il faut simplement retenir que ces fichiers sont relativement importants en taille. Une seule image peut prendre de 64 koctets à 8 Moctets suivant sa résolution. Même si on peut accepter des taux de compression de données d'un facteur 10 sans trop dégrader la qualité de l'image transmise, les séries d'images restent de taille conséquente (voir note 3 p 323).

C'est pourquoi il faut adapter le type de transmission aux performances attendues. A priori, on doit utiliser des réseaux à moyen rayon d'action utilisant des infrastructures publiques sinon à usage général.

Actuellement, la solution la plus utilisée en France est celle du réseau NUMERIS qui a l'avantage de fournir un lien relativement rapide pour un investissement raisonnable et une couverture au moins nationale. Pour une cellule uniquement émettrice, un lien à 64 koctets/s (qui correspond à la configuration de base) peut être suffisant. Dans ces conditions, les temps de transferts pour des séries d'images ne dépassent pas le quart d'heure. Pour les cellules réceptrices, qui seraient reliées à plusieurs centres émetteurs, il faudrait prévoir plusieurs

accès pour qu'une transmission ne bloque pas le service d'expertise pour les autres utilisateurs potentiels

Les stations de téléimagerie disponibles en France ne sont en général pas compatibles les unes avec les autres en l'absence d'un protocole de communication commun. Le choix d'une norme de télétransmission d'images médicales semble ici nécessaire sans que l'on puisse aujourd'hui en préconiser une.

La solution très séduisante de la transmission par le mode ATM, du son et de l'image, apparaît comme un objectif probablement idéal mais économiquement peu envisageable actuellement en dehors de sites expérimentaux.

DU POINT DE VUE ORGANISATIONNEL

L'analyse des expériences menées en France permet de faire les remarques suivantes

- Il ne faut pas imaginer qu'un outil de transmission d'images permet de concentrer la compétence du côté du récepteur d'images. Sauf cas évident, le diagnostic ne peut se faire à l'analyse des seules images. Il convient qu'un minimum d'information concernant le contexte soit connu. Si on se place en plus dans le cadre de l'urgence, cette information n'est pas disponible sous forme de document. Il faut donc que l'envoi des images s'accompagne d'un dialogue entre émetteur et récepteur. L'ajout de fonctions telle que le télécurseur (voir note 4 p. 323) voire même de téléconférence est utile.
- Pour ne pas allonger les temps de transmission d'images, il convient soit de demander à l'émetteur de choisir les images qu'il va transmettre ou d'appliquer une compression des données. Ces actions demandent à l'émetteur une compétence certaine en imagerie.
- La responsabilité reste du côté de l'émetteur. Pour diverses raisons (notamment la qualité l'image et l'éloignement du patient) le récepteur ne peut que prodiguer des conseils que le récepteur choisit de suivre ou non.
- Il n'existe pas de cadre à la téléconsultation. En particulier, rien n'existe du point de vue de la rétribution de l'expert récepteur ou de la structure qui l'accueille.
- Compte tenu des recommandations de la commission nationale de l'informatique et des libertés et de la qualité d'image minimale souhaitable, une station de téléradiologie coûte entre 120 000 et 200 000 francs.

NOTES

1 Nous nous limitons ici aux seuls aspects de communication externe des images. L'utilisation d'un système de communication et d'archivage d'images médicales (plus connu par l'acronyme PACS) pourrait avoir un impact sur le fonctionnement d'un service d'urgence par la fourniture rapide des images du dossier du patient (en archivage) ou par la communication des images des examens demandés dans le cadre des urgences. On ne peut cependant pas justifier ces réseaux uniquement par le service qu'ils pourraient rendre aux urgences.

2. Techniquement, il est possible d'imaginer une transmission analogique des images à l'instar des transmissions de télévision. Cette hypothèse est à écarter rapidement compte tenu de ses coûts d'investissement et de fonctionnement.

3. Pour se fixer les idées, une série d'une vingtaine d'images de scanner non compressées a une taille informatique 1 000 fois supérieure au fichier contenant le texte du présent rapport.

4. Le télécurseur permet à un opérateur d'une console de piloter un curseur sur une image affichée sur une console distante. En général cette fonction est bidirectionnelle et permet un dialogue à distance

Analyse de la littérature

Le groupe de travail a essayé, lorsque cela était possible, d'appuyer sa réflexion sur des articles scientifiques issus de la littérature internationale.

Malgré l'importance des ressources bibliographiques fournies par l'INSERM, il a été retrouvé peu d'articles traitant de l'organisation des urgences radiologiques en Europe ou aux Etats-Unis.

Les préoccupations semblent pourtant les mêmes, citons à titre d'exemple Dans un article intitulé « *Emergency Radiology Services at Medical School in the United States* », Novelline [1] étudie la place de l'imagerie d'urgence aux États-Unis sur la base des réponses à un questionnaire adressé à 66 sites universitaires Il définit les critères d'un centre de radiologie d'urgence de niveau I (type SAU en France) où

- la majorité des examens seraient réalisés à l'aide d'un équipement fixe aux urgences,
- et les clichés seraient interprétés immédiatement par un interne en radiologie, puis revus dans la journée par un radiologiste senior.

Par ailleurs, l'étude déplore la situation actuelle avec:

- un nombre significatif de radiographies interprétées par des non-radiologistes,
- le manque de renseignements cliniques sur les demandes d'examens;
- et la carence en enseignement spécifique à la radiologie urgente.

Novelline note que seuls 69 % des services d'urgence de ces établissements importants possèdent en propre un équipement de radiologie fixe intégré au service. Les autres utilisent un équipement mobile (5 %) ou font appel à un service de radiologie centrale.

Cette même étude montre que 63 % des interprétations de l'examen radiologique sont réalisées immédiatement (67 % de ces interprétations étant effectuées par un résident de radiologie, équivalent de nos internes). Seuls 14 % des hôpitaux universitaires américains déparent posséder un radiologue senior présent en permanence dans le service.

Pour Bauman [2], la mise en place d'une politique d'assurance-qualité permettrait d'améliorer la situation relationnelle au sein des urgences. Elle comporterait en substance

- des sessions de formation jointes radio-urgences afin d'éviter les demandes d'examen inappropriées,
- la définition d'indicateurs de qualité (taux de clichés nuls, temps d'examen et d'attente),
- et le relevé de tendances aboutissant à déterminer la valeur professionnelle des manipulateurs et médecins.

James [3] en Angleterre, dans une étude rétrospective portant sur le retour des clichés et comptes-rendus au service des urgences, à partir d'une enquête réalisée dans 190 centres anglais, donne des chiffres assez éloquentes

- 39 % des services ne sont pas satisfaits de la prestation;
- 49 % n'ayant pas de retour dans les 48 heures.

Dans seulement 2,6 % des cas, on retrouve un schéma idéal interprétation en direct aux heures ouvrables et dès le lendemain pour les clichés réalisés la nuit ou le week-end

Afin d'accélérer le retour, un pis-aller acceptable consiste à ne demander aux radiologues que de confirmer le diagnostic posé par « l'urgentiste ». En cas d'infirmité et uniquement dans ce cas, un compte-rendu est réalisé.

Les problèmes semblent donc toujours tourner autour des mêmes thèmes :

- implantation,
- prescription,
- interprétation et seniorisation.

Par contre, aucun article proposant un mode organisationnel pertinent n'a pu être retrouvé.

RÉFÉRENCES

[1] NOVELINE RA. Emergency radiology services at medical schools in the United States. *Invest Radiol* 1992, 27: 648-652

[2] BAUMAN TW. Quality assurance for the radiology emergency interface *Emerg Med Clin N Am* 1991, 9: 881-884

[3] JAMES MR. X ray reporting in accident and emergency departments An area for improvements in efficiency. *Arch Emerg Med* 1991, 8: 266-270

L'expérience d'une catastrophe

Il est intéressant d'analyser les réflexions concernant une grande catastrophe nationale récente (Furiani, 1992).

Il y a eu un afflux massif de blessés présentant, avec des gravités variables, les mêmes de lésions

- décélération,
- perforation,
- arrachement,
- rachidiennes et des membres.

Ceux-ci ont dû être gérés par les équipes de l'hôpital de Bastia et celles du SAMU (Service d'accueil médical d'urgence) incluant des radiologues et des manipulateurs, envoyés en renfort depuis Paris

Si les urgences vitales ont été immédiatement assumées, les locaux d'attente de l'imagerie sont devenus le lieu de stockage des blessés de gravité moindre. En pratique 400 échographies abdominales ont été pratiquées à Bastia en deux jours: compte tenu du type des lésions, il s'agissait du bilan le plus efficace.

Il y a donc évolution des besoins des cliniciens en matière d'imagerie d'urgence. La prise en charge des urgences vitales, en particulier en traumatologie le polytraumatisé, nécessite à l'heure actuelle de réévaluer la place que peuvent prendre les examens complémentaires d'urgence. En effet, la démarche diagnostique et thérapeutique utilisée chez ces patients diffère sensiblement de celle que l'on connaît en médecine classique.

Dans la majorité des cas, les détresses vitales sont au premier plan et imposent la mise en place d'un traitement symptomatique guidée par des examens extrêmement simples. L'absence de réanimation initiale conduirait ici à un décès prématuré du patient sans qu'il soit possible d'approfondir le diagnostic.

Dès que la situation est stabilisée, c'est-à-dire que les principales détresses vitales sont contrôlées, les examens complémentaires et en particulier radiologiques prennent tout leur intérêt C'est en effet à ce moment-là qu'une grande précision diagnostique est nécessaire pour construire la stratégie thérapeutique du blessé. Dans ce contexte, l'anesthésiste réanimateur et le chirurgien prennent un risque

calculé en soumettant le patient à des examens qui peuvent être longs mais contribuer de manière très précise au diagnostic et donc à l'efficacité du traitement. La surveillance médicale pendant ces examens est fondamentale et elle s'apparente au monitoring que l'on peut attendre d'un service de réanimation.

Il va s'en dire que dans ce contexte la présence d'un médecin radiologue pour discuter des indications des examens, le rapport qualité/prix en termes de temps investi et de précisions diagnostiques est un élément indispensable de l'équipe pluridisciplinaire qui prend en charge le patient. Il n'est pas question ici d'obtenir des résultats douteux mais bien souvent de choisir parmi une palette d'exams celui qui, pour une situation donnée, dans un temps déterminé, est le mieux adapté aux lésions et à l'état du patient.

- Le couple anesthésiste-réanimateur/radiologue est donc efficace.
- Ce lieu de parking qui constitue la salle d'attente de la radiologie doit donc être suffisamment équipé pour permettre:
 - d'y organiser la prise en charge,
 - d'y assumer une surveillance médicale (fluides, monitoring),
 - d'assurer un bilan radiologique standardisé de débrouillage permettant une gestion immédiate, débouchant lui-même sur un compte-rendu standardisé.

Annexe : stratégie documentaire

La recherche documentaire a porté sur :

- l'accueil
- l'organisation, l'équipement
- les systèmes de communication
- les réseaux
- les problèmes économiques liés aux besoins radiologiques dans les services d'urgence

L'interrogation des bases de données a été faite :

- depuis 1990
- dans toutes les langues
- dans les bases de données biomédicales suivantes : Medline, Excerpta Medica, Pascal, Health Planning et DHSS-DATA

Les mots-clés utilisés ont été fonction des bases et des domaines.

a - Pour MEDLINE :	b - Pour Excerpta Medica
1 Emergency medical services Emergency medicine First aid Emergency medical technicians Emergency medical tags Equipment and supplies Hospital planning Health planning Hospital design and construction	1 Emergency health service Emergency ward Ambulance Emergency treatment Emergency First aid Angiography Nuclear magnetic resonance imaging Tomography
2 Hospital restructuring Economics Economics hospital Organization and administration Radiology Radiology information systems Radiology department hospital Radiology interventional	2 Scintillation camera Radiology or radiologist Radiology department Equipment Organization and management
3 Angiography Magnetic resonance imaging Tomography X Ray computed Tomography emission computed Tomography scanners X Ray computed Stratégie 1 et 2 et 3	3 Hospital design Hospital personal Hospital planning Stratégie 1 et 2 et 3
	d - Pour Pascal
	1 Urgence+T et Accueil
	2 Organisation ou équipement ou Service ou Matériel

c - Pour DHSS et HLP		
1	Emergenc\$ Radiol\$ Radiograph\$ Imaging	3
2	Scanne\$ Magnetic and resonance imag\$ Magnetic resonance imaging Tomography scanners X Ray computed Radiology department hospital Medical equipment Cost\$	
3	Health planning Equipment and supplies hospital Organization Stratégie 1 et 2 et 3	
		Radiodiagnostic Exploration radiologique Radiograph+T Scanner Tomodensitométrie Angiographie Scintigraphie Stratégie 1 et 2 et 3 1 et Accueil

Le nombre de références transmises au Département du partenariat économique et social (DPES) a été de :

- 113 références pour PASCAL
- 246 références pour MEDLINE et Excerpta Medica
- 322 références pour DHSS et HLP

Un complément de recherche sur l'organisation en réseaux inter-hospitaliers a été effectué sur les bases avec les mots-clés suivants :

- Pascal
 1. Réseau
 2. Organisation hospitalière ou service hospitalier ou santé publique ou hôpital
 3. Urgence ou SAMU
Stratégie 1 et 2 et 3
- Medline
 1. Network
 2. Interinstitutional Relations ou Interprofessional relations ou Multi-institutional systems ou Hospital Planning
Stratégie 1 et 2

Le nombre de références transmises au DPES a été de :

- 23 références pour PASCAL
- 40 références pour MEDLINE.

V

Effets indésirables en imagerie

Experts

A LEROY-WILLIG, INSERM U.334, Service hospitalier
Frédéric-Joliot- Orsay

O CLEMENT, Radiologue, centre hospitalo-universitaire Boucicaut-
Paris

C.-A. CUENOD, Radiologue, centre hospitalo-universitaire Laënnec-
Paris

G. FRIJA, Radiologue, centre hospitalo-universitaire Laënnec – Paris

B. AUBERT, Service de Physique, Institut Gustave-Roussy -Villejuif

V - Effets indésirables en imagerie

Sommaire

Introduction	327
Analyse	329
1. Dosimétrie radiologique: scanner conventionnel et spiralé	329
2. Effets indésirables de l'IRM	332
3. Agents de contraste iodés	337
4. Agents de contraste magnétiques	348
Annexe: Stratégie documentaire	355

Introduction

Il a été estimé pour, d'une part, tenir compte des souhaits émis par la Direction Générale de la Santé et, d'autre part, apporter un éclairage face à l'augmentation constatée de l'utilisation d'agents de contraste et à l'emploi croissant des techniques d'IRM et de scanner spirale, de compléter l'étude par l'examen des effets indésirables observés en imagerie dans ces différents domaines

1

Dosimétrie radiologique: scanner conventionnel et spiralé

Les effets indésirables concernant les techniques en utilisant les rayons X sont de deux types, d'une part les effets associés à l'injection de produit de contraste et d'autre part ceux liés aux effets des rayonnements ionisants. Nous ne parlerons dans ce texte que des derniers, d'autant plus que la scénographie est la plus irradiante des techniques d'imagerie diagnostique à base de rayons X.

Depuis son apparition il y a maintenant plus de vingt ans, la scanographie a connu un succès croissant, le nombre de scanners ayant par exemple plus que doublé entre 1988 (229 machines) et 1994 (495 machines) [1]. Aussi, compte tenu des niveaux de doses délivrés par ces examens, cette technique d'imagerie représente à ce jour la principale source d'exposition de la population dans le domaine du radiodiagnostic. Des études britanniques [2] menées par le NRPB (*National Radiological Protection Board*) ont montré que, sur la base de 20 h.Sv par an et par machine, la dose efficace collective due à la scénographie pouvait être estimée en 1993 à 7000 h.Sv, contribuant ainsi à plus du tiers de la dose totale due à l'ensemble des examens par rayons X. De plus, si on compare les équivalents de dose effectifs délivrés par la scanographie à ceux des examens conventionnels pour différentes régions de l'organisme (pour peu que cette comparaison ait un sens compte tenu de la qualité des images du scanner), les valeurs sont de 3 (examen de la colonne lombaire) à environ 100 fois (examen pulmonaire) plus élevés dans le cas des scanners. L'augmentation du nombre de machines associée à la part de plus en plus importante du mode spiralé ne pourra qu'accroître l'exposition collective de la population.

Par rapport à la radiologie conventionnelle, la distribution de la dose en scanographie est plus homogène en raison de la rotation du tube autour du patient, mais aussi beaucoup plus élevée. De plus la qualité de l'image ne souffre pas de sur- ou sous-exposition mais est d'autant meilleure que la dose est élevée (dans les limites supportées par le tube). En effet, la relation reliant le bruit (σ) dans l'image à la dose au patient (D), pour une taille de pixel

donnée, s'écrit [3]: $\sigma^2 = \frac{K}{D}$

Il en résulte que toute diminution du bruit, pour améliorer la détectabilité à faible contraste, se traduit par une augmentation significative de la dose. En pratique de nombreux paramètres influencent la valeur de la dose et sa répartition Parmi ceux accessibles à l'utilisateur, citons principalement le courant du tube, le temps d'émission des rayons X, l'épaisseur de coupe et l'espacement des coupes.

Les examens scanographiques comportant toujours plusieurs coupes; une des expressions utilisées pour exprimer la dose est la MSAD (*Multiple Scan Average Dose*) qui caractérise la dose moyenne dans le volume exploré. Une étude américaine [4] menée en 1990 sur plus de 250 machines a montré pour les examens de la tête une MSAD moyenne (± 1 écart-type) de 44 mGy (± 19) et de 54 mGy (± 14) respectivement pour les machines de troisième génération (R/R) et de quatrième génération (R/S). De cette étude on relève également une dose maximale à 140 mGy et des facteurs de 2, et même plus, entre les doses délivrées par des appareils identiques.

À partir des données des constructeurs [5], il apparaît que la dose moyenne pour les examens de la tête varie de 40 à 80 mGy et pour ceux du corps de 15 à 40 mGy. Ces valeurs correspondent à des paramètres d'acquisition en mode standard, un facteur compris entre 0,2 et 2 doit être appliqué suite à des modifications portant sur le temps d'acquisition, le courant, la haute tension, l'épaisseur de coupe ou l'angle d'acquisition.

En ce qui concerne l'accroissement du nombre d'appareils en mode hélicoïdal (ou spiralé), on admet généralement qu'à paramètres identiques et avec un déplacement de table égal à la largeur de coupe/360°, les 2 modes classiques et spiralés délivrent la même dose.

Cependant en pratique le mode spiralé utilise un fonctionnement constant du tube pendant un temps important, ce qui conduit l'utilisateur à limiter le courant et donc à réduire la dose. Néanmoins, le volume exploré, compte tenu de la rapidité et de la facilité d'acquisition des coupes, est souvent plus important en mode spiralé. Cette technique donne aussi accès à de nouvelles possibilités dans le domaine des séquences dynamiques pouvant conduire à des doses élevées. Un protocole proposé récemment pour l'analyse du flux sanguin cérébral délivre à la tête des doses proches de 400 mGy [6].

Les données précédentes concernent la dose délivrée aux organes situés dans le volume exploré. Afin d'évaluer le risque associé à la scénographie, il est nécessaire de prendre en compte non seulement la dose délivrée aux organes présents dans le volume étudié, mais également la dose délivrée aux organes critiques situés en dehors de ce volume. On pourra ainsi estimer la dose efficace associée à l'examen. Compte tenu des niveaux de dose relevés, les principaux risques associés aux examens scanographiques sont ceux correspondant au domaine des effets biologiques associés aux faibles doses, c'est-à-dire des effets stochastiques aussi bien cancérogènes que génétiques. Quelques auteurs [8-9] ont essayé d'associer les risques aux doses mesurées en scénographie. Bien que l'approche et les données utilisées ne soient pas toujours identiques, on peut retenir de ces travaux que:

- dans les conditions standards d'examen scanographique, le risque somatique total varie de $1.4 \cdot 10^{-4}$ à $4 \cdot 10^{-4}$ selon le type d'organe étudié;
- les risques somatiques et génétiques sont plus faibles que les risques associés aux examens avec injection de produit de contraste mais sont significatifs. Par exemple, le risque associé à un examen scanographique de la tête est environ 250 fois celui lié à un examen panoramique dentaire.

Ces éléments doivent inciter à préconiser auprès des utilisateurs la pratique régulière d'un programme d'assurance de qualité prenant en compte non seulement les caractéristiques de l'image mais aussi la dose. Devant l'accroissement des scanographes et donc du nombre d'examens scanographiques, il est en effet essentiel que le principe d'optimisation [10] visant à délivrer la plus faible dose nécessaire à l'obtention des informations radiologiques attendues soit respecté et appliqué.

Effets indésirables de l'IRM

Nous examinerons successivement les effets indésirables à court et long terme. Une revue générale de tous ces effets est faite par Kanal [1].

Effets à court terme

RISQUES LIES AU CHAMP MAGNÉTIQUE BO

L'IRM est la seule technique d'imagerie médicale qui ait entraîné le décès immédiat (évitable et directement imputable à la technique) de plusieurs patients au cours de la dernière décennie. Trois cas ont été publiés aux Etats-Unis deux déclarés à la FDA (Food and drug administration) concernaient des patients porteurs d'un stimulateur cardiaque [2]; le troisième résultait de la présence d'un clip anévrismal ancien (accident analysé en détail par Klucznik et coll.[3]). Quatre décès ont été reportés verbalement en France, trois résultant de la présence d'un stimulateur cardiaque, l'un d'un clip cérébral récent.

Tout objet ferromagnétique intracorporel est potentiellement dangereux. Les objets ferromagnétiques à prendre en considération (listes publiées régulièrement [4]) sont surtout les matériels prothétiques, les éclats métalliques en particulier intra-oculaires, les projectiles (balles, fragments d'obus). L'effet « missile » d'objets métalliques extra-corporels attirés à forte vitesse dans l'aimant est aussi potentiellement très dangereux [5].

Le risque d'accident lié au déplacement d'un objet magnétique intra-corporel est nul dès lors que les critères d'exclusion pour l'IRM sont respectés grâce à un double interrogatoire du patient permettant de remplir une fiche de sécurité, et à la pratique de radiographies de contrôle (crâne, thorax) au moindre doute (patient dément, cicatrices inexplicables...). Il nous paraît important que cette fiche de sécurité soit signée par le médecin responsable de l'examen par IRM.

La vigilance avant d'examiner un patient, la surveillance des personnels approchant des machines d'IRM, l'éducation des médecins et manipulateurs sont les éléments clefs de la sécurité.

RISQUES LIÉS AU CHAMP ÉLECTROMAGNÉTIQUE B1

La concentration du champ électromagnétique B1 au voisinage des câbles d'antennes de surface [6], des électrodes et autres dispositifs utilisés pour le monitoring des patients [7], peut entraîner un dépôt de chaleur localisé. 75 accidents, dont des brûlures au troisième degré, ont été rapportés à la FDA. L'examen de patients sous monitoring demande un matériel adapté et un contrôle très rigoureux de tout le matériel médical proche du corps du patient [8].

Effets à long terme

RISQUES LIÉS AU CHAMP MAGNÉTIQUE B0

Beaucoup d'études chez l'homme et chez l'animal ont tenté d'objectiver des modifications biologiques et physiologiques des champs magnétiques statiques intenses [9]. Des modifications de la fréquence cardiaque, du tracé ECG (électrocardiogramme) [9] ont été rapportées. A 3-4 Tesla, les manifestations sensorielles (goût métallique dans la bouche, vertige) sont interprétées comme dues aux courants induits par le déplacement du crâne à travers le champ inhomogène à l'entrée de l'aimant [10]. Les mécanismes pouvant entraîner des interactions sont reportés dans les références [9-10]. L'ensemble des éléments connus est extrêmement peu inquiétant.

RISQUES LIÉS AU CHAMP ÉLECTROMAGNÉTIQUE B1

L'utilisation d'impulsions de champ électromagnétique oscillant à une fréquence comprise entre 4MHz et 170 MHz selon la valeur de B0 entraîne le dépôt de chaleur dans l'organisme. Les puissances émises sont de l'ordre de 100 Watts à 10 kWatts pendant des temps d'application de quelques millisecondes répétés toutes les 30 ms à 3 s.

L'échauffement moyen, facilement calculé, dépend de la fraction de l'énergie émise (plus élevée à haut champ) qui est effectivement absorbée. Les normes de sécurité visent à ce qu'aucun tissu ne subisse une élévation de température supérieure à 1°C.

La FDA [11] propose aux industriels, soit de limiter la puissance moyenne absorbée (SAR) à 0,4 W/kg, soit de démontrer que l'augmentation de température ne dépasse pas les normes autorisées. Le contrôle est en général intégré au *hardware* de l'appareil de résonance magnétique en tenant compte des séquences de mesure utilisées et du poids du patient. La limite supérieure de SAR est alors 1 à 2 W/kg (les dimensions du patient influent sur la puissance absorbée).

Le *National Radiological Protection Board* [112] donne des limites à deux paliers. Pour les sujets ayant une capacité thermorégulatoire normale, les seuils sont les suivants:

- Puissance déposée moyennée sur tout l'organisme inférieure à

	4 W/kg	2W/Kg
pour une durée d'exposition	<15 min	>30 min

-Puissance déposée moyennée sur tout volume d'un kg		
tête	4W/kg	2W/kg
tronc	8W/kg	4W/kg
membres	12W/kg	6W/kg
pour une durée d'exposition	<15 min	>30 min

Pour les sujets ayant une capacité thermorégulatoire potentiellement réduite, ces chiffres sont divisés par deux.

Dans des conditions normales (en évitant les phénomènes locaux au voisinage d'antennes ou de dispositifs de monitoring), il n'y a pas de risque d'échauffement excessif dans une machine d'IRM clinique.

Par ailleurs, la littérature abondante et contradictoire sur les ELF (champs électriques et magnétiques de très basse fréquence) [113] n'incite pas à considérer l'IRM comme biologiquement dangereuse

EFFET DES VARIATIONS TRANSITOIRES DU CHAMP MAGNÉTIQUE STATIQUE

La commutation rapide des gradients de champ magnétique peut déclencher des fibrillations musculaires désagréables et potentiellement dangereuses dans la région cardiaque. Ce risque concerne essentiellement l'imagerie ultra-rapide et plus spécifiquement la technique echo-planar. Cet effet a été observé chez l'homme, et étudié extensivement.[14]; aucun accident n'est reporté. La FDA conseille de ne pas dépasser un seuil de 20 Tesla/seconde, inférieur d'un facteur 3 à celui de déclenchement de telles stimulations [11]; les constructeurs ont intégré ces règles à la programmation des séquences.

NUISANCE ACOUSTIQUE LIÉE AUX COMMUTATIONS DE GRADIENTS

Le niveau de bruit très élevé atteint par les imageurs modernes en imagerie ultra rapide peut dépasser 100 dBa [15]. C'est une nuisance réelle qui peut être limitée par le port de bouchons d'oreille ou d'un casque antibruit, l'un et l'autre peu coûteux.

IRM ET GROSSESSE

Il n'y a pas actuellement d'études concluantes affirmant la nocivité des facteurs physiques liés à la pratique de l'IRM pour l'embryon ou le fœtus. Deux études récentes, portant sur des effectifs restreints, concernent les enfants examinés par technique echo-planar in utero [16], et le personnel médical féminin exposé en cours de grossesse [17].

On peut raisonnablement préférer l'IRM au scanner chez la femme enceinte, et tout aussi raisonnablement éviter une exposition inutile pendant les deux premiers mois de la gestation [18].

Conclusion

L'IRM peut garder son étiquette de technique non invasive si les règles de sécurité parfaitement codifiées sont respectées. L'éducation des médecins et des manipulateurs sont les éléments clefs de la sécurité.

RÉFÉRENCES

- [1] KANAL E. Safety considerations in MR Imaging. *Radiology* 1990, 176: 593-606
- [2] POHOST GM, BLACKWELL GG, SHEUOCK FG. Safety of patients with medical devices during application of magnetic resonance methods. *Ann N Y Acad Sci* 1992, 649: 302-312
- [3] KLUCZNIK RP, CARRTER DA, PYKA R. HATD RW. Placement of a ferromagnetic intracerebral aneurysm clip in a magnetic field with a fatal outcome (see comments). *Radiology* 1993, 187: 855-6
- [4] SHELLOCK FG, MORISOLI S, KANAL E. MR procedures and biomedical implants, material and devices: 1993 update. *Radiology* 1993, 189: 587-599
- [5] KANAL E. An overview of electromagnetic safety considerations associated with magnetic resonance imaging. *Ann N Y Acad Sci* 1992, 649: 204-224
- [6] GORCZYCA DP. Bilateral surface coils in MR breast imaging: potential hazards. *Radiology* 1993, 186: 906-7
- [7] BROWN TR, GOLDSTEIN B, LITTLE J. Severe burns resulting from magnetic resonance imaging with cardiopulmonary monitoring. Risks and relevant safety precautions. *Am J Phys Med ReLab* 1993, 72: 166-7
- [8] MENON DK, PEDEN CJ, HAU AS, SARGENTONI J, WHITWAM JG. Magnetic resonance for the anaesthetist. Part 1: Physical principles, applications, safety aspects. *Anaesthesia* 1992, 47: 240-255
- [9] BUDINGER TF. Emerging nuclear magnetic resonance technologies. Health and safety. *Ann N Y Acad Sci* 1992, 649
- [10] SCHENCK JF, DUMOULTN CL, REDINGTON RW, et al. Human exposure to 4.0 Tesla magnetic fields in a whole body scanner. *Med Phys* 1992, 19: 1089-1098
- [11] ATHEY TW. Current FDA guidance for MR patient exposure and considerations for the future. *Ann N Y Acad Sci* 1992, 649
- [12] NRPB. Limits on patient and volunteer exposure during clinical magnetic resonance diagnostic procedures. Recommendations for the practical application of the Board's statement. *Ann N Y Acad Sci* 1992, 649
- [13] GUÉNEL P, LELLOUCH J. *Effets des champs électriques et magnétiques de très basse fréquence sur la santé*. Éditions INSERM, Paris, 1992
- [14] BUDINGER TF, FISCHER H, HENTSCHEL D, REINFELDER HE, SCHMIDT F. Physiological effects of fast oscillating magnetic field gradients. *J Comput Assist Tomogr* 1991, 15 (6): 909-914
- [15] SHELLOCK FG, MORISOLI SM, ZIARATI M. Measurement of Acoustic Noise During MR Imaging - Evaluation of 6 Worst-Case Pulse Sequences. *Radiology* 1994, 191: 91-93

- [[16] BAKER PN, JOHNSON IR, HARVEY PR, GOWLAND PA, MANSFIELD P. A three-year follow-up of children imaged in utero with echo-planar magnetic resonance. *Am J Obstet Gynecol* 1994, 170
- [[17] KANAL E. GILLEN J. EVANS JA, SAVITZ DA, SHELLOK FG. Survey of reproductive health among female MR workers. *Radiology* 1993, 187: 395-399
- [18] ELSTER AD. Does MR imaging have any known effects on the developing fetus ? *Am J Roentgenol* 1994, 162: 1493

Agents de contraste iodés

Du fait de son numéro atomique élevé ($Z = 53$), l'iode est un bon atténuant des rayons X. La structure de base des produits de contraste iodés (PCI) est un composé organique de type cycle benzénique sur lequel sont fixés de manière covalente des atomes d'iode et d'autres radicaux. Les différentes molécules commercialisées varient par leur contenu en iode (nombre d'atomes d'iode par molécule de produit de contraste) et la conformation chimique des radicaux.

Ils sont tous susceptibles d'entraîner des effets indésirables allant de la simple sensation de chaleur passagère au décès par choc anaphylactique.

Une analyse extensive de la bibliographie concernant les effets secondaires des agents de contraste iodés a été réalisée par un groupe de travail de l'Agence Nationale pour le Développement et l'Évaluation Médicale (ANDEM), publiée en juin 1994 [1].

Classification de différents produits de contraste iodés

Les produits de première génération apparus dans les années 1950 sont tri-iodés et ioniques. Le sel est soit du sodium, soit de la méglumine et le plus souvent des combinaisons méglumine-sodium. Dissociés en solution, ces produits porteurs de trois atomes d'iode se décomposent en deux particules osmotiquement actives. Le rapport iode / particule est donc de $3/2$ soit 1,5.

Ces agents ont une osmolalité élevée (1 500-2 200 mOsm /kg), ils sont appelés produits de haute osmolalité (PHO).

Les produits plus récents ont une osmolalité plus faible, néanmoins supérieure à celle du plasma. On les appelle produits de basse osmolalité (PBO)

Pour abaisser l'osmolalité globale du produit, deux approches ont été possibles

- association de deux cycles benzéniques entre-eux (dimère hexa-iodé), le prototype est le ioxaglate (Hexabrix*);
- rendre le produit non ionique ce qui permet d'éviter de le salifier avec le sodium ou la méglumine, c'est le groupe des produits non ioniques.

Les PBO sont plus chers que les PHO dans un rapport de 1 O à 20 aux États-Unis et de 3 à 4 en France.

Nom chimique	Spécialité	Type	Année de commercialisation en France
aminotrizoate	Radiosélectan*	PHO ionique	1968
iotalamate	Contrix*	PHO ionique	1968
ioxitalamate	Télébrix*	PHO ionique	1970
	Vasobrix*		
ioxaglate	Hexabrix*	PBO ionique	1979
iopamidol	Iopamiron*	PBO non ionique	1981
iohexol	Omnipaque*	PBO non ionique	1984
iopromide	Ultravist*	PBO non ionique	1988
ioversol	Optiray*	PBO non ionique	1990
iopentol	Ivépaque*	PBO non ionique	1992
iobitridol	Xénélix*	PBO non ionique	1993

Classification des effets secondaires par gravité

Certains des effets secondaires sont d'ordre général (mouvements d'eau, réactions anaphylactiques). D'autres touchent plus spécifiquement un organe ou un appareil (cœur, rein, endothélium vasculaire, système nerveux central).

D'après Ansell [2] on distingue quatre catégories de gravité des effets secondaires: réactions minimales, modérées, graves, fatales. Les sensations de chaleur au point d'injection et l'impression de goût métallique ne sont pas considérées comme des effets secondaires.

- Les réactions minimales incluent les nausées, vomissements légers, larmoiements, congestion nasale, éternuements, picotements, urticaire localisé, démangeaisons, pâleur légère, sueurs
- Les réactions modérées avec résolution rapide des symptômes réunissent l'urticaire géant, les vomissements répétés, la dyspnée, les douleurs thoraciques, abdominales, les céphalées sévères, l'œdème important, le bronchospasme, le malaise passager et les modifications tensionnelles modérées
- Les réactions sévères réunissent l'hypotension, l'ischémie myocardique, la bradycardie, la tachycardie, l'arythmie, l'arrêt cardiaque, l'œdème laryngé, le bronchospasme sévère, l'œdème pulmonaire, le collapsus, la perte de connaissance.
- Les réactions fatales.

Réactions pseudo-allergiques aux PCI

DÉFINITION DES RÉACTIONS PSEUDO-ALLERGIQUES

L'analyse de la littérature montre une importante variation des définitions et de l'interprétation clinique des réactions aux PCI injectés par voie intraveineuse [3-6].

On inclut dans les réactions pseudo-allergiques les réactions imprévisibles que l'on appellera anaphylactiques ou pseudo-allergiques. Ce sont des manifestations similaires aux réactions allergiques vraies, avec déclenchement de mécanismes immunologiques mais sans mise en évidence de couple antigène-anticorps. La connaissance très incomplète des mécanismes physiopathologiques de ces réactions explique la variété de termes utilisés. Une petite partie de ces réactions imprévisibles est aussi d'origine vagale, avec des manifestations potentiellement bruyantes.

Les mécanismes physiopathologiques imputés mettent en évidence le rôle de la libération d'histamine, l'activation du système du complément, un rôle du système nerveux central dans l'anxiété [71]

INCIDENCE DES RÉACTIONS PSEUDO-ALLERGIQUES AUX PCI

Quel que soit le type de PCI utilisé et que le sujet soit prémédiqué ou non, le risque d'accident allergoïde existe toujours. L'analyse de l'ensemble de la littérature montre qu'il existe une diminution significative du nombre de réactions légères et modérées avec l'utilisation des PBO, ainsi qu'une meilleure tolérance de ce type de produit. Ce type de débat est d'importance cruciale dans une période de maîtrise de dépenses de santé, du fait du surcoût de l'emploi des PBO. Néanmoins, aucune étude randomisée ou méta-analyse n'a pu mettre en évidence de réduction significative du nombre des réactions sévères ou des décès lors de l'utilisation des PBO [1]

	Réactions Légères %	Réactions modérées %	Réactions graves %	Décès %
PHO				
fourchette	3-12	0,5-2	0,01-0,4	0,006-0,01
moyenne	4,3	1,0	0,1	
PBO				
fourchette	0,5-1,5	0,3-2	0,005-0,3	0,0003-0,0006
moyenne	1,2	0,6	0,08	

L'intervalle de confiance à 95 % du nombre de décès provoqués par les produits de haute osmolalité dans les études récentes est de 2,4 à 34,1 par million et l'intervalle de confiance à 95 % de l'incidence pour les PBO est de 0,1 à 21,7 par million. La différence n'est pas significative

FACTEURS MODIFIANT LE RISQUE ALLERGIQUE

Une fréquence plus élevée des réactions, quel que soit leur type, a été montrée chez certains sujets à risque

- les patients ayant eu auparavant une réaction aux PCI (risque multiplié par 5) [8],
- le terrain atopique ou allergique (risque multiplié par 2), on inclut les patients présentant un urticaire, un rhume des foins, un eczéma, un asthme, une allergie

médicamenteuse (surtout à la pénicilline) Le rôle de l'allergie alimentaire n'est pas formellement démontré [9].,

- l'anxiété favoriserait les réactions vagues [7].

Il n'existe pas de test biologique permettant de dépister ce type de patient à risque [10, 11]. Il semble que l'interrogatoire soit le seul moyen de dépister les patients allergiques.

PRÉMÉDICATION

Deux études randomisées seulement sont disponibles.

L'une montre qu'une prescription de 100 mg d'hydroxyzine (Atarax* per os 12 heures avant l'injection) diminue significativement le nombre de réactions mineures, quel que soit le type de produit utilisé [12].

Une prémédication de 32 mg de méthylprednisolone per os 12 heures et 2 heures avant l'injection est aussi efficace [13].

Ainsi, la prémédication systématique des patients n'est pas justifiée, mais en attendant les résultats d'études méthodologiquement indiscutables nécessitant un nombre important de sujets, il apparaît licite de prémédiquer les patients à risque.

Néphrotoxicité des produits de contraste iodés

DÉFINITION

Physiologiquement les PCI hyperosmolaires filtrés et non réabsorbés sont responsables d'une diurèse osmotique forcée, avec une excrétion marquée d'eau et de sodium.

L'insuffisance rénale aiguë (IRA) induite par les PCI peut être définie comme une diminution aiguë de la fonction rénale liée à l'administration intravasculaire d'un produit de contraste iodé.

INCIDENCE DE L'INSUFFISANCE RÉNALE AIGUË

De nombreux chiffres sont retrouvés dans la littérature, très variables dans les études rétrospectives.

Dans une étude prospective contrôlée récente où la définition de l'augmentation de la créatinine était de 25 à 50 % chez des patients recevant un PBO ou un PHO, on a trouvé .

- chez les patients ayant une fonction rénale normale, l'incidence a été de 2,1 à 2,4 % [14]. Ces chiffres ne différaient pas des variations observées dans le groupe contrôle;

- chez les patients ayant une insuffisance rénale modérée et après exclusion des IRA attribuées à d'autres causes, l'incidence était de 7 % comparée à 1,5 % dans le groupe contrôle. L'incidence de l'IRA attribuée aux PCI était donc de 5,5 % et le risque relatif associé à l'administration de PCI était de 4,7.

Une étude récente [15] a comparé 59 patients diabétiques avec une insuffisance rénale chronique sévère (clairance de la créatine inférieure à 30 ml/mn) chez qui était réalisée une coronarographie. Un groupe contrôle incluait 21 patients diabétiques insuffisants rénaux. L'IRA était définie comme une augmentation de la créatininémie de 25 %. Une élévation de la créatininémie moyenne à 24 heures a été observée dans le groupe qui avait reçu le PCI mais pas dans le groupe contrôle.

Une élévation de la créatininémie de plus de 10 % a été observée chez 25 des 59 patients du groupe injecté et seulement chez 1 patient du groupe contrôle.

ASPECT CLINIQUE DE L'IRA ASSOCIEE AU PCI

L'IRA est uniquement diagnostiquée sur une élévation de la créatininémie. Elle résulte d'une nécrose tubulaire ischémique et persiste une à trois semaines. Le plus souvent, la fonction rénale s'améliore progressivement pour revenir à sa valeur initiale. Moins de 10 % des patients ont besoin d'être dialysés. Quelques cas d'insuffisance rénale définitive ont été décrits.

FACTEURS DE RISQUE

Un certain nombre de facteurs ont été mis en évidence comme favorisant la survenue d'une IRA [16-20]

- l'insuffisance rénale préexistante,
- le diabète,
- le myélome,
- l'hypovolémie réelle ou efficace (insuffisance cardiaque, cirrhose Récompensée, syndrome néphrétique),
- la déshydratation,
- la prise simultanée d'autres médicaments néphrotoxiques,
- l'injection de PCI répétée à intervalles rapprochés,
- le volume du PCI injecté,
- l'hypotension artérielle,
- l'ischémie rénale.

D'autres facteurs de risque sont fréquemment cités mais sont vraisemblablement non directement impliqués l'hyperuricémie, l'HTA, l'âge, l'anémie, la protéinurie, la transplantation rénale.

PRÉVENTION DE LA TOXICITÉ RÉNALE

Comme aucun traitement effectif n'existe, les efforts de recherche se sont focalisés sur la prévention de la toxicité des PCI, en particulier chez les patients à risque.

Ils incluent la diminution du volume injecté, l'espacement des injections, l'expansion volémique. Cette dernière mesure est considérée de manière consensuelle comme une mesure majeure de prévention de la toxicité rénale des PCI.

Les antagonistes calciques corrigent la vasoconstriction induite par les PCI [21]. Certains vasodilatateurs apparaissent également prometteurs.

CAS PARTICULIERS DES PBO

De nombreuses études expérimentales suggèrent que les PBO sont moins néphrotoxiques que les PHO.

Plusieurs études chez l'homme [22, 23] concluent que les PBO sont moins toxiques que les PHO, en particulier chez les patients présentant une insuffisance rénale chronique préexistante.

Néanmoins l'utilisation d'un PBO ne prévient pas à 100 % le risque d'insuffisance rénale aiguë et ne dispense pas de la nécessité de corriger les différents facteurs de risque présents chez le patient

CONCLUSION

L'IRA secondaire à l'injection d'un PCI survient le plus souvent chez un patient présentant un facteur de risque.

Effets cardiaques

Les effets cardiaques apparaissent plus marqués quand le produit est injecté dans le système cardio-vasculaire au cours d'un cathétérisme cardiaque, plutôt que lors d'une injection intraveineuse.

Les réponses cardio-vasculaires dépendent également de la dose, de la vitesse d'injection, de la température, du produit de contraste lui-même (essentiellement son osmolalité et son contenu ionique, sa viscosité, ses excipients), du temps de contact entre le produit de contraste et la paroi vasculaire, des situations cliniques et expérimentales [24-28].

L'importance de ces différents facteurs souligne la nécessité d'une méthodologie rigoureuse dans l'analyse des effets cardiaques des produits de contraste iodés.

MOUVEMENTS D'EAU

Après injection intravasculaire d'un PCI, il se produit un gradient de concentration molaire de part et d'autre de la membrane capillaire, entraînant un appel d'eau du secteur interstitiel vers le secteur plasmatique. L'osmo-dilution ainsi produite est proportionnelle au nombre d'osmoles injectées. Ainsi, l'injection d'un PHO entraîne un appel d'eau de 5 à 6 fois le volume injecté, alors que pour un PBO ce volume n'est que de 2 à 2,5 fois.

Cet appel d'eau est responsable d'une vasodilatation périphérique et d'une hypervolémie plasmatique

D'un point de vue clinique, l'hypervolémie peut être responsable d'une décompensation cardiaque aiguë (œdème aigu du poumon). Sa survenue peut être relativement retardée par rapport à l'injection.

La vasodilatation périphérique et la déshydratation intracellulaire sont également responsables de l'impression de chaleur ressentie et des phénomènes douloureux lors d'injections intra-artérielles.

ATTEINTE DE LA PERFORMANCE MYOCARDIQUE ET DE L'ÉLECTROPHYSIOLOGIE

Ces effets sont surtout observés lors des injections intracoronaires et dans le cœur gauche. Ils comprennent

- une bradycardie suivie dans les minutes suivantes d'une tachycardie réactionnelle. Les PBO entraînent une bradycardie moins importante que les PHO;

- un élargissement très transitoire de différents accidents de l'ECG (électrocardiogramme) avec troubles de la repolarisation. Ces effets sont moins importants

avec les PBO;

- les arythmies bénignes sont fréquentes, essentiellement ventriculaires, pouvant exceptionnellement dégénérer en fibrillation. La présence d'un cation sodique dans les PBO diminuerait la survenue de ces arythmies graves;

- une modification parallèle de la pression artérielle, du débit cardiaque et du volume d'éjection systolique. Après injection d'un PHO, on note une chute initiale dans les secondes suivant l'injection et un retour à la normale en une minute. Parfois il existe un effet rebond dans les trois minutes suivantes. Cette chute est liée à l'effet inotrope négatif direct et à la vasodilatation périphérique secondaire à l'expansion volumique.

EFFETS PÉRIPHÉRIQUES

Ils sont induits

- par une action propre sur la vasomotricité,

- une action réflexe tendant à corriger les variations hémodynamiques induites dans le cœur.

L'effet périphérique prédominant est une vasodilatation aiguë en rapport avec une chute précoce et brutale des résistances vasculaires systémiques. La vasodilatation est secondaire à l'expansion du volume plasmatique. Son importance dépend donc

- du volume d'injection,

- de l'osmolalité du PCI (les PHO entraînent une vasodilatation plus importante que les PBO),

- du site de l'injection (les injections artérielles induisant des effets plus importants que les injections veineuses).

Cette vasodilatation entraîne une réduction transitoire de la pression artérielle débutant dans les 10 secondes après l'injection avec un maximum à la 30e-40e seconde et un retour à la valeur basale dans les 90 secondes après l'injection.

Parfois survient un effet rebond. Cette hypotension artérielle est très modeste

FACTEURS DE RISQUE

- insuffisance cardiaque mal compensée [29],

- hypertension artérielle sévère,

- hypovolémie efficace ou états hémodynamiques précaires (syndrome néphrotique, cirrhose Récompensée),
- nouveau-né

Effet sur l'équilibre rhéologique

Les PCI modifient l'agrégabilité et la déformabilité des globules rouges et activent le métabolisme de l'endothélium vasculaire. Tous les PCI ont un effet anticoagulant, avec un effet plus marqué pour les produits ioniques. Cet effet peut être considéré comme bénéfique pour l'utilisation en cathétérisme (prévention du caillottage).

Cas particuliers de l'enfant

Les réactions aux PCI sont moins fréquentes avant l'âge de 9 ans que dans les autres tranches d'âge [4, 30].

L'immaturation rénale du nouveau-né rend aléatoire le résultat d'une urographie intraveineuse. Pendant le premier mois de la vie, des réactions graves ont été rapportées dans des publications anciennes (supérieures à dix ans). Leur prévention repose sur l'utilisation d'une dose de PCI inférieure à 3 ml/kg et une bonne hydratation de l'enfant avant l'examen

En termes d'effets secondaires, il n'a pas été mis en évidence de différence significative entre les PHO et les PBO à l'âge pédiatrique

Il faut cependant retenir comme enfants exposés à une éventuelle réaction (1):

- les enfants mal hydratés,
- les insuffisants rénaux,
- les polytraumatisés,
- les allergiques,
- et les enfants ayant présenté des réactions prouvées lors d'un examen précédent

Cas particulier du sujet âgé

On ne dispose pas de données précises permettant d'établir un critère d'âge comme facteur de risque en tant que tel.

Autres effets indésirables des PCI

EXTRAVASATION DU PRODUIT

Cette complication est plus fréquente avec l'utilisation des injecteurs automatiques au scanner et justifie l'utilisation des cations.

INJECTION INTRATHÉCALE

Certains cas d'utilisation erronée de produits ioniques par voie intrathécale ont été rapportés [31], responsables de myoclonies ascendantes parfois mortelles. Il s'agit d'une erreur d'utilisation qui doit être prévenue par un étiquetage suffisant des flacons [32].

RÉACTIONS TARDIVES

Elles comportent essentiellement les céphalées et les réactions allergiques cutanées dans les 24 heures suivant l'injection.

Conclusion

Recommandations pour l'emploi des deux choix de classes différentes de produit de contraste établi par le groupe de travail de l'ANDEM (extraits) [1].

Les situations pour lesquelles un surcroît de risque est démontré ou est seulement suspecté sont

- insuffisance cardiaque sévère,
- insuffisance rénale,
- état de choc,
- désorientation,
- syndrome néphrotique
- cirrhose décompensée,
- myélome,
- traitements médicamenteux néphrotoxiques concomitants,
- asthme connu,
- antécédent de réactions anaphylactoïdes aux produits de contraste iodés.

Le patient diabétique et le patient âgé ne constituent pas de sujets à risque particulier.

En dehors de la période néonatale, où le risque est lié à la quantité injectée, l'enfant n'est pas un sujet à risque.

Il n'est pas démontré que les PBO entraînent moins de décès et d'accidents majeurs que les PHO.

Par contre, il est établi que les PBO entraînent moins d'incidents mineurs que les PHO. Concernant la prévention, les populations à risque justifiant une prémédication sélective ne sont pas correctement connues. Il n'y a pas d'accord unanime sur le type de prémédication à effectuer. La néphrotoxicité doit être prévenue par une hydratation correcte avant et après l'examen. Un jeûne à six heures est inutile. La tolérance cardiaque est améliorée chez l'insuffisant cardiaque en utilisant des doses plus faibles de produits de basse osmolalité.

La prévention des complications locales (extravasation du produit de contraste) peut être prévenue par des précautions de vérification de la voie d'abord, en particulier en cas d'injection automatique.

RÉFÉRENCES

- [1] ANDEM, *Éléments l'évaluation pour le choix et l'emploi des différentes classes de produits de contraste iodés hydrosolubles lors des examens tomодensitométriques et urographiques*, Paris, juin 1994.
- [2] ANSELL G. Adverse reactions to contrast agents: scope of problem. *Invest Radiol* 1970, 5: 374-384
- [3] KINNISON ML, POWE NR, STEINBERG EP. Results of randomized controlled trials of low versus high-osmolality contrast media. *Radiology* 1989, 170: 381-389
- [4] KATAYAMA H, YAMAGUCHI K, KOZUKA T, TAKASHIMA T, SEEZ P, MATSUURA K. Adverse reactions to ionic and nonionic contrast media. A report from the Japanese Committee on the Safety of Contrast Media. *Radiology*, 1990, 175: 621-628
- [5] CARO JJ, TRINDADE E, MCGREGOR M. The risks of death and of severe nonfatal reactions with high- vs low osmolality contrast media: a meta-analysis. *Am J Roentgenol* 1991, 156: 825-832
- [6] LAWRENCE V, MATTHAI W, HARTMAIER S. Comparative safety of high osmolality and lowosmolality radiographic contrast agents. Report of a multidisciplinary working group. *Invest Radiol* 1992, 27: 2-28
- [7] LALLI AF, GREENSTREET R. Reactions to contrast media: testing the CNS hypothesis. *Radiology* 1981, 138: 47-49
- [8] SHEHADI WH. Adverse reactions to intravascularly administered contrast media: a comprehensive study based on a prospective survey. *Am J Roentgenol* 1975, 124: 145-152
- [9] WITTEN DM. Reactions to urographic contrast media *JAMA* 1975, 231: 974-977
- [10] YAMAGUCHI K, KATAYAMA H, TAKASHIMA T, KOZUKA T, SEEZ P, MATSUURA K. Prediction of severe adverse reactions to ionic and nonionic contrast media in Japan: evaluation of pretesting. A report from the Japanese Committee on the Safety of Contrast Media *Radiology* 1991, 178: 363-367
- [11] WOLF GL, MISHKIN MM, ROUX SG, HALPERN EF, GOTTLIEB J, ZIMMERMAN J, GILLEN J, THELLMAN C. Comparison of the rates of adverse drug reactions. Ionic contrast agents, ionic agents combined with steroids, and nonionic agents. *Invest Radiol* 1991, 26: 404-410
- [12] BERTRAND PR, SOYER PM, ROULEAU PJ, ALISON DP, BILLARDON MJ. Comparative randomized double blind study of hydroxyzine versus placebo as premedication before injection of iodinated contrast media. *Radiology* 1992, 184: 383-384
- [13] LASSER EC. Pretreatment with corticosteroids to prevent reactions to IV contrastmaterial: overview and implications. *Am J Roentgenol* 1988, 150: 257-259
- [14] PARFREY PS, GRIFFITHS SM, BARRETT BJ, PAUL MD, GENGE M, WITHERS J, FARID N, McMANAMON PJ. Contrast material induced renal failure in patients with diabetes mellitus, renal insufficiency, or both. A prospective controlled study. *N Engl J Med* 1989, 320: 143-149
- [15] MANSKE CL, SPRAFKA JM, STRONY JT, WANG Y. Contrast nephropathy in azotemic diabetic patients undergoing coronary angiography. *Am J Med* 1990, 89: 615-620

- [16] BERNIS AS. Nephrotoxicity of contrast media. *Kidney Int* 1989, 36: 730-740
- [17] GUSSENHOVEN MJ, RAVENSBERGEN J. VAN BJ, FEUTH JD, AARTS JC. Renal dysfunction after angiography; a risk factor analysis in patients with peripheral vascular disease. *J Cardiovasc Surg* 1991, 32: 81-86
- [18] LAUTIN EM, FREEMAN NJ, SCHOENFELD AH, BAKAL CW, HARAMAT1, N. FRIEDMAN AC, LAUTIN JL, BRAHA S, KADISH EG, SPRAYREGEN 8, BELIZON L. Radiocontrast-associated renal dysfunction: incidence and risk factors. *Am J Roentgenol* 1991, 157: 49-58
- [19] MCCARTHY Cs, BECKER JA. Multiple myeloma and contrast media. *Radiology* 1992, 183: 519-521
- [20] PORTER GA. Contrast-associated nephropathy. *Am J Cardiol* 1993, 64: 22E-26E
- [21] BAKRIS GL, BURNETT n. A role for calcium in radiocontrast-induced reductions in renal hemodynamics. *Kidney Int* 1985, 27: 465-468
- [22] DERAY G, BELLIN MF, BOULECHFAR H, BAUMELOU B, KOSKAS F, BAUMELOU A, GRELLET J, JACOBS C. Nephrotoxicity of contrast media in high risk patients with renal insufficiency: comparison of low- and high-osmolar contrast agents. *Am J Nephrol* 1991, 11: 309-312
- [23] MOORE RD, STEINBERG EP, POWE NR, BRINKER JA, FISHMAN EK, GRAZIANO S, GOPALAN R. Nephrotoxicity of high osmolality versus low-osmolality contrast media: randomized clinical trial. *Radiology* 1992, 182: 649-655
- [24] BONNEMAIN B, HARTL C, CARDINAL A, DONADIEU AM, SCHOUMAN CE, FRIJA G. Tolerability of hypertonic and isotonic contrast media injected intravenously. A comparative study in the dog. *Invest Radiol* 1988, 23: 478-481
- [25] HIGGINS CB, GERBER KH, MATTREY RF, SLUTSKY RA. Evaluation of the hemodynamic effects of intravenous administration of ionic and nonionic contrast materials. *Radiology* 1982, 142: 681-686
- [26] SUNNEGARDH O, HIETALA SO, HOLTZ E. Systemic, pulmonary and renal haemodynamic and renal morphologic effects of intravenously infused iodixanol. A study in the pig of a new iso-osmolar contrast medium. *Acta Radiol* 1990, 31: 513-518
- [27] HIRSHFELD JJ, KUSSMAUL WG, DIBATTISTE PM. Safety of cardiac angiography with conventional ionic contrast agents. The Philadelphia Area Contrast Agent Study. *Am J Cardiol* 1990, 66: 355-361
- [28] STEINBERG EP, MOORE RD, POWE NR, GOPALAN R, DAVIDOFF AJ, LITT M, GRAZIANO S, BRINKER JA. Safety and cost effectiveness of high osmolality as compared with low osmolality contrast material in patients undergoing cardiac angiography. *N Engl J Med* 1992, 326: 425-430
- [29] BARRETT BJ, PARFREY PS, MCDONALD JR, HEFFERTON DM, REDDY ER, MCMANAMON PJ. Nonionic low osmolality versus ionic high osmolality contrast material for intravenous use in patients perceived to be at high risk. *Radiology* 1992, 183: 105-110
- [30] ANSELL G, TWEEDLE MCK, WEST CR, EVANS P, COUCH L. The current status of reactions to intravenous contrast media. *Invest Radiol* 1980, 15: S32-S39
- [31] BOHN HP, REICH L, SULJAGA-PETCHEL K. Inadvertent intrathecal use of ionic contrast media for myelography. *Am J Neuroradiol* 1992, 13: 1515-1519
- [32] McCLENNAN BL. Contrast media alert. *Radiology* 1993, 189: 35

4

Agents de contraste magnétiques

On distingue les agents de contraste non spécifiques (chélates du gadolinium) à distribution interstitielle, utilisés pour l'étude de la microvascularisation, et les agents spécifiques dont un seul est commercialisé à l'heure actuelle, l'Endorem*, spécifique du foie.

Les premiers chélates du gadolinium ont été introduits en 1988 et 1989 aux Etats Unis et en France (Gd-DTPA et Gd-DOTA). Depuis, plusieurs millions (>5) de doses ont été vendues à travers le monde et les effets secondaires potentiels sont mieux connus [1.]

Agents non spécifiques

Cette catégorie comprend les chélates du gadolinium (Gd) qui ont une distribution interstitielle pure et une élimination rénale. On distingue quatre chélates du Gd actuellement commercialisés dans le monde. Les trois premiers sont commercialisés en France, le quatrième est en cours de procédure d'AMM:

- (DTPA-Gd ou gadopentêtate diméglumine (Magnevist*) [2],
- (DOTA- Gd ou gadotérate de méglumine (Dotarem*) [3],
- (DTPA-BMA-Gd ou gadodiamide (Omniscan*) [4],
- (HP-DO3A-Gd ou gadotéridol (Prohance*) [5]

Les propriétés de renforcement de contraste sont sensiblement identiques pour ces quatre produits. Ils diffèrent surtout par le caractère macrocyclique ou linéaire du chélate et par le nombre de charges électrostatiques du complexe. Pour le DTPA-Gd et le DOTA- Gd, le nombre total de charge est respectivement de 2-et 1-, ce qui nécessite l'adjonction de méglumine pour la mise en solution du composé. Le DTPA-BMA- Gd et le HP-DO3A-Gd ont un nombre total de charge nul. Ils sont parfois appelés, par analogie avec les agents de contraste iodés, « non ioniques ».

La toxicité des différents complexes peut être provoquée par:

- (le relargage du gadolinium Libre,

- (le ligand libre susceptible de chélater d'autres métaux endogènes (transmétallation),
- (la charge osmotique injectée,
- (la présence d'autres substances dans la préparation.

RELARGAGE D'ION GADOLINIUM LIBRE

In vivo, le gadolinium libre entre en compétition avec les systèmes calcium dépendants et bloque le système réticuloendothélial [6] Il entre en compétition avec le calcium au niveau de la contractilité myocardique, la coagulation, les enzymes calcium dépendants, la respiration mitochondriale et la neuro-transmission [7, 8].

Le relargage d'ion gadolinium libre dépend théoriquement de l'affinité du chélate pour le gadolinium, celle-ci étant mieux mesurée par la constante de sélectivité que par la constante thermodynamique [9]. La constante de sélectivité tient compte en effet du pH, de la constante thermodynamique et de la sélectivité du ligand pour le métal.

Tous les chélates mis sur le marché ont des constantes de stabilité satisfaites dans les conditions d'utilisation (dose de 0,1 à 0,3 mmol Gd/kg). A ce jour, il n'a pas été rapporté d'effet secondaire que l'on puisse rattacher à un relargage de gadolinium libre, en dehors d'un cas d'aggravation d'une myasthénie après injection de gadopentétate diméglumine éventuellement due à un blocage de la jonction neuromusculaire par des ions gadolinium libres [10]. Néanmoins, le problème doit être évoqué si on utilise des fortes doses, des injections répétées, chez l'enfant, l'insuffisant cardiaque et l'insuffisant rénal.

PHÉNOMÈNE DE TRANSMÉTALLATION

Seuls le calcium et le zinc endogènes, qui ont une concentration sérique suffisante, sont susceptibles d'être chélatés par un excès de ligand libre ou de remplacer le gadolinium sur le chélate.

La constante d'affinité du calcium pour les différents chélates est faible en regard de celle du gadolinium, le risque de transmétallation est donc faible.

Avec le zinc, le risque est plus probable, et une élévation transitoire de la zingurie a été montrée chez l'animal [11].

Des signes de carence en zinc ont pu être mis en évidence avec le gadodiamide lors d'études de toxicité, mais pour des doses 50 fois supérieures à la dose clinique [12].

En fait, des études précliniques chez l'animal peuvent mettre en évidence des signes de relargage du gadolinium libre ou des phénomènes de transmétallation dans des conditions extrêmes, mais aucune étude clinique ne rapporte une telle toxicité chez l'homme.

EFFETS DE LA CHARGE OSMOTIQUE

Le gadodiamide et le gadotéridol en solution ont une seule charge osmotiquement active, le gadotérate de méglumine deux et le gadopentétate diméglumine trois.

Il en résulte une charge osmotique différente pour la même dose clinique. Chez l'animal, un effet cardiopresseur et des hypotensions transitoires ont été observés pour des doses élevées de gadopentétate diméglumine (0.5 mmol/kg) [13 15].

Chez l'homme, en injection intraveineuse périphérique, aucun effet cardiovasculaire n'a été noté, même pour des injections en bolus [16, 17].

L'évolution actuelle de l'utilisation des chélates de gadolinium se fait vers des injections en bolus et une augmentation des doses. D'autres études seront nécessaires pour connaître les réels effets hémodynamiques de ces agents.

AGENTS DE CONTRASTE ET GROSSESSE

Le risque tératogénique étant inconnu, l'utilisation de chélate de gadolinium pendant la grossesse doit être limitée aux cas où le bénéfice pour la patiente outrepassé le risque encouru.

Il existe un passage dans le lait maternel. Pour les femmes allaitantes après l'accouchement, une interruption de l'allaitement pendant les 24 h suivant l'injection est donc nécessaire [18, 19].

AGENTS DE CONTRASTE ET REIN

Les différents chélates étant tous éliminés par filtration glomérulaire, la présence d'une insuffisance rénale retarde l'élimination de l'agent [20]. Dans une étude portant sur 21 patients insuffisants rénaux, Haustein n'a pas observé de modification significative du taux de créatinine sanguine après injection de 0,1 mmol/kg de gadopentétate diméglumine, même chez ceux présentant une clearance inférieure à 20 mL/min [21]. De ce fait l'injection d'un chélate de gadolinium a été proposée pour étudier des masses rénales chez l'insuffisant rénal pour lequel la réalisation d'un scanner avec une injection de produit iodé est contre-indiquée [22, 23].

Néanmoins, du fait de la demi-vie d'élimination prolongée, le risque potentiel de décomplexation du chélate de gadolinium est plus élevé

Chez le patient hémodialysé, 3 séances de 3 heures permettent d'éliminer 97 % de l'agent de contraste [1].

EFFETS SECONDAIRES

Depuis sa commercialisation, le gadopentétate diméglumine a été vendu à plus de 5 millions d'unités. Un rapport sur les effets secondaires rapportés pendant les essais de phase 1 à 4 a été publié [24]

Effets secondaires mineurs

Les effets sont le plus souvent mineurs et transitoires, à type de céphalées, sensation de froid au point d'injection, nausées, goût métallique.

L'incidence était plus élevée dans les essais cliniques initiaux que dans la surveillance post-commercialisation.

Sur les 2 154 volontaires et patients des essais de phase 1 à 3, l'incidence d'effets secondaires était de 0,63 % en Europe et au Japon, et de 7,6 % aux États-Unis (sans tenir compte de l'effet de sensation de chaleur ou de froid au point d'injection). Goldstein rapporte jusqu'à 19,9 % d'effets secondaires mineurs avec le gadopentétate diméglumine [25], Runge 10 % avec le gadotéridol [26], Sze 10,5 % avec le gadodiamide [27], et Neiss 1,03 % avec le Gd-DOTA dans une étude européenne [28].

Lors d'une étude comparant gadopentétate diméglumine contre placebo, Russel montre un taux identique d'effets secondaires dans les deux groupes, 21 %, ce qui souligne l'importance de la subjectivité dans l'évaluation des effets secondaires mineurs [29].

Il semble qu'en fait le taux d'effets secondaires mineurs soit de l'ordre de 1 à 2 % en routine clinique [24, 28, 30].

Des modifications transitoires du fer sérique et de la bilirubine ont été rapportées avec le gadopentétate diméglumine [25, 31], consécutives à un épisode d'hémolyse transitoire. Ces données ont conduit la firme pharmaceutique à modifier légèrement la composition du produit (augmentation de la teneur en méglumine et en DTPA). Depuis, il n'a pas été rapporté d'élévation du fer ou de la bilirubine avec ces produits.

Effets secondaires graves

Niendorf rapporte 1234 réactions secondaires au gadopentétate diméglumine spontanément rapportées au laboratoire sur un nombre de flacons vendus d'environ 5 millions, soit une incidence inférieure à 0,03 % (tableau ci-dessous) [24]). Comme il ne s'agit que des cas spontanément rapportés au laboratoire, l'incidence réelle est supérieure.

Type de réaction secondaire	nombre
Symptômes subjectifs	416
Réaction au point d'injection	87
Vomissements	207
Réactions cardio-vasculaires	131
Rash	70
Urticaire	278
Réactions muqueuses	235
Convulsions	16
Œdème de la glotte	15
Choc anaphylactoïde	13
Décès (non liés à l'agent de contraste)	15
Décès (possiblement liés à l'agent de contraste)	1

Epilepsie

La survenue de convulsions est à tempérer par le biais de recrutement, la population des patients recevant une injection d'agent de contraste lors d'un examen du système nerveux central étant plus à même de présenter des convulsions que la population générale.

Chocs anaphylactoïdes et réactions graves

Les réactions anaphylactoïdes sévères sont rares et n'ont été publiées qu'avec le gadopentétate diméglumine [32, 33] et deux fois avec le gadotéridol [34, 35]

Elles se présentent cliniquement de la même façon que les réactions graves aux produits de contraste iodés et nécessitent les mêmes traitements symptomatiques. On peut estimer l'incidence à 1 sur 350 000 à 1/400 000 injections pour le gadopentétate diméglumine [24], ce qui est plus bas que pour les agents de contraste iodés.

L'intérêt de la prévention d'un tel risque (prémédication des patients allergiques) n'a pas été évalué dans la littérature du fait de la faible incidence des réactions graves.

Agents spécifiques (nanoparticules superparamagnétiques)

Nous décrivons les effets secondaires induits par l'Endorem*, qui est le seul agent spécifique du foie actuellement commercialisé.

Cet agent de contraste est composé d'un noyau cristallin d'oxydes de fer entouré par un enrobage de dextrans [36]. Après injection intraveineuse, les particules sont captées par les cellules du système réticulo-endothélial (cellules de Kupffer au niveau du foie, rate, ganglions lymphatiques, moelle osseuse, macrophages pulmonaires). Elles induisent une diminution du signal de ces organes, et sont préconisées pour la détection des tumeurs hépatiques.

Lors des essais cliniques initiaux en 1985, des problèmes tensionnels avaient été mis en évidence [37]. La composition chimique de l'Endorem* a été modifiée (adjonction de citrate) et de nouveaux essais cliniques ont été lancés. La procédure d'injection de l'Endorem* est une perfusion lente sur 30 minutes de la dose diluée dans du sérum glucosé.

Les rapports des essais cliniques de phase 3 n'ont pas montré de problème tensionnel mais l'apparition, chez environ 4 % des patients, d'une douleur lombaire basse transitoire [3840]. Ces douleurs pourraient être liées au phénomène d'opsonisation des particules par les macrophages et semblent survenir plus volontiers chez des patients cirrhotiques. Elles cessent à l'arrêt de la perfusion et n'ont jamais mis le patient en danger vital.

La surveillance de phase 4 permettra d'apprécier plus précisément l'incidence des effets secondaires.

Autres agents spécifiques en cours de développement

Des essais cliniques de phase 3 sont en cours pour d'autres agents hépatospécifiques, tels que le Mn-DPDP (41, 42), le Gd-EOB-DTPA (43) et le Gd BOPTA (44). Aucun de ces agents n'ayant reçu l'AMM, il apparaît prématuré de rapporter leurs effets secondaires.

RÉFÉRENCES

- [1] CARR JJ. Magnetic resonance contrast agents for neuroimaging. Safety issues. *Neuroimaging Clin N Am* 1994, 4: 43-54
- [2] WEINMANN HJ, BRASCH RC, PRESS WR, WESBEY GE. Characteristics of gadolinium-DTPA complex: A potential MRI contrast agent. *Am J Roentgenol* 1984, 142: 619-624
- [3] BOUSOUET JC, SAINI S, STARK DD, HAHN PF, NIGAM M, WITTENBERG J, FERRUCCI JJ. Gd-DOTA: characterization of a new paramagnetic complex. *Radiology* 1988, 166: 693-698
- [4] OKSENDAL AN, HALS PA. Biodistribution and toxicity of MR imaging contrast media *Magn Reson Imag* 1993, 3: 157-165
- [5] RUNGE VM, GELBLUM DY, PACETTI ML, CAROLAN F, HEARD G. Gd-HP-DO3A in clinical MR imaging of the brain. *Radiology* 1990, 177: 393-400
- [6] BARNHART JL, KUHNERT N, BAKAN DA, BERK RN. Biodistribution of GdC13 and Gd-DTPA and their influence on proton magnetic relaxation in rat tissues. *Magn Reson Imag* 1987,5: 221-231
- [7] DOCHERTY RJ. Gadolinium selectively blocks a component of calcium current in rodent neuroblastoma x glioma hybrid (NG108-15) cells *J Physiol (Lond)* 1988, 398: 33-47
- [8] WRAY D, PORTER V. CALcium channel types at the neuromuscular junction. *Ann N Y Acad Sci* 1993, 681: 356-367
- [9] MANN JS. Stability of gadolinium complexes in vitro and in vivo. *J Comput Assist Tomogr* 1993, 17 (suppl 1), S19-S23
- [10] NARDENBO AM, SOMNIER FE. Acute deterioration of myasthenia gravis after intravenous administration of gadolinium DTPA. *Lancet* 1992, 340: 1168
- [11] CACHERIS WP, QUAY SC, ROCKLAGE SM. The relationship between thermodynamics and the toxicity of gadolinium complexes. *Magn Reson Imaging* 1990,8: 467-481
- [12] HARPUR ES, WORAH D, HALS PA, HOLTZ E, FURUHAMA K, NOMURA H. Preclinical safety assessment and pharmacokinetics of gadodiamide injection, a new magnetic resonance imaging contrast agent. *Invest Radiol* 1993, 28: S28-S43
- [13] MUHLER A, SAEED M, BRASCH RC, HIGGINS CB. Hemodynamic effects of bolus injection of gadodiamide injection and gadopentetate dimeglumine as contrast media at MR imaging in rats. *Radiology* 1992, 183: 523-528
- [14] MUHLER A, SAEED M, BRASCH RC, HIGGINS CB. Amelioration of cardiodepressive effects of gadopentetate dimeglumine with addition of ionic calcium. *Radiology* 1992, 184: 159-164
- [15] SULLIVAN ME, GOLDSTEIN HA, SANSONE KJ, STONER SA, HOLYOAK WL, WIGGINS JEL. Hemodynamic effects of Gd-DTPA administered via rapid bolus or slow infusion: a study in dogs. *Am J Neuroradiol* 1990, 11: 537-540
- [16] NIENDORF HP, HAUSTEIN J, LOUTON T, BECK W, LANIADO, M. Safety and tolerance after intravenous administration of 0.3 mmol/kg Gd-DTPA. Results of a randomized, controlled clinical trial. *Invest Radiol* 1991,26: S221-S223
- [17] KASHANIAN FK, GOLDSTEIN HA, BWMETN RF, HOLYOAK WL, HUGO FB, DOLKER M. Rapid bolus injection of gadopentetate dimeglumine: absence of side effects in normal volunteers. *Am J Neuroradiol* 1990, 11: 853-856
- [18] SCHMIEDL U, MARAVTLLA KR, GERLACH R, DOWLING CA. Excretion of gadopentetate dimeglumine in human breast milk. *Am J Roentgenol* 1990, 154: 1305-1306
- [19] ROFSKY NM, WEINREB JC, LITT AW. Quantitative analysis of gadopentetate dimeglumine excreted in breast milk. *Magn Reson Imaging* 1993, 3: 131-132

- [20] DERAY G, BELUN MF, BAUMELOU B, REY JP, BOULECHFAR H, GRELLET J, JACOBS C. Renal tolerance of the paramagnetic contrast medium Gd-DOTA in patients with chronic renal failure (letter). *Am J NetErol* 1990, 10: 522-523
- [21] HAUSTEIN J, NIENDORF HP, KRESTIN G, LOUTON T, SCHUHMANN GG, CLAUSS W, JUNGE W. Renal tolerance of gadolinium-DTPA/dimeglumine in patients with chronic renal failure. *Invest Raliol* 1992, 27: 153-156
- [22] ROFSKY NM, WEINREB JC, BOSNIAK MA, LIBES RB, BIRNBAUM BA. Renal lesion characterization with gadolinium-enhanced MR imaging: efficacy and safety in patients with renal insufficiency. *Radiology* 1991, 180: 85-89
- [23] TERENS WL, GWCK R, GOUMBU M, ROFSKY NM. Use of gadolinium DTPA enhanced MRI to characterize renal mass in patient with renal insufficiency. *Urology* 1992, 40: 152-154
- [24] NIENDORF HP, ALHASSAN A, GEENS VR, CLAUSS W. Safety of gadolinium DTPA: extended clinical experience after more than five million applications. *Invest Raliol* 1994, 29: S179-S182
- [25] GOLDSTEIN HA, KASHANIAN FK, BWMETTI RF, HOLOYOAK WL, HUGO FP, BWMENF~D DM. Safety assessment of gadopentetate dimeglumine in US clinical trials. *Radiology* 1990, 174: 17-23 (1990).
- [26] RUNGE VM, BRADLEY WG, BRANT ZM, CARVUN MJ, DE SD, DEAN BL, DILLON WP, DRAYER BP, FLANDERS AE, HARMS SE et coll. Clinical safety and efficacy of gadoteridol: a study in 411 patients with suspected intracranial and spinal disease. *Radiology* 1991, 181: 701-709
- [27] SZE G, BRANT ZM, HAUGHTON VM, MARAVILLA KR, McNAMARA MT, KUMAR AJ, AISEN AM, DREISBACH JN, BRADLEY WJ, WEINREB JC et coll. Multicenter study of gadodiamide injection as a contrast agent in MR imaging of the brain and spine. *Radiology* 1991, 181: 693-699
- [28] NEISS AC, LE MIGNON MM, VITRY A, CAILLÉ JM. Efficacité et tolérance du DOTA-Gd lors d'une enquête multicentrique européenne. *Rev Im Mel* 1991, 3: 383-387
- [29] RUSSELL EJ, SCHAIBLE TF, DILLON W, DRAYER B, LT PJ, MANCUSO A, MARAVILLA K, GOLDSTEIN HA. Multicenter double-blind placebocontrolled study of gadopentetate dime-glumine as an MR contrast agent: evaluation in patients with cerebral lesions. *Am J Roentgenol* 1989, 152: 813-823
- [30] NIENDORF HP, HAUSTEIN J, CORNEUUS I, ALHASSAN A, CLAUSS W. Safety of gadolinium DTPA: extended clinical experience. *Magn Reson Mel* 1991, 22: 222-228
- [31] NIENDORF HP, SEIFERT W. Serum iron and serum bilirubin after administration of Gd-DTPA-dimeglumine. A pharmacologic study in healthy volunteers. *Invest Raliol* 1988,23: S275-S280
- [32] TAKEBAYASHI S, SUGIYAMA M, NAGASE M, MATSUBARA S. Severe adverse reaction to iv gadopentetate dimeglumine (letter). *Am J Roentgenol* 1993, 160: 659
- [33] OWKOTUN AY. Safety of MR contrast media. *Radiology* 1994, 191: 584-585
- [34] WITTE RJ, ANZAI LL. Life-threatening anaphylactoid reaction after intravenous gadoteridol administration in a patient who had previously received gadopentetate dimeglumine. *Am J Neuroraliol* 1994, 15: 523-524
- [35] SHELOCK FG, HAHN HP, MINK JH, ITsKovlcH E. Adverse reaction to intravenous gadoteridol. *Radiology* 1993, 189: 151-152
- [36] WEISSLEDER R, REIMER P. Superparamagnetic iron oxides for MRI. *Eur J Raliol* 1993, 3: 198-212
- [37] FERRUCCI JT, STARK DD. Iron oxide enhanced MR imaging of the liver and spleen: review of the first 5 years. *Am J Roentgenol* 1990, 155: 943-950

- [38] BELLIN MF, ZAIM S, AUBERTON E, SARFATI G, DURON JJ, KHAYAT D, GRELLET J. Liver metastases: safety and efficacy of detection with superparamagnetic iron oxide in MR imaging. *Radiology* 1994, 193: 657-663
- [39] DENYS A, ARRIVÉ L, SERVOIS V, DUBRAY B, NAJMARK D, SIBERT A, MENU Y. Hepatic tumors: detection and characterization at 1-T MR imaging enhanced with AMI-25. *Radiology* 1994, 193: 665-669
- [40] ROS PR, FREENY PC, HARMS SE, SELTZER SE, DAVIS PL, CHAN TW, STILLMAN AE, MUROFF LR, VAL RUNGE M, NISSENBAUM MA, JACOBS PM. Hepatic MR imaging with ferumoxides: a multicenter clinical trial of the safety and efficacy in the detection of focal hepatic lesions. *Radiology* 1995, 196: 481-488
- [41] YOUNG SW, BRADLEY B, MULLER HH, RUBIN DL. Detection of hepatic malignancies using Mn-DPDP (manganese dipyridoxal diphosphate) hepatobiliary MRI contrast agent. *Magn Reson Imaging* 1990, 8: 267-276
- [42] BERNARDINO ME, YOUNG SW, LEE JKT, WEINREB JC. Hepatic MR imaging with Mn-DPDP: safety, image quality, and sensitivity. *Radiology* 1992, 183: 53-58
- [43] SCHUHMANN-GIAMPIERI G, SCHMIT-WILLICH H, PRESS WR, NEGISHI C, WEINMANN HJ, SPECK U. Preclinical evaluation of Gd-EOB-DTPA as a contrast agent in MR imaging of the hepatobiliary system. *Radiology* 1992, 183: 59-64
- [44] VITTADINI G, FELDER E, MUSU C, TIRONE P. Preclinical profile of Gd-BOPTA. A liver-specific MRI contrast agent. *Invest Radiol* 1990, 25: S59-S60

Stratégie documentaire

Plus de 1 000 références ont été sélectionnées et communiquées aux experts participant à ce groupe de travail.

Interrogation multibase de MEDLINE et EMBASE sur le serveur Data-Star avec élimination des doublons.

Limitations aux langues : français-anglais

Limitations aux années > 1990

Risques et complications des techniques d'imagerie médicale

Stratégie d'interrogation sur MEDLINE		Stratégie d'interrogation sur EMBASE	
10	Hazard.Ti Safe\$.Ti Exposure.Ti Dosimetr\$.Ti Damage.Ti Radiolesion.Ti Adverse effects	10	Hazard.Ti Safe\$.Ti Exposure.Ti Dosimetr\$.Ti Damage.Ti Radiolesion.Ti Side effects Complications

Liste des abréviations

- Organismes:

ANDEM	Agence nationale pour le développement et l'évaluation de la médecine
AP-HP	Assistance Publique - Hôpitaux de Paris
AP-CREDIT	Centre d'étude de l'innovation technologique
CNAMTS	Centre national d'assurance maladie des travailleurs salariés
DRASS	Direction régionale de l'action sanitaire et sociale
FDA	Food and drues administration (Etats-Unis)
NIH	National institute of health (États-Unis)
OMS	Organisation mondiale de la santé

- Hôpitaux:

CHU	Centre hospitalo-universitaire
CHR	Centre hospitalier régional
CHG	Centre hospitalier général
CAC	Centre anti-cancéreux
PSPH	(Établissements) Participant au service publique hospitalier

- Services:

ANACOR	Antenne d'accueil et d'orientation
MCO	Moyen et court séjour
POSU	Pôle spécialisé d'urgences
SAU	Service d'accueil des urgences
SAMU	Service d'accueil médical d'urgence

- Personnels:

AS	Aide-soignante
ASH	Auxiliaire de service hospitalier
DES	Diplôme d'études supérieures
DIS	Interne de spécialité
PH	Praticien hospitalier
PU-PH	Professeur des universités - Praticien hospitalier

- Sociétés

SFR	Société française de radiologie
CERF	Collège des enseignants en radiologie de France

-.Procédures

AMM	Autorisation de mise sur le marché
FINESS	Fichier national des établissements sanitaires et sociaux
SROSS	Schéma régional de l'organisation sanitaire et sociale
Z,K,AMI	Cotation d'actes

- Méthodes d'Imagerie

IRM	Imagerie par résonance magnétique
f-IRM	IRM fonctionnelle
ARM	Angiographie par résonance magnétique
SRM	Spectroscopie par résonance magnétique
ED	Écographie-Doppler
E(D)TT	Écographie-Doppler trans-thoracique
E(D)TO	Ecographie-Doppler trans-œsophagienne
BUA	Broad band ultrasound attenuation
SOS	Speed of sound
CT	Computed tomography
TDM	Tomodensitométrie, scanner (X), scanographie
TDMS	TDM spiralée
ÀTD	Angio-tomo-densitométrie
ARX	Angiographie (coronaire) par rayon X
ASP	Radiographie de l'abdomen sans préparation
UIV	Urographie intraveineuse
DEXA	Dual energy X ray absorptiometry (absorptiométrie biphonique)
SCI	Scintigraphie isotopique
SPECT	Single photon emission computed tomography (Tomographie à émission simple photon)
TEP	Tomographie par émission de positons (ou PET)
FOV	Field of view
MIP	Maximum intensity projection
PACS	Picture archiving and communication system
ATM, RNIS	Modes de transmission d'images numérisées
ECG	Électro-cardiographie
(S) EEG	(Stéréo) électro-encéphalographie
MEG	Magnéto-encéphalographie

- Pathologies, Médecine:

AAA	Anévrisme de l'aorte abdominale
CC	Cardiopathie congénitale
FE	Fraction d'éjection
HT-AP	Hypertension artérielle pulmonaire
HTP	Hypertension portale
HTRV	Hypertension rénale vasculaire
IRA	Insuffisance rénale aiguë
LEMP	Leuco-encéphalopathie multifocale progressive
MAV	Maliormation artério-veineuse
ORL	Oto- rhino -laryngologie
SAR	Sténose des artères rénales
SAS	Syndrome d'apnée du sommeil
SEP	Sclérose en plaques
SNC	Système nerveux central
VAS	Voies aériennes supérieures
VD	Ventricule droit
VG	Ventricule gauche
VIH	Virus de l'immuno-déficience acquise humaine (Sida)

Artères coronaires:

IVA	Interventriculaire antérieure
RCA	Droite
CX	Circonflexe

- Produits:

1 8FDG	Fluoro-1 8-déoxy glucose
MIBG	Méta-iodo-benzyl guanidine
PCI	Produits de contraste iodés
PBO	Produits de basse osmolarité
PHO	Produits de haute osmolarité
DTPA-Gd	Gadopenténate di méglumine (MAGNEVIST)
DOTA-Gd	Gadotérate de méglumine (DOTAREM)
DTPA-BMA-Gd	Gadotiamide (OMNISCAN)
HP-D03A-Gd	Gadotéridol (PROHANCE)

Imprimé par JOUVE, 18 rue Saint-Denis 75001 Paris
N°242271 U Dépôt légal : Décembre 1996



Expertise Collective
INSERM

150 F

ISBN 2-85598-677-x

ISSN 1264-1782




LES EDITIONS
INSERM